



CERMAN

2026 | AM | 100 Questões



Questão 1

CERMAN | AM | 2026

Qual é o principal fator que define uma Emergência Hipertensiva de acordo com as diretrizes brasileiras que deve estar associado a definição arbitrária da PAS ≥ 180 mmHg e/ou PAD ≥ 110 mmHg ou até mesmo com valores menores?

- A) O valor da Pressão Arterial somente.
- B) A gravidade dos sintomas associados, como cefaleia intensa ou tontura.
- C) A necessidade de tratamento imediato com medicação venosa.
- D) Situações clínicas sintomáticas com Lesões de órgão alvo aguda e progressiva.

Questão 2

CERMAN | AM | 2026

Homem de 58 anos, hipertenso e tabagista, chega ao pronto-socorro com dor torácica em aperto há 40 minutos, irradiando para o braço esquerdo e mandíbula. ECG mostra supradesnivelamento de ST em DII, DIII e aVF. Qual é a conduta inicial imediata mais indicada?

- A) Administrar morfina, oxigênio, nitrato e betabloqueador.
- B) Iniciar fibrinólise imediata se não houver acesso a angioplastia em até 120 minutos.
- C) Solicitar troponina antes de qualquer intervenção.
- D) Aguardar evolução clínica nas próximas horas.

Questão 3

CERMAN | AM | 2026

Paciente de 76 anos, sexo masculino, com histórico de HAS e Diabetes Mellitus tipo 2 e Insuficiência Cardíaca com FEVE 35%, apresenta Fibrilação Atrial (FA) persistente. Qual a conduta antitrombótica recomendada para uso ambulatorial, baseada no escore CHA2DS2-VASc?

- A) Primeira linha a anticoagulação com Antagonista da Vitamina K (Varfarina) com INR alvo entre 2,5 e 3,5.
- B) Apenas AAS (100mg/dia), pois a FEVE de 40% não configura alto risco de eventos.
- C) Anticoagulação Oral (ACO) com DOACs (anticoagulantes orais diretos), se não houver contraindicações.
- D) Anticoagulação com Heparina de Baixo Peso Molecular (HBPM), por se tratar de um paciente com alto risco de sangramento.

Questão 4

CERMAN | AM | 2026

Qual dos seguintes achados é mais característico do hipertireoidismo por Doença de Graves?

- A) Exoftalmia.
- B) Bradicardia.

- C) Mixedema.
- D) Hiponatremia.

Questão 5

CERMAN | AM | 2026

Uma paciente de 42 anos, IMC 35 kg/m², sem comorbidades aparentes, procura atendimento para manejo da obesidade. Após avaliação multiprofissional, decide-se iniciar terapia farmacológica. Segundo diretrizes atuais, qual das seguintes opções é CORRETA com relação ao tratamento medicamentoso da obesidade?

- A) Medicamentos antiobesidade devem ser iniciados apenas em pacientes com IMC \geq 40 kg/m², independentemente de comorbidades.
- B) O uso de análogos de GLP-1 pode ser considerado em pacientes com IMC \geq 30 kg/m², mesmo sem comorbidades, quando associado a mudanças de estilo de vida.
- C) A sibutramina é considerada primeira linha em todos os pacientes com obesidade devido à sua segurança cardiovascular.
- D) O tratamento farmacológico substitui a necessidade de acompanhamento nutricional e atividade física estruturada.

Questão 6

CERMAN | AM | 2026

Paciente com diabetes mellitus tipo 2 e HbA1c 9,8% após metformina em dose máxima. Próxima medida mais indicada:

- A) Continuar apenas com metformina e reavaliar em 6 meses.
- B) Não tratar, orientar dieta apenas.
- C) Suspender metformina e iniciar sulfonilureia exclusiva.
- D) Adicionar segunda droga — considerar insulina ou agente hipoglicemiante injetável/oral conforme perfil.

Questão 7

CERMAN | AM | 2026

Qual é a conduta profilática secundária de primeira linha para prevenir o ressangramento em pacientes cirróticos com hemorragia digestiva alta HDA por varizes esofágicas?

- A) Combinação de Betabloqueador Não Seletivo (Propranolol ou Carvedilol) e Ligadura Elástica de Varizes Esofágicas (LEVE).
 - B) Inibidor de Bomba de Prótons (IBP) em alta dose (ex: Omeprazol 40 mg de 12/12h).
 - C) Apenas Antibiótico Profilático (ex: Ceftriaxona) por 7 dias.
 - D) Derivação Portossistêmica Intra-Hepática Transjugular (TIPS), como tratamento de primeira linha.
-

Questão 8

CERMAN | AM | 2026

Homem de 49 anos com cirrose alcoólica descompensada (ascite, encefalopatia). Nesse caso, qual marcador tem maior valor prognóstico?

- A) TGO/TGP.
- B) Bilirrubina total.
- C) Escore MELD-Na.
- D) GGT.

Questão 9

CERMAN | AM | 2026

Qual das seguintes condições é considerada um componente fundamental do conceito de Fragilidade ou Síndrome da Fragilidade no idoso Critérios de Fried?

- A) Depressão e Isolamento Social.
- B) Incontinência Urinária e Constipação Intestinal.
- C) Perda de Peso Não Intencional ($\geq 4,5\text{kg}$ ou $\geq 5\%$ no último ano).
- D) Presença de Diabetes Mellitus e Hipertensão Arterial.

Questão 10

CERMAN | AM | 2026

Segundo a Associação Brasileira de Hematologia, Hemoterapia e Terapia Celular (ABHH) no Consenso PBM-ABHH e no Guia para o uso de hemocomponentes do Ministério da Saúde, em circunstâncias clínicas em que não há sangramento ativo grave, qual das alternativas abaixo reflete a prática recomendada para a transfusão de concentrado de hemácias?

- A) Transfundir concentrado de hemácias em qualquer paciente com hemoglobina < 9 g/dL, independentemente de sintomas ou contexto clínico.
- B) Utilizar o valor de hemoglobina sozinho como critério absoluto de transfusão, ignorando a estabilidade hemodinâmica e sintomas do paciente.
- C) Evitar transfundir concentrado de hemácias mesmo em pacientes sintomáticos com hemoglobina < 7 g/dL se não houver sangramento visível.
- D) Avaliar o paciente considerando hemoglobina, quadro clínico, sintomas de hipoxia ou instabilidade hemodinâmica, e priorizar a estratégia de transfusão orientada por paciente (Patient-Blood-Management/PBM).

Questão 11

CERMAN | AM | 2026

Paciente com HIV ($\text{CD4} = 38$) evolui com perda visual bilateral progressiva. Fundoscopia mostra lesões algodinosas e hemorragias em chama de vela. Sobre o caso, assinale a VERDADEIRA:

- A) É típico de retinite por *Toxoplasma gondii*.

- B)** O tratamento de escolha é o ganciclovir.
- C)** A profilaxia primária é indicada com TMP-SMX.
- D)** O agente mais provável é *Candida albicans*.

Questão 12

CERMAN | AM | 2026

Sobre sepse e choque séptico, analise as afirmações a seguir:

- I. O aumento de lactato é marcador de hipoperfusão tecidual.
- II. A noradrenalina é o vasopressor de primeira escolha.
- III. O uso de antibiótico pode ser postergado até o resultado da cultura.
- IV. A reposição volêmica inicial recomendada é de 30 mL/kg.

Assinale a alternativa correta:

- A)** Somente as afirmativas I, II e IV estão corretas.
- B)** Somente as afirmativas I e II estão corretas.
- C)** Todas as afirmativas estão corretas.
- D)** Nenhuma das afirmativas está correta.

Questão 13

CERMAN | AM | 2026

Um homem de 42 anos é encontrado inconsciente após ingerir bebida alcoólica artesanal de origem duvidosa. No pronto-socorro, apresenta taquipneia, confusão mental e visão borrada. O exame físico mostra hipotensão leve, respiração de Kussmaul e dor abdominal difusa. A gasometria revela: pH = 7,05; HCO₃⁻ = 8 mEq/L; pCO₂ = 22 mmHg; lactato = 3 mmol/L; Ânion Gap 20. Com base nas informações acima, qual é a conduta inicial mais adequada?

- A)** Administrar glicose e tiamina para prevenir encefalopatia de Wernicke.
- B)** Realizar lavagem gástrica e administrar carvão ativado.
- C)** Iniciar bicarbonato de sódio, fomepizole e considerar hemodiálise.
- D)** Administrar naloxona e flumazenil para reversão medicamentosa.

Questão 14

CERMAN | AM | 2026

De acordo com a Diretriz Brasileira para Diagnóstico e Tratamento Clínico da Nefrolitíase (SBN, 2024-2025), qual das condutas abaixo está CORRETAMENTE indicada para a prevenção de recorrência de cálculos renais de oxalato de cálcio?

- A)** Restringir de forma rigorosa a ingestão de cálcio dietético para reduzir a excreção urinária de cálcio.
- B)** Incentivar hidratação adequada com meta de diurese superior a 2,0-2,5 litros por dia, visando reduzir a supersaturação urinária de sais litogênicos.
- C)** Reduzir a ingestão de frutas cítricas, uma vez que aumentam a excreção urinária de

oxalato.

- D)** Utilizar diuréticos de alça de forma rotineira para todos os pacientes com hipercalcúria, independentemente de avaliação metabólica prévia.

Questão 15

CERMAN | AM | 2026

Um paciente de 68 anos, hipertenso e diabético, é internado por pneumonia comunitária grave. No terceiro dia de internação, apresenta queda da diurese e elevação da creatinina sérica de 1,0 mg/dL para 2,1 mg/dL em 48 horas. Ao exame, está levemente hipotenso e com turgor diminuído. Sódio urinário: 8 mEq/L; fração de excreção de sódio (FENa): 0,4%; osmolaridade urinária: 520 mOsm/kg. Qual é o diagnóstico e a conduta inicial mais adequados?

- A)** Lesão renal aguda intrínseca; iniciar furosemida para estimular diurese.
B) Lesão renal aguda intrínseca; iniciar antibiótico nefrotóxico ajustado à função renal.
C) Lesão renal aguda pós-renal; solicitar ultrassonografia para avaliar hidronefrose.
D) Lesão renal aguda pré-renal; otimizar volemia com cristaloides isotônicos.

Questão 16

CERMAN | AM | 2026

Mulher de 46 anos apresenta cefaleia súbita, “a pior da vida”, associada a vômitos e rigidez de nuca. PA 170/100 mmHg. Qual é o exame inicial mais adequado?

- A)** TC de crânio som contraste.
B) RM de crânio com contraste.
C) Punção lombar imediata.
D) Angiografia digital.

Questão 17

CERMAN | AM | 2026

A epilepsia é considerada refratária quando:

- A)** As crises são diárias e não melhoram com uso de pelo menos três medicações antiepilépticas em doses apropriadas.
B) As crises não melhoram com pelo menos quatro medicações antiepilépticas em doses apropriadas.
C) As crises não melhoram com pelo menos duas medicações antiepilépticas em doses apropriadas.
D) As crises são diárias e não melhoram com pelo menos cinco medicações antiepilépticas em doses apropriadas.

Questão 18

CERMAN | AM | 2026

Paciente de 68 anos apresenta sintomas de Acidente Vascular Cerebral Isquêmico (AVCI) há 2 horas. Tomografia de Crânio (TC) sem sinais de hemorragia. Qual o principal critério de inclusão para trombólise endovenosa com Alteplase(t-PA)?

- A)** Janela terapêutica de até 6 horas do início dos sintomas.
- B)** Início claro dos sintomas de AVCI isquêmico há $\leq 4,5$ horas.
- C)** Pontuação na escala NIHSS igual ou superior a 20.
- D)** Ausência de hipodensidade em mais de 1/3 do território da artéria cerebral média (sinal da insula).

Questão 19

CERMAN | AM | 2026

Homem de 19 anos é trazido à emergência após postar nas redes sociais que iria 'dar fim à própria vida'. Relata sentimento de desesperança, mas nega ter tentado o suicídio. A conduta imediata mais adequada é:

- A)** Liberar com orientação familiar.
- B)** Prescrever antidepressivo e agendar retorno.
- C)** Manter em observação e aguardar avaliação psiquiátrica antes de dar alta.
- D)** Solicitar exames toxicológicos e alta médica.

Questão 20

CERMAN | AM | 2026

Homem de 32 anos, em uso de haloperidol 10 mg/dia por esquizofrenia, chega à UPA com rigidez muscular intensa, febre de 39°C e confusão mental. PA: 150 × 90 mmHg, FC: 120 bpm. Qual é a conduta inicial mais adequada?

- A)** Aumentar a dose do antipsicótico.
- B)** Administrar prometazina IM e observar.
- C)** Suspender o antipsicótico e iniciar dantrolene e suporte clínico.
- D)** Iniciar biperideno e manter haloperidol.

Questão 21

CERMAN | AM | 2026

Paciente do sexo masculino, 48 anos, é atendido no pronto atendimento com quadro de dor epigástrica, tipo cólica, que migrou para a FID há cerca de 7 dias. Havia tido diagnóstico prévio de infecção do trato urinário e estava em tratamento domiciliar com antibióticos orais e sintomáticos, porém o quadro evoluiu com febre e vômitos e decidiu buscar uma nova reavaliação. No momento o paciente se encontra em BEG, febril (38°C), FR: 20irpm, FC: 80bpm. P.A.: 120x80mmHg. Seu abdome é plano, flácido, com abaulamento doloroso à palpação em FID. Sua avaliação laboratorial evidenciou leucograma com 16.000 e desvio à esquerda e PCR: 120mg/dl. Foi submetido a tomografia computadorizada que evidenciou apêndice cecal de paredes espessadas e perfurado, espessamento de ceco e coleção líquida

adjacente de cerca de 6cm, bloqueada. Sobre o caso acima, assinale a alternativa CORRETA:

- A)** A conduta de escolha para o caso neste momento é a laparotomia exploradora imediata devido a risco iminente de peritonite e sepse grave.
- B)** Caso haja janela disponível para punção, o tratamento não operatório com drenagem guiada por ultrassom ou tomografia, associado a antibioticoterapia, pode ser bastante efetivo para o caso.
- C)** Na hipótese de o tratamento conservador ser bem sucedido, não há indicação para abordagem cirúrgica eletiva posterior, uma vez que os índices de recorrência após abscesso são baixos.
- D)** A laparoscopia é contraindicada para o caso, uma vez que provavelmente haverá indicação de colectomia direita em ambiente infectado.

Questão 22

CERMAN | AM | 2026

Paciente do sexo masculino, 62 anos, sem comorbidades, é transferido de hospital do Interior do Estado para avaliação de quadro de dor abdominal há 5 dias. Paciente refere que apresentou dor tipo cólica, em FIE, com aumento progressivo de intensidade, associada a astenia, náuseas, vômitos e constipação. Fez uso de sintomáticos no domicílio, mas percebeu piora do quadro após 3 dias, com piora da dor e início de febre, procurando assistência médica, sendo internado para antibioticoterapia e transferido para Manaus. Neste momento, seu exame físico evidencia BEG, lúcido e orientado, FC: 98bpm, FR: 26irpm, P.A.: 120x80mHg. Seu abdome é globoso, algo distendido, doloroso à palpação em FIE e hipogástrico, com sinais claros de irritação peritoneal. Leucograma: 22.000 com 96% de neutrófilos. PCR: 150mg/dl. Foi submetido a tomografia de abdome que revelou presença de divertículos em sigmoide e quadro agudo compatível com Hinchey Modificado classe III/IV. Sobre o caso acima, assinale a alternativa INCORRETA:

- A)** A associação de piperacilina e tazobactam é escolha adequada como parte do tratamento empírico inicial deste paciente, porém a antibioticoterapia deve ser reavaliada após o resultado das culturas.
- B)** O quadro de peritonite presente indica tratamento cirúrgico urgente, preferencialmente laparoscópico, no qual a sigmoidectomia e anastomose primária, com ou sem ileostomia protetora, representam a conduta de escolha neste momento.
- C)** Em caso de evolução para instabilidade hemodinâmica associada a achado cirúrgico de peritonite fecal, o manejo inicial com damage control, curativo à vácuo e terapia intensiva, com posterior reabordagem para anastomose primária, seria conduta adequada para o caso.
- D)** Uma vez que se trata de cirurgia infectada, com elevada morbimortalidade e alto risco de deiscência de anastomose, o procedimento de Hartmann é a conduta inicial de escolha para o caso neste momento.

Questão 23

CERMAN | AM | 2026

Paciente do sexo masculino, 42 anos, com história de abuso crônico de álcool, é levado pela família para avaliação médica devido a quadro de emagrecimento e distensão abdominal, sem demais queixas. O paciente refere estar em tratamento para o alcoolismo e pretende

cuidar da sua saúde. Ao exame físico, o paciente se apresenta emagrecido, porém em BEG, lúcido e orientado, eupneico, afebril, anictérico e hemodinamicamente estável. Seu abdome é semigloboso, indolor à palpação, com discreta circulação colateral visível e baço palpável. Ausência de edema de membros inferiores. Traz consigo ultrassonografia que evidencia fígado de tamanho reduzido, de contorno irregular e serrilhado, de textura ecográfica heterogênea, associada a moderada ascite e esplenomegalia. Sobre o caso acima, assinale a alternativa INCORRETA:

- A)** A endoscopia digestiva alta pode revelar alterações que confirmam aumento da resistência hepática ao fluxo venoso portal, com secundário fluxo hepatofugal para o território esplâncnico, principalmente pela drenagem venosa do estômago.
- B)** O hemograma pode revelar alterações que sugerem hiperesplenismo e testes como o TAP e o INR podem sugerir algum grau de insuficiência funcional hepática.
- C)** A presença de ascite, associada ao emagrecimento, é altamente sugestiva de trombose portal aguda e a ultrassonografia com doppler é o exame de imagem de maior sensibilidade diagnóstica para o caso.
- D)** O tratamento do alcoolismo, o uso de drogas beta-bloqueadoras e a vigilância com endoscopia digestiva alta devem fazer parte do tratamento deste paciente.

Questão 24

CERMAN | AM | 2026

Paciente do sexo feminino, 72 anos, hipertensa, diabética e cardiopata, é trazida por familiares em serviço de pronto socorro com quadro de dor tipo cólica, aguda, em HD, irradiada para o dorso, associada a vômitos, há 2 dias (SIC). As informações colhidas podem não ser precisas, uma vez que a paciente tem sequelas de AVC isquêmico há 5 anos e se expressa com dificuldade. Ao exame físico, a paciente se apresenta emagrecida, desidratada, anictérica, FC: 82bpm, FR: 22irpm, P.A.: 100x70mmHg. A paciente apresenta fascies de dor à palpação profunda do HD e há a impressão de palpação de plastrão local. Leucograma: 11.000 e PCR: 80mg/dl. Submetida a USG à beira leito, observou-se vesícula biliar túrgida, de paredes espessadas, contendo cálculos. Após discussão do caso com a Clínica Médica, optou-se por iniciar tratamento clínico com ceftriaxona, metronidazol e sintomáticos. Após 48 horas, a paciente evoluiu de forma insatisfatória, apresentando sonolência e oligúria, mantendo dor em HD, com plastrão palpável e iniciando febre baixa (1 episódio). A reavaliação laboratorial evidenciou piora da leucocitose (agora 14.000), plaquetas 80.000 e PCR de 120mg/dl. Uma nova USG à beira leito evidenciou discreta infiltração de gás na parede da vesícula biliar. Sobre o caso acima, assinale a alternativa CORRETA:

- A)** Devido ao grau de fragilidade desta paciente, a melhor conduta é transferência da paciente para UTI, escalonamento do antibiótico para cefepime e reavaliação ultrassonográfica em 48 horas.
- B)** A conduta inicial foi inadequada, estando indicada a colecistectomia laparoscópica urgente no momento da chegada da paciente.
- C)** Uma vez que a piora do quadro denota gravidade Tóquio III com potencial evolução para perfuração, a conduta mais adequada neste momento é a colecistostomia percutânea trans-hepática.
- D)** Caso a tomografia computadorizada com contraste venoso confirmar os achados ultrassonográficos, a colecistectomia por laparotomia é a conduta mais adequada neste momento.

Questão 25

CERMAN | AM | 2026

Paciente do sexo feminino, 72 anos, dá entrada no pronto socorro queixando sangramento vermelho vivo durante as defecações há cerca de 2 dias. O quadro iniciou com hematoquezia e no momento a paciente apresentou uma média de 5 episódios de enterorragia e episódio de síncope no domicílio. A paciente é hipertensa e faz uso de AAS e clopidogrel. Refere que foi submetida a colonoscopia para rastreamento de neoplasia de cólon há 2 anos que evidenciou apenas presença de divertículos no sigmoide. Nega dor abdominal e alteração significativa do hábito alimentar recentemente. Ao exame físico, a paciente se encontra pálida ++/4, lúcida e orientada, FC: 100bpm, FR: 27irpm e P.A.: 110x70mmHg. Seu abdome é plano, flácido, simétrico e indolor à palpação, sem massas palpáveis. Toque retal sem alterações, exceto por sangue em dedo de luva. Seu hemograma revelou Hb: 8mg/dl e contagem de plaquetas: 90.000/ μ L. Sobre o caso, assinale a alternativa INCORRETA:

- A)** Os dados acima nos permitem afirmar que a paciente é considerada de alto risco para complicações, com indicação intervenções terapêuticas hospitalares.
- B)** A conduta inicial consiste na otimização da frequência cardíaca e pressão arterial através de ressuscitação volêmica com cristalóides, manutenção do AAS e suspensão do clopidogrel, no entanto, sem indicação de transfusão de concentrado de hemácias ou plaquetas neste momento.
- C)** A angiotomografia computadorizada pode estar indicada para o caso na tentativa de delimitar o segmento sangrante ou definir a rede vascular do cólon, porém há indicação de colonoscopia o mais breve possível, pelo seu caráter diagnóstico e potencialmente terapêutico.
- D)** No caso de a colonoscopia não ser acessível e a angiotomografia definir o sítio de sangramento, a melhor conduta para esta paciente seria a colectomia segmentar.

Questão 26

CERMAN | AM | 2026

Você é chamado para avaliar um paciente na enfermaria da clínica médica, sob o diagnóstico de pancreatite aguda biliar. O paciente tem história de dor contínua, em barra, intensa, associado a vômitos e sinais de hipovolemia iniciado há cerca de 3 semanas, evoluindo com choque refratário às condutas iniciais e insuficiência renal, sendo encaminhado a UTI. Ao fim da primeira semana, obteve estabilização do status hemodinâmico e melhora dos níveis séricos das escórias nitrogenadas, no entanto mantinha dor epigástrica irradiada para o dorso, náuseas e vômitos ocasionais e baixa tolerância a alimentação pela via oral. O tratamento clínico de suporte foi mantido, iniciada dieta enteral e realizada tomografia computadorizada que evidenciou necrose de 30 a 50% do pâncreas e coleção fluida retroperitoneal peripancreática. Neste momento, após 3 semanas de tratamento, o paciente encontra-se hemodinamicamente estável, com função renal normal, ausência de febre, dor controlável sem morfina e aceitando dieta oral. Sua tomografia de controle evidencia organização da coleção peripancreática e manutenção do grau de necrose pancreática. Sobre os próximos passos da conduta desta paciente, assinale a alternativa CORRETA:

- A)** A conduta adequada tanto para a coleção fluida quanto para a necrose pancreática é a expectante, sem uso de antibióticos, uma vez que há boa probabilidade de organização das lesões e sua resolução espontânea.
- B)** Uma vez que a paciente está devidamente estável e com baixo risco cirúrgico, a melhor

conduta neste momento é a necrosectomia laparoscópica com drenagem da coleção fluida.

- C)** A decisão entre tratamento cirúrgico e tratamento clínico depende de punção percutânea da coleção ou da necrose para bacterioscopia e cultura.
- D)** O potencial para infecção da coleção fluida, neste momento, é crescente, justificando tratamento empírico com antibióticos até a resolução completa das complicações locais.

Questão 27

CERMAN | AM | 2026

Paciente do sexo masculino, obeso, 58 anos, apresenta quadro de dor tipo cólica em HD, irradiada para o dorso, associada a náuseas e vômitos, após ingestão de alimento rico em gordura. Traz consigo USG de abdome, realizada há 1 ano, que evidencia vesícula biliar contendo cálculos. Está internado há 3 dias, sob tratamento clínico e evoluiu neste período com presença de icterícia. No momento o paciente se encontra em BEG, lúcido e orientado, eupneico, afebril e normotenso. Seu abdome é plano, flácido, pouco doloroso à palpação profunda no HD, sem plastrão palpável. Aceita dieta oral. Sua avaliação laboratorial evidenciou leucograma com 11.000 leucócitos, PCR: 45mg/dl, bilirrubinas totais: 4,2mg/dl, bilirrubina direta: 3.4mg/dl, fosfatase alcalina: 250mg/dl e gamaGT: 380mg/dl. Sobre o caso, assinale a alternativa CORRETA:

- A)** Caso a ultrassonografia de controle evidencie dilatação da via biliar principal, o próximo passo seria a tomografia com contraste venoso devido a sua ótima sensibilidade e especificidade para avaliação de complicações no colédoco distal.
- B)** Já que o paciente não apresenta critérios de risco para obstrução de via biliar, a melhor conduta para o caso é a colecistectomia laparoscópica sem colangiografia intra-operatória e seguimento ambulatorial da icterícia.
- C)** Caso a ultrassonografia de controle evidencie dilatação das vias biliares, uma opção bastante adequada é a realização de abordagem endoscópica com ultrassom endoscópico e possível CPRE, sem necessidade de investigação prévia com ressonância magnética.
- D)** A emergente técnica de exploração endoscópica da via biliar concomitante com colecistectomia laparoscópica no mesmo tempo anestésico foi abandonada devido à elevada incidência de pancreatite pós CPRE nesses casos.

Questão 28

CERMAN | AM | 2026

Paciente do sexo masculino, 16 anos de idade, vem ao pronto socorro queixando dor ínguido-escrotal, contínua, intensa, de início súbito logo após esforço físico, há cerca 2 horas, associada a vômitos. Ao exame físico, o paciente se encontrava em BEG, eupneico, afebril e hemodinamicamente estável. Observa-se abaulamento ínguido-escrotal à direita, irreductível, bastante doloroso à palpação, com calor e rubor local. O paciente refere que apresenta esse tipo de abaulamento desde a infância, mas que reduzia facilmente à palpação ou durante o decúbito. Sobre o caso acima, assinale a alternativa CORRETA:

- A)** Os dados acima nos permitem afirmar que se trata de urgência cirúrgica, com provável indicação de abordagem tanto da região inguinal quanto da cavidade abdominal, podendo ser realizada por via laparoscópica.

- B)** Por tratar-se de infecção aguda de partes moles, o próximo passo na conduta é o início de antibioticoterapia, investigação da extensão da infecção com ressonância magnética e reavaliação clínica após 48 horas.
- C)** Por tratar-se de hérnia inguinal Nyhus IIIA, complicada, o uso de telas inorgânicas para a sua correção cirúrgica está contra-indicado.
- D)** A melhor conduta neste momento é a analgesia com morfina, sedação do paciente e a redução do conteúdo herniário para posterior correção cirúrgica eletiva.

Questão 29

CERMAN | AM | 2026

Paciente do sexo feminino, 28 anos, está no terceiro trimestre de gravidez do segundo filho (o primeiro filho nasceu de parto natural há 4 anos), busca atendimento médico devido a dor anal. A paciente refere que há cerca de 1 dia, após defecação dificultada por fezes endurecidas. Nega sangramento pelo ânus. Refere constipação crônica, com evacuação de fezes endurecidas, sob esforço, 2 vezes por semana, que piorou durante a gravidez. Ao exame físico, a paciente apresenta lesão nodular em borda anal, de coloração violácea, consistência firme, localizada às 9:00, abaixo da linha pectínea, bastante dolorosa à palpação. Sobre o caso, assinale a alternativa CORRETA:

- A)** Os dados acima fecham quadro clássico de fissura anal secundária ao trauma da defecação difícil, estando indicado tratamento com pomadas a base de bloqueadores de canal de cálcio, como o diltiazem.
- B)** Devido ao curto tempo de evolução, uma boa opção de tratamento é a excisão da lesão ou evacuação cirúrgica do coágulo, com melhora rápida dos sintomas e menor recorrência da doença.
- C)** Os dados acima nos permitem afirmar que se trata de urgência cirúrgica, com tratamento baseado em incisão, drenagem e antibioticoterapia, devido o risco de evolução para gangrena de Fournier.
- D)** Devido ao risco aumentado de neoplasia anal, a paciente deve ser submetida a biópsia ambulatorial da lesão e retossigmoidoscopia para avaliação da extensão da doença.

Questão 30

CERMAN | AM | 2026

Paciente do sexo feminino, 15 anos, apresenta quadro de dor em FID, de início súbito, progressiva, de intensidade moderada a intensa, há cerca de 8 horas, acompanhada de náuseas e vômitos. Fez uso de sintomáticos no domicílio, sem sucesso. Menarca aos 11 anos, com ciclos irregulares. Última menstruação há 1 mês. Nega leucorreia. Ao exame físico, a paciente se encontra em BEG, normocorada, FC: 80bpm, FR: 16irpm, P.A.: 110x70mmHg. Seu abdome é plano, flácido, doloroso à palpação profunda em FID, sem sinais claros de irritação peritoneal. Foi submetida a ultrassom à beira leito que evidenciou ovário direito aumentado de volume às custas de massa cística de cerca de 8cm, deslocado para a linha média em posição retrouterina e pequena quantidade de líquido na pelve. Sobre o caso, assinale a alternativa CORRETA:

- A)** Os dados apresentados sugerem abdome agudo de tratamento clínico secundário a lesão cística ovariana, sendo indicado tratamento sintomático e encaminhamento para avaliação ginecológica ambulatorial.

- B)** Os dados fornecidos são altamente sugestivos de prenhez tubária não rôta, com abordagem via laparotomia preferencial à laparoscópica neste momento.
- C)** A ultrassonografia com Doppler confirmaria a necessidade urgente de abordagem cirúrgica para esta paciente.
- D)** Tanto os dados da história quanto do exame físico são inespecíficos e a ultrassonografia mostra doença cística não complicada, o que sugere que o quadro deve ser secundário a apendicite aguda em fase inicial.

Questão 31

CERMAN | AM | 2026

Paciente do sexo masculino, 45 anos, agricultor, apresenta história de dor abdominal intensa, que iniciou subitamente no epigástrio e migrou para todo o abdome, irradiando para o pescoço e ombro esquerdo após algumas horas. Procurou o atendimento de urgência da sua comunidade rural, sendo transferido para Manaus após 9 horas de evolução. No momento se encontra em REG, com fascies de dor, afebril, taquicárdico, taquipneico e normotenso. Seu abdome é difusamente tenso, doloroso à palpação superficial, com sinais claros de irritação peritoneal. Sobre o caso, assinale a alternativa INCORRETA:

- A)** A abordagem inicial inclui ressuscitação volêmica, início de antibioticoterapia empírica, inibidores de bomba de prótons e, apesar de inespecífica para a patologia em questão, avaliação laboratorial com hemograma, proteína C reativa e lactato sérico.
- B)** A tomografia computadorizada tem maior sensibilidade e especificidade diagnóstica para este tipo de abdome agudo que a radiografia simples de abdome.
- C)** O histórico prévio de sintomas dispépticos crônicos ou da ausência prévia de dor associado ao uso de anti-inflamatórios não hormonais e o aspecto macroscópico da lesão gástrica são parâmetros importantes para a indicação (ou não) de gastrectomia para tratamento do caso.
- D)** O tratamento endoscópico com uso de stents ou sutura é o atual padrão ouro para este caso, devido a menor morbimortalidade e menores taxas de deiscência e sepse.

Questão 32

CERMAN | AM | 2026

Paciente de sexo masculino, 18 anos, é atendido em pronto-socorro, vítima de ferimento abdominal penetrante por arma de fogo em mesogástrio e HD, sendo submetido a laparotomia exploradora que evidenciou moderada quantidade de sangue livre na cavidade, lesões transfixantes no estômago e cólon transversal e 3 ferimentos no intestino delgado e no seu mesentério. Demais vísceras abdominais sem evidência de lesão. A conduta tomada foi a lavagem da cavidade e sutura simples das lesões e o paciente foi encaminhado a enfermaria no pós-operatório. Você foi chamado pela enfermagem para avaliar este paciente no 5º dia de pós-operatório, devido a evolução insatisfatória, com dor abdominal difusa, febre e saída de secreção pela ferida cirúrgica. O paciente se apresentava em REG, febril (38,5°C), FC: 100bpm, FR: 28irpm, P.A.: 80x50mmHg. Seu abdome era distendido, difusamente doloroso à palpação. Você retirou dois pontos da ferida cirúrgica e observou abundante drenagem de secreção de cor esverdeada e odor bastante fétido. Sobre os próximos passos na abordagem deste paciente, assinale a alternativa INCORRETA:

- A)** Caso a nova abordagem cirúrgica indique tratamento com abdome aberto, a

instabilidade hemodinâmica secundária a infecção intra-abdominal complicada contraindica o curativo abdominal à vácuo como parte do tratamento deste paciente, sendo o damage control com bolsa de Bogotá a conduta preferencial neste momento.

- B)** O adequado controle cirúrgico do foco infeccioso, com desbridamento de tecidos devitalizados, novas suturas ou anastomoses e lavagem da cavidade abdominal, pode possibilitar esquemas antibióticos de curta duração, usualmente entre 4 e 5 dias.
- C)** A dosagem de procalcitonina no caso acima pode guiar a duração da antibioticoterapia, uma vez que seus níveis séricos são diretamente correlacionáveis com a severidade da infecção bacteriana.
- D)** Os dados acima nos permitem inferir que há provável indicação de terapia antifúngica para *Candida* spp.

Questão 33

CERMAN | AM | 2026

Paciente do sexo feminino, 8 anos, é trazida pela mãe para avaliação médica devido a dor e distensão abdominal associada a vômitos, há 2 dias. A dor parece ser intermitente, tipo cólica, progressiva, de média intensidade. Refere ainda parada de eliminação de gases e fezes e que a paciente não urina há 6 horas. Ao exame físico a paciente se encontra em REG, hipoativa, com fascies de dor, taquicárdica, taquipneica e levemente hipotensa. Seu abdome se apresenta distendido, hipertimpânico, com RHA de luta, difusamente doloroso à palpação, sem sinais de irritação peritoneal, com cicatriz em FID devido a apendicectomia prévia há 2 anos. Sobre o caso, assinale a alternativa CORRETA:

- A)** A presença de cirurgia prévia sugere fortemente que a intussuscepção deve ser a principal hipótese diagnóstica, estando indicada a tentativa de redução via colonoscopia.
- B)** A tomografia computadorizada com duplo contraste é bastante útil nestes casos, uma vez que o contraste venoso auxilia no diagnóstico da patologia em questão e suas possíveis complicações, e o contraste oral solúvel em água pode ser terapêutico ou preditivo da falha do tratamento conservador.
- C)** A sondagem nasogástrica é contraindicada neste caso devido a relevante aumento na incidência de broncoaspiração de secreções em crianças.
- D)** A evolução progressiva do quadro sugere a necessidade de laparotomia imediata pelo elevado risco iminente de isquemia intestinal, confirmável com a radiografia simples de abdome.

Questão 34

CERMAN | AM | 2026

Paciente do sexo feminino, 10 anos, é trazida ao hospital pelos familiares devido a extensa queimadura por incêndio no seu domicílio. Há relato de a paciente ter ficado presa em ambiente fechado durante o acidente. A paciente apresenta queimadura de face, tórax e abdome anterior, face anterior do ombro e braço esquerdo e ambas as pernas, circunferencialmente. Durante a avaliação da face, você observa queimadura das sobrancelhas e vibices nasais, além de hiperemia e edema de lábios, língua e hipofaringe. A paciente apresenta desconforto respiratório, sialorreia e dificuldade para deglutir. A paciente se encontra confusa, pouco cooperativa, queixando dor e náuseas, com FC: 110bpm, FR:

26irpm e P.A.: 100x50mmHg. Sobre as condutas iniciais para esta paciente, assinale a alternativa INCORRETA:

- A)** Os dados acima nos permitem afirmar que há grande risco para injúria inalatória do tipo I, cujas consequências podem ser potencializadas pela ressuscitação volêmica para esta paciente, podendo indicar avaliação com laringoscopia flexível seguida de provável aquisição de via aérea definitiva.
- B)** Caso a avaliação laboratorial deste paciente evidenciar significativa acidose metabólica e hiperlactatemia mesmo após a ressuscitação volêmica inicial, as condutas devem incluir dosagem de carboxihemoglobina, terapia com O₂ a 100% e administração de hidroxicoalamina endovenosa.
- C)** A melhor estratégia para reposição volêmica desta paciente é iniciar administração de solução salina via oral ou por sonda nasogástrica, seguida de cálculo do volume de hidratação para 24 horas segundo a fórmula consenso da Associação Americana de Queimados, infundido em cateter central, preferencialmente puncionado em área não queimada.
- D)** Os dados acima nos permitem inferir que haverá indicação de administração precoce de coloides como parte da estratégia de ressuscitação volêmica desta paciente.

Questão 35

CERMAN | AM | 2026

Paciente do sexo masculino, 75 anos, tabagista, hipertenso e diabético, apresenta quadro de dor abdominal de início súbito, bastante intensa, rapidamente progressiva, no mesogástrico, há 2 horas, seguido de episódios de vômito. Nega febre, diarreia e sintomas urinários. Sua esposa refere que há alguns meses o paciente sente dor mesogástrica semelhante, mas de leve intensidade, algumas horas após as refeições, o que fez com que o paciente perdesse peso. Ao exame físico, o paciente se encontra emagrecido, com fascies de dor, taquicárdico, taquipneico e normotenso. Apesar da queixa de dor intensa, seu abdome é plano, flácido à palpação, sem sinais de irritação peritoneal. Sobre a avaliação e conduta deste paciente, assinale a alternativa CORRETA:

- A)** Elevações dos níveis séricos do lactato de d dímero elevados mais de 3 vezes fecham o diagnóstico de trombose portal, indicando terapia anticoagulante com heparina.
- B)** O uso de contraste venoso durante a avaliação tomográfica deste paciente está contra indicado devido ao elevado risco de evolução para insuficiência renal aguda.
- C)** A observação de diminuição do fluxo vascular da parede das alças intestinais, pneumatose e presença de gás na veia porta à ultrassonografia com doppler fecha o diagnóstico precoce de embolia mesentérica e indica laparotomia urgente.
- D)** O quadro clínico descrito é compatível com trombose da artéria mesentérica superior e seu tratamento de escolha deve envolver a associação do tratamento endovascular com a laparotomia exploradora.

Questão 36

CERMAN | AM | 2026

Você é chamado para avaliar um paciente idoso e emagrecido na enfermaria da Clínica Médica, acamado por sequela de AVC prévio e internado para tratamento de uma pneumonia. Durante a visita de rotina, a enfermagem identificou uma lesão na região sacral e solicitou

seu parecer. Ao exame físico, observa-se área ulcerada superficial, de cerca de 5cm de diâmetro, com perda parcial da pele e exposição da derme, de coloração rosada, com pouca umidade, sem presença de tecido desvitalizado. Não há flutuação, drenagem de secreção ou odor fétido. Não há exposição de tecidos profundos. A borda da lesão é bem definida e a pele ao redor está íntegra e sem sinais flogísticos. Sobre o caso, assinale a alternativa INCORRETA:

- A)** Devido a proximidade com o ânus e provável contaminação fecal, podemos afirmar que se trata de ferida infectada, sendo indicado a antibioticoterapia com cobertura para flora polimicrobiana e reavaliação da lesão em 48 a 72 horas.
- B)** Os dados descritos nos permitem inferir que houve falha nas condutas preventivas deste tipo de lesão, tais como o uso de colchões tipo “casca de ovo” e a mudança de decúbito de horário.
- C)** O ferimento ocorreu devido a pressão que o osso sacro exerce nos tecidos moles adjacentes em contato com o leito, levando a isquemia e perda da pele.
- D)** Fazem parte do tratamento deste paciente o desbridamento não cirúrgico do tecido desvitalizado, suporte nutricional adequado e uso de agentes tópicos a base de hidrogel.

Questão 37

CERMAN | AM | 2026

Um homem de 28 anos é trazido ao pronto-socorro após ferimento penetrante por arma branca na face medial da coxa direita durante assalto. Ele chega carregado por terceiros, sem imobilização, visivelmente pálido e agitado. Na admissão, apresenta com pele fria e pegajosa, FC 148 bpm, P.A. não mensurável no braço direito; 70×40 mmHg no braço esquerdo, tempo de enchimento capilar > 4 segundos, FR 32 irpm e SpO₂ 90% em ar ambiente. O ferimento apresenta sangramento pulsátil ativo, encharcando roupas e macas. O paciente está consciente, porém confuso e sonolento, repetindo que “não consegue respirar direito”. A equipe de plantão prepara material para intubação orotraqueal imediata, considerando a taquipneia e a instabilidade hemodinâmica. Sobre o caso descrito, qual deve ser a próxima conduta?

- A)** Proceder à intubação orotraqueal imediata para estabilização da via aérea e controle da ventilação, antes de manejar o sangramento.
- B)** Realizar acesso venoso calibroso bilateral, iniciar infusão rápida de cristaloides aquecidos e só então avaliar a necessidade de torniquete ou hemostasia local.
- C)** Aplicar torniquete proximal de alta pressão no membro afetado para controle imediato da hemorragia, antes de qualquer intervenção de via aérea ou ventilação.
- D)** Proceder imediatamente a clampagem cirúrgica exploratória do vaso femoral em sala de trauma, sem intervenções prévias no local do PS.

Questão 38

CERMAN | AM | 2026

Um motociclista de 34 anos chega ao pronto socorro após colisão frontal com automóvel. Refere que usava capacete. Ele está consciente, ansioso, diaforético e queixa-se de forte dor abdominal. Ao exame, apresenta FC: 136 bpm, PA: 88 × 50 mmHg, FR: 28 irpm, SatO₂ 97%, pele fria e úmida. Seu abdome é distendido, doloroso difusamente. Extremidades sem deformidades. TEP > 3 segundos. Não há sinais de hemorragia externa. Foi realizado FAST na sala de trauma mostra líquido livre em fundo de saco, sem tamponamento cardíaco e sem

pneumotórax. A equipe prepara 2 L de Ringer Lactato aquecido para reposição volêmica imediata. De acordo com os dados apresentados, qual deve ser a melhor conduta inicial?

- A)** Administrar rapidamente os 2 L de cristalóide aquecido para restaurar a pressão arterial enquanto se aguarda disponibilidade de sangue.
- B)** Iniciar transfusão maciça precoce com hemoderivados em proporção equilibrada (ex.: 1:1:1), priorizando controle definitivo da hemorragia, evitando grandes volumes de cristalóides.
- C)** Realizar intubação orotraqueal imediata, pois a taquipneia e o choque indicam risco iminente de falência respiratória.
- D)** Encaminhar o paciente diretamente para tomografia computadorizada de abdome para melhor definição da lesão, já que está hemodinamicamente instável, mas ainda consciente.

Questão 39

CERMAN | AM | 2026

Um homem de 62 anos, tabagista há 40 anos e etilista inveterado, procura atendimento por disfagia progressiva para sólidos há 2 meses, acompanhada de perda ponderal de 6 kg. Nega dor torácica, hematêmese ou febre. Ao exame físico, o paciente se apresenta emagrecido, hidratado, sem linfonodos cervicais palpáveis, ausculta pulmonar normal, abdome sem ascite, massas ou visceromegalias. Diante do quadro clínico, o médico solicita endoscopia digestiva alta (EDA) e exames laboratoriais iniciais. A equipe discute quais exames adicionais seriam necessários, caso a endoscopia confirme lesão suspeita de neoplasia. Sobre o caso acima, é INCORRETO afirmar que:

- A)** Dentre as neoplasias que compõem os diagnósticos diferenciais do caso acima, a mais provável é o carcinoma espinocelular, doença que continua predominando em países asiáticos, respondendo por mais de 90% dos casos naqueles países.
- B)** A tomografia computadorizada com contraste venoso, de tórax e abdome é suficiente para o estadiamento inicial, dispensando PET-CT, pois este não acrescenta informações relevantes na avaliação de metástases ocultas, sendo mais indicado no acompanhamento pós-operatório.
- C)** A endoscopia é o primeiro exame na investigação de disfagia com perda de peso, permitindo biópsia direta e diagnóstico histológico, sendo essencial para planejar estadiamento.
- D)** A ecoendoscopia (EUS) é um dos métodos mais importantes para determinar profundidade de invasão e avaliar linfonodos regionais, definindo adequadamente se o tumor é ressecável ou não.

Questão 40

CERMAN | AM | 2026

Um homem de 42 anos, previamente saudável, apresenta dor lombar esquerda súbita, intensa, em cólica, irradiada para fossa ilíaca, associada a náuseas e vômitos. Nega febre. Ao exame, está taquicárdico (FC 104 bpm), PA 135×80 mmHg, afebril, sem sinais de irritação peritoneal. Seus exames iniciais revelam hematúria +++, sem nitrito, sem leucocitúria importante no EAS, creatinina: 1,0 mg/dL e PCR normal. Foi submetido a ultrassom realizado na emergência que evidencia discreta hidronefrose esquerda, cálculo hiperecogênico no

ureter proximal, sem sinais de obstrução grave ou complicação. A equipe cogita solicitar tomografia e questiona se é necessário ampliar a investigação laboratorial antes de definir a conduta. Sobre o caso descrito, qual deve ser o próximo passo na condução do caso?

- A) Solicitar PCR seriada e hemoculturas para afastar pielonefrite oculta antes de definir conduta.
- B) Solicitar TC helicoidal sem contraste para confirmação diagnóstica e mensuração precisa do cálculo, pois é o exame de escolha após ultrassom inicial.
- C) Iniciar tamsulosina imediatamente e programar litotripsia extracorpórea (SWL) como tratamento definitivo.
- D) Optar por observação expectante com analgesia, já que cálculos ureterais proximais geralmente têm alta taxa de eliminação espontânea.

Questão 41

CERMAN | AM | 2026

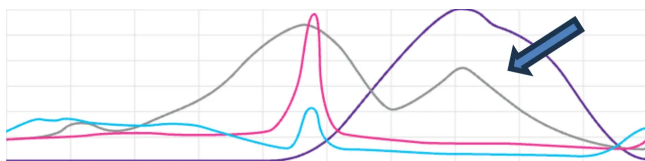
De acordo com os critérios de elegibilidade da OMS (2015), o uso de métodos contraceptivos injetáveis mensais NÃO deve ser indicado em mulheres que fazem uso de:

- A) rifampicina.
- B) lamotrigina.
- C) cetoconazol.
- D) zidovudina.

Questão 42

CERMAN | AM | 2026

Considerando a fisiologia de um ciclo menstrual regular, o hormônio identificado pela seta na Figura, refere-se a:



- A) FSH.
- B) Inibina A.
- C) Estradiol.
- D) Progesterona.

Questão 43

CERMAN | AM | 2026

Paciente de 63 anos vai à consulta por sangramento vaginal, em pequena quantidade, com duração de dois dias. Nega outros episódios prévios desde a menopausa aos 53 anos. Nega uso de terapia hormonal e outras queixas. Foi solicitada ultrassonografia transvaginal que evidenciou endométrio homogêneo com 5,4 mm de espessura.

Qual a conduta mais adequada nesse caso?

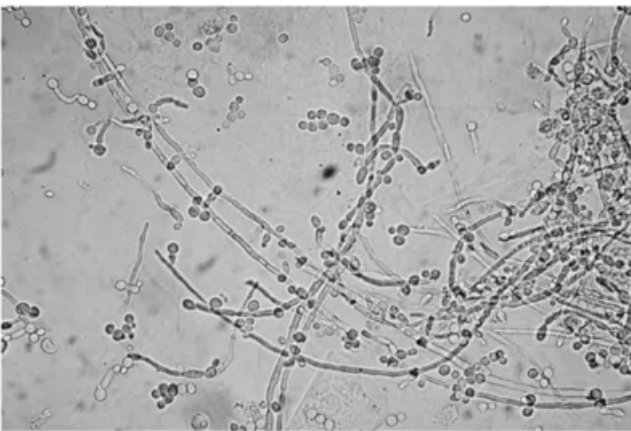
- A) Indicar histerectomia por se tratar de paciente pós-menopausa.
- B) Realizar nova ultrassonografia transvaginal de controle em 6 meses.
- C) Tranquilizar a paciente, pois se trata de sangramento por atrofia.
- D) Prosseguir investigação solicitando biópsia endometrial.

Questão 44

CERMAN | AM | 2026

Paciente de 30 anos, compareceu para consulta ginecológica referindo “corrimento vaginal” com prurido, sem odor, principalmente no período pré menstrual desde a adolescência. A microscopia está representada na figura.

Qual o diagnóstico e a conduta?



- A) Vaginite por cândida - nistatina creme vaginal.
- B) Vaginose bacteriana - metronidazol gel vaginal.
- C) Vaginite descamativa - clindamicina 2% creme vaginal.
- D) Vaginose citolítica - ducha vaginal com bicarbonato de sódio.

Questão 45

CERMAN | AM | 2026

Qual o método considerado padrão ouro no diagnóstico de pólipos endometriais?

- A) Ultrassonografia transvaginal.
- B) Histeroscopia.
- C) Histerossalpingografia.
- D) Histerossalpingografia.

Questão 46

CERMAN | AM | 2026

Paciente com sangramento uterino anormal, foi ao ginecologista com resultado de ultrassonografia transvaginal com diagnóstico de mioma FIGO 0 (zero) de 18 mm. Qual o melhor método para a ressecção da lesão?

- A) Robótica.
- B) Laparotomia.
- C) Laparoscopia.
- D) Histeroscopia.

Questão 47

CERMAN | AM | 2026

Uma mulher vítima de violência sexual procura atendimento emergencial, mas não possui carteira vacinal e não se recorda de ter recebido vacina contra hepatite B anteriormente. Sobre a profilaxia pós-exposição ao vírus da hepatite B (VHB), qual das condutas a seguir está CORRETA, considerando a situação em que não se conhece o estado sorológico do agressor?

- A) Administrar a imunoglobulina hiperimune nas primeiras 12 horas e programar a vacinação após 30 dias, quando já se conhecer o estado sorológico da paciente.
- B) Administrar a primeira dose da vacina contra hepatite B e aguardar resultado dos marcadores sorológicos maternos para decidir sobre a administração da imunoglobulina.
- C) Administrar a primeira dose da vacina contra hepatite B e imunoglobulina hiperimune, preferencialmente nas primeiras 12 horas após a agressão.
- D) Postergar a vacinação para após o resultado dos marcadores sorológicos maternos, mas administrar a imunoglobulina hiperimune dentro das primeiras 24 horas.

Questão 48

CERMAN | AM | 2026

Em relação à evolução natural da sífilis adquirida, qual das afirmações abaixo está CORRETA?

- A) As lesões secundárias são pouco infectantes, não apresentam manifestações sistêmicas e raramente acometem mais de um órgão.
- B) A regressão espontânea do cancro duro após 1- 6 semanas indica resolução da infecção e menor risco de progressão para secundarismo.
- C) A fase latente recente dura de 3 à 6 meses após o desaparecimento das lesões secundárias e é caracterizada por ausência completa de sororreatividade.
- D) A fase latente tardia é assintomática, pode perdurar por mais de 30 anos e seu término é marcado pelo surgimento da primeira manifestação terciária.

Questão 49

CERMAN | AM | 2026

Uma mulher de 29 anos, nuligesta, procura atendimento por dismenorreia progressiva, dispareunia profunda e dor pélvica cíclica há 18 meses. Exame físico revela sensibilidade à palpação dos ligamentos uterossacros, mas sem massas anexiais palpáveis. A paciente realizou ultrassonografia transvaginal no 14º dia do ciclo, com profissional experiente, segundo protocolo IDEA, que não identificou endometrioma ou nódulos profundos evidentes. Ela está muito ansiosa. Qual é a conduta mais adequada nesse caso?

- A) Indicar laparoscopia diagnóstica de imediato, pois exame físico normal ou inconclusivo

já constitui indicação isolada de videolaparoscopia.

- B)** Iniciar tratamento mesmo sem confirmação cirúrgica ou exame de imagem, porque o manejo clínico melhora a qualidade de vida, ainda que empírico.
- C)** Solicitar ressonância magnética para complementar a investigação, principalmente para pesquisa de focos profundos extra peritoneais e lesões atípicas.
- D)** Repetir a ultrassonografia em fase folicular precoce, quando as condições anatômicas tendem a favorecer melhor definição de planos profundos e do compartimento posterior.

Questão 50

CERMAN | AM | 2026

Uma paciente de 26 anos apresenta nódulo mamário único, móvel, fibroelástico, medindo 1,82 cm. A ultrassonografia evidencia lesão oval, paralela à pele, circunscrita e hipocogênica, compatível com BI-RADS 3. Qual é a conduta mais adequada?

- A)** Realizar acompanhamento com ultrassonografia a cada 6 meses por 2 anos, visando documentar estabilidade da lesão.
- B)** Indicar core biopsy, pois toda lesão sólida palpável exige confirmação histológica imediata.
- C)** Solicitar mamografia para diferenciar fibroadenoma de tumor filóide, visto que o método tem alta acurácia para tumores fibroepiteliais em pacientes jovens.
- D)** Solicitar ressonância magnética para esclarecer discordância entre o exame clínico e a ultrassonografia.

Questão 51

CERMAN | AM | 2026

Gestante sem comorbidades, na triagem do 1º trimestre, apresenta teste rápido treponêmico para sífilis (TR) reagente. Refere nunca ter recebido tratamento prévio. Qual a conduta inicial mais adequada?

- A)** Solicitar teste treponêmico convencional para confirmação.
- B)** Colher VDRL para avaliar título e descartar cicatriz sorológica antes de tratar.
- C)** Administrar penicilina benzatina e solicitar VDRL para seguimento.
- D)** Colher simultaneamente teste treponêmico e não treponêmico para posterior definição terapêutica.

Questão 52

CERMAN | AM | 2026

Gestante foi ao pré-natal com resultado de sorologia para toxoplasmose realizada na 18ª semana de gestação, demonstrado na imagem (IgG: Reagente / IgM: Não reagente). Assinale a alternativa CORRETA de acordo com as diretrizes brasileiras.

- A)** O resultado da Avidéz de IgG não é importante para definir a conduta. Aguardar resultado da amniocentese para iniciar tratamento.
- B)** Avidéz de IgG, evidencia infecção antiga. Encaminhar para o pré-natal de risco habitual

para acompanhamento.

- C)** O resultado da Avidéz de IgG não modifica a conduta. Iniciar tratamento com sulfadiazina, pirimetamina e ácido folínico, até resultado de amniocentese.
- D)** Avidéz de IgG evidencia infecção antiga. Realizar amniocentese, se PCR positivo, iniciar tratamento com sulfadiazina, pirimetamina e ácido folínico.

Questão 53

CERMAN | AM | 2026

Gestante na 20ª semana, foi diagnosticada com oligodrâmio acentuado na ultrassonografia obstétrica. Nesse caso, qual a causa provável para esse diagnóstico?

- A)** Redução da diurese fetal por rins policísticos bilaterais.
- B)** Redução da deglutição de líquido amniótico por atresia de esôfago fetal.
- C)** Absorção do líquido amniótico pelas alças intestinais na gastrosquise fetal.
- D)** Aumento da deglutição de líquido amniótico por disrafia de coluna.

Questão 54

CERMAN | AM | 2026

No primeiro trimestre, o amolecimento do istmo uterino, perceptível ao exame físico, corresponde a qual sinal clássico?

- A)** Sinal de Nobile-Budin.
- B)** Sinal de MacDonald.
- C)** Sinal de Piskacek.
- D)** Sinal de Hegar.

Questão 55

CERMAN | AM | 2026

Primigesta, gestação gemelar, 30 anos, IMC de 31 kg/m², na 12ª semana de gestação, realizou Doppler de artéria uterina com índice de pulsatilidade no percentil 60. Qual a melhor conduta segundo o Manual da Rede Brasileira de Hipertensão e o Ministério da Saúde?

- A)** Manter vigilância pressórica e orientação nutricional, reservando AAS para gestantes com história prévia de pré-eclâmpsia e Doppler alterado.
- B)** Considerar o Doppler normal (< p95), não havendo indicação de iniciar medicação profilática.
- C)** Repetir o Doppler na época do exame morfológico do segundo trimestre (entre 20 -24 semanas) e, se alterado, iniciar AAS.
- D)** Iniciar ácido acetilsalicílico (AAS) em baixa dose e suplementação de cálcio, independentemente do resultado do Doppler.

Questão 56

CERMAN | AM | 2026

Gestante de 26 semanas com glicemia de jejum inicial 81 mg/dL realiza TOTG 75 g com resultados: → Jejum: 84 mg/dL → 1 h: 178 mg/dL → 2 h: 139 mg/dL. Qual o diagnóstico?

- A) Teste é considerado normal.
- B) Intolerância à glicose.
- C) Diabetes Mellitus Gestacional
- D) Diabetes mellitus pré-gestacional.

Questão 57

CERMAN | AM | 2026

Gestante aloimmunizada, 28 semanas, sem hidropisia. Doppler da artéria cerebral média com pico de velocidade sistólica= 1,65 MoM. De acordo com o MS, qual é a conduta CORRETA?

- A) Indicar parto cesáreo.
- B) Repetir o Doppler em 7 dias.
- C) Indicar cordocentese para Hb/Ht.
- D) Realizar ultrassonografia seriada.

Questão 58

CERMAN | AM | 2026

De acordo com o Manual de Gestação de Alto Risco do Ministério da Saúde, qual das condições a seguir é considerada fator de alto risco para hemorragia pós-parto imediata?

- A) Cesariana prévia.
- B) Corioamnionite.
- C) Placenta prévia.
- D) Macrossomia fetal.

Questão 59

CERMAN | AM | 2026

Puérpera com tuberculose pulmonar bacilífera, em tratamento rifampicina, isoniazida, pirazinamida e etambutol, acompanhado de piridoxina. O recém nascido é saudável. Segundo o Ministério da Saúde, qual é a conduta CORRETA quanto ao aleitamento?

- A) Suspender o aleitamento materno e fornecer fórmula infantil.
- B) Interromper o aleitamento apenas até a negatificação do escarro.
- C) Amamentar apenas após a conclusão do tratamento da mãe.
- D) O aleitamento materno deve ser mantido, com a mãe utilizando máscara cirúrgica.

Questão 60

CERMAN | AM | 2026

Gestante de 28 anos, 32 semanas, apresenta múltiplos condilomas acuminados vulvoperineais por HPV aguardando genotipagem. Não há sangramento, infecção secundária e o exame físico não demonstra obstrução do canal de parto. Segundo o Ministério da Saúde, qual é a melhor conduta quanto à via de parto?

- A)** Definir a via de parto por critérios obstétricos, pois a cesariana não reduz a transmissão vertical do HPV.
- B)** Indicar cesariana eletiva para reduzir o risco de transmissão vertical e papilomatose respiratória no recém-nascido.
- C)** Indicar cesariana devido a presença de condilomas múltiplos, ainda que sem repercussão clínica.
- D)** Programar cesariana se o teste de HPV for positivo para tipos de alto risco, mesmo sem lesões obstrutivas.

Questão 61

CERMAN | AM | 2026

Você é o pediatra da rotina na UTI e a enfermeira vem avisar sobre recém-nascido de 30 horas de vida que nasceu prematuro de 36 semanas, AIG, portador de Síndrome de Down. No pré-natal, mãe teve história de polidrâmnio. RN ainda não evacuou e somente eliminou pouca quantidade de mecônio ao toque retal. Vômitos biliosos e desidratado. Exame físico sem outras alterações. RX simples de abdome evidencia o sinal da dupla bolha. Este quadro indica:

- A)** Má rotação de intestino médio.
- B)** Invaginação intestinal.
- C)** Atresia duodenal.
- D)** Doença de Hirschprung.

Questão 62

CERMAN | AM | 2026

Recém-nascido de mãe com sorologia realizada com 9 semanas de gestação para toxoplasmose IgM e IgG reagentes e avides para IgG alta, não realizou seguimento e nem tratamento durante a gestação. O parto foi a termo, sem intercorrências. O RN apresenta bom estado geral, sem alterações clínicas aparentes. Considerando as diretrizes nacionais para o manejo da toxoplasmose congênita, assinale a conduta CORRETA:

- A)** Iniciar imediatamente o tratamento tríplice (sulfadiazina, pirimetamina e ácido fólico) e solicitar PCR para *Toxoplasma gondii* no líquido.
- B)** Tranquilizar a família, pois a alta avides IgG materna indica infecção antiga, sem necessidade de investigação neonatal específica.
- C)** Solicitar sorologia para toxoplasmose IgM e IgA no recém-nascido e encaminhar para telerregulação com infectologista pediátrica.
- D)** Solicitar ultrassonografia transfontanelar e iniciar tratamento profilático para toxoplasmose até a confirmação laboratorial.

Questão 63

CERMAN | AM | 2026

Durante seu plantão em um hospital regional, você é chamado para avaliar João, 7 anos, internado há três dias por quadro de inchaço corporal e diminuição do volume urinário iniciado há cinco dias. No exame físico, a criança encontra-se pálida, com edema generalizado, frequência cardíaca de 120 bpm e pressão arterial de 120 × 80 mmHg (acima do percentil 95 para idade, sexo e estatura). Os resultados laboratoriais disponíveis são: Hemoglobina: 9,5 g/dL; leucócitos e plaquetas normais; ureia: 36 mg/dL; creatinina: 0,8 mg/dL; sódio: 134 mEq/L; potássio: 4,8 mEq/L. EAS: pH 6,0; densidade 1.020; hemoglobina +++; proteína ++; hemácias >100.000/mm³; leucócitos 20.000/mm³. Com base nesse quadro clínico-laboratorial, qual a hipótese diagnóstica principal e os exames complementares mais indicados para elucidar a etiologia?

- A)** Síndrome nefrótica - proteinúria de 24 horas e Colesterol.
- B)** Síndrome nefrítica - dismorfismo eritrocitário, PCR e p-ANCA.
- C)** Síndrome nefrítica - ASLO e Complemento C3.
- D)** Síndrome nefrótica - proteinúria em amostra de urina isolada e biopsia renal.

Questão 64

CERMAN | AM | 2026

Lactente de um ano é levado a atendimento em unidade básica de saúde para atendimento de rotina. Durante o atendimento, a mãe informa que eles moram numa comunidade e devido à seca estavam sem acesso à UBS de referência desde em 1 mês de idade. No trajeto até o atendimento, o barco que estavam afundou e eles perderam tudo, inclusive o cartão vacinal. Exame físico: presença de cicatriz vacinal em braço direito e sem alterações nos demais aparelhos. O médico decide, corretamente, atualizar a situação vacinal do menino e escreve no prontuário todas as vacinas que deverão ser atualizadas até o primeiro ano de, com exceção de:

- A)** Febre amarela.
- B)** BCG e tríplice viral.
- C)** Varicela.
- D)** BCG e Rotavírus.

Questão 65

CERMAN | AM | 2026

Pré-escolar, 3 anos, que com 11 meses iniciou tratamento para Leucemia Linfóide aguda, iniciou há quatro dias quadro de febre alta (39,5 °C), tosse seca, coriza intensa e conjuntivite. No segundo dia de febre surgiram pequenas manchas esbranquiçadas com halo avermelhado em mucosa jugal, na altura dos molares. No terceiro dia, aparece exantema maculopapular eritematoso, inicialmente em face e atrás das orelhas, com progressão em 24 horas para tronco e membros, tornando-se confluyente. O rash evolui com descamação fina. Em relação ao quadro descrito, o agente etiológico mais provável é:

- A)** Rubivirus — agente da rubéola.
- B)** Morbillivirus — agente do sarampo.
- C)** Parvovirus B19 — agente do eritema infeccioso.

- D)** Enterovirus — agente da síndrome mão-pé boca.

Questão 66

CERMAN | AM | 2026

Durante o atendimento em sala de parto, nasce um recém-nascido de 37 semanas e 4 dias, após trabalho de parto complicado por prolapso de cordão umbilical. O bebê chega ao berço aquecido em apneia, e os passos iniciais da reanimação são realizados. Após 30 segundos, o recém-nascido permanece em apneia, com frequência cardíaca de 80 bpm. Foi iniciada ventilação com balão e máscara, e o oxímetro de pulso pré-ductal foi colocado, mas ainda sem leitura disponível. Considerando as diretrizes de reanimação neonatal atualizadas (AHA/AAP 2025), qual deve ser a próxima conduta imediata?

- A)** Iniciar massagem cardíaca sincronizada, pois a frequência cardíaca permanece abaixo de 100 bpm.
- B)** Verificar se a técnica de ventilação está correta quanto à adaptação da máscara à face do recém-nascido, permeabilidade das vias aéreas e pressão exercida no balão.
- C)** Repetir o ciclo de ventilação por balão e máscara, oferecendo oxigênio suplementar a 100%. não efetiva.
- D)** Está indicada a ventilação através de cânula traqueal devido à ventilação por máscara facial.

Questão 67

CERMAN | AM | 2026

Durante consulta pediátrica, um lactente de 10 meses é trazido pelos pais devido a inchaço progressivo nos joelhos há cerca de 30 dias, percebido após o início do engatinhar. A criança não apresenta febre, dor intensa ou limitação importante dos movimentos. Ao exame físico, observa-se edema bilateral de joelhos, sem calor ou rubor, e demais sistemas sem alterações. Os exames laboratoriais mostram: Hemograma: normal. TAP: normal. TTPa: prolongado. Com base nesses achados, qual o diagnóstico mais provável?

- A)** Hemofilia.
- B)** Artrite reumatoide juvenil.
- C)** Sinovite transitória.
- D)** Artrite séptica.

Questão 68

CERMAN | AM | 2026

Você é médico de família em uma unidade básica de saúde do interior do Amazonas e atende uma criança de 3 anos trazida pela mãe com queixa de atraso na fala. A criança ainda não fala, compreende comandos verbais simples e, por vezes, aponta ou conduz o responsável pela mão para expressar suas vontades. Os marcos motores foram adquiridos dentro da normalidade. Na creche, tende ao isolamento, irrita-se com mudanças na rotina, apresenta hipersensibilidade a sons, episódios de agitação e irritabilidade, além de movimentos repetitivos das mãos. Diante do quadro descrito, qual é a principal hipótese diagnóstica?

- A) Transtorno do processamento auditivo central
- B) Transtorno do déficit de atenção e hiperatividade.
- C) Não há atraso, apenas a criança é mais tímida.
- D) Transtorno do espectro autista.

Questão 69

CERMAN | AM | 2026

Durante atendimento no CAIC, um menino de 8 anos, branco é trazido pelos pais com queixa de inchaço no joelho esquerdo há quase dois meses. A mãe relata que o menino acorda com rigidez e dificuldade para andar pela manhã, mas melhora ao longo do dia. Ao exame físico, o paciente apresenta marcha claudicante, edema e limitação de movimentos no joelho direito, sem sinais de infecção ou outras alterações sistêmicas. Os exames laboratoriais mostram: FAN positivo (1:320); ASLO = 800 U Todd (normal até 300 U); Demais exames sem alterações relevantes. Com base nesses achados, qual é a hipótese diagnóstica mais provável?

- A) Púrpura trombocitopênica idiopática.
- B) Artrite gonocócica.
- C) Artrite idiopática juvenil.
- D) Síndrome de Sjögren.

Questão 70

CERMAN | AM | 2026

Um menino de 6 anos é trazido ao consultório por apresentar episódios recorrentes de tosse seca, especialmente à noite, e sibilância ocasional há cerca de seis meses. Nas últimas semanas, os sintomas se intensificaram, com dispneia leve aos esforços. Nega febre e refere expectoração mucosa eventual. Há histórico familiar de asma. Ao exame, notam-se sibilos expiratórios bilaterais. Considerando o manejo clínico dessa criança, qual dos critérios a seguir é mais útil para avaliar, a longo prazo, o controle e a eficácia do tratamento?

- A) Frequência de uso de broncodilatadores de curta ação.
- B) Monitoramento quinzenal da função pulmonar com espirometria.
- C) Medição da frequência respiratória e do pulso durante as crises.
- D) Realização de exames de imagem torácica a cada dois meses.

Questão 71

CERMAN | AM | 2026

Durante uma ação de saúde em uma comunidade ribeirinha, você é chamado para avaliar uma criança de 11 meses que apresenta diarreia há dois dias e três episódios de vômitos desde a manhã. A mãe relata que o bebê tem mamado menos e não urina há cerca de 6 horas. Ao exame, a criança está irritada, com olhos fundos e prega cutânea que se desfaz lentamente (cerca de 6 segundos). Não há febre.

Com base no caso clínico, indique o grau mais provável de desidratação que a criança apresenta:

- A) Desidratação leve.
- B) Desidratação moderada.
- C) Desidratação grave.
- D) Sem sinais de desidratação.

Questão 72

CERMAN | AM | 2026

Durante uma ação de saúde em uma comunidade ribeirinha, você é chamado para avaliar uma criança de 11 meses que apresenta diarreia há dois dias e três episódios de vômitos desde a manhã. A mãe relata que o bebê tem mamado menos e não urina há cerca de 6 horas. Ao exame, a criança está irritada, com olhos fundos e prega cutânea que se desfaz lentamente (cerca de 6 segundos). Não há febre.

Com base no grau provável de desidratação, indique o tratamento preconizado no primeiro momento no Pronto Atendimento:

- A) Administração intravenosa de solução salina normal.
- B) Início imediato de terapia de reidratação com soro oral.
- C) Observação e orientação para aumentar a ingestão de líquidos em casa.
- D) Administração de antieméticos e reavaliação.

Questão 73

CERMAN | AM | 2026

Durante uma ação de saúde em uma comunidade ribeirinha, você é chamado para avaliar uma criança de 11 meses que apresenta diarreia há dois dias e três episódios de vômitos desde a manhã. A mãe relata que o bebê tem mamado menos e não urina há cerca de 6 horas. Ao exame, a criança está irritada, com olhos fundos e prega cutânea que se desfaz lentamente (cerca de 6 segundos). Não há febre.

Para prevenir futuros episódios de desidratação como o descrito no caso em crianças, a mais eficaz entre as seguintes medidas é:

- A) Iniciar dieta oral com introdução progressiva de alimentos.
- B) Manter a amamentação exclusiva até pelo menos 4 meses.
- C) Aumentar a frequência das mamadas durante episódios de diarreia.
- D) Iniciar água de coco e Imolac Lactiol.

Questão 74

CERMAN | AM | 2026

Entre as manifestações clínicas para o diagnóstico da Doença de Kawasaki, sempre há presença de febre com duração igual ou superior a cinco dias, associada a critérios maiores como:

- A) Exantema, hepatomegalia, prurido, artralgia, icterícia.

- B)** Edema de mãos e pés, exantema polimorfo e generalizado, e hiperemia ocular.
 - C)** Descamação palmo-plantar, hepatosplenomegalia, petéquias, artralgia, prurido.
 - D)** Piúria estéril, icterícia, PCR elevado, hiperemia ocular, artralgia.
-

Questão 75

CERMAN | AM | 2026

Lactente de 8 meses procura consulta pediátrica com história de irritabilidade, vômitos e diarreia com sangue há 15 dias, desde o início da alimentação complementar com fórmulas, papas de frutas e legumes. Exame físico: bom estado geral, hidratado, com eczema em couro cabeludo e face. Peso: 8 kg (score Z+2). Provável diagnóstico:

- A)** Cloridrorreia congênita.
 - B)** Invaginação intestinal.
 - C)** Gastroenterite viral.
 - D)** Alergia alimentar.
-

Questão 76

CERMAN | AM | 2026

Lactente de 3 meses, residente no interior, é levado à Unidade de Saúde por apresentar manchas café com leite, hiperpigmentação cutânea, atraso de crescimento, ausência de polegares e microcefalia → Hemograma: Pancitopenia. Provável diagnóstico:

- A)** Anemia de Fanconi.
 - B)** Disceratose congênita.
 - C)** Talassemia maior.
 - D)** Síndrome de Marfan.
-

Questão 77

CERMAN | AM | 2026

Lactente de 5 meses, sexo masculino, é levado inconsciente ao SPA após episódio de crise convulsiva. A mãe relata que o quadro ocorreu após sua irmã, de 2 anos, arremessar uma boneca com força contra o corpo do lactente. Fundoscopia: hemorragia retiniana bilateral. Hipótese mais provável:

- A)** Intoxicação exógena.
 - B)** Deficiência de piridoxina.
 - C)** Síndrome do bebê sacudido.
 - D)** Ruptura de aneurisma cerebral.
-

Questão 78

CERMAN | AM | 2026

Menina de 6 anos é trazida pela mãe ao ambulatório com rinorreia purulenta há 21 dias. Há

15 dias foi avaliada e prescrito soro nasal e amoxicilina. Terminou o tratamento e o quadro persiste. Ao exame físico está em bom estado geral, sem febre com presença de rinorreia purulenta e fétida na fossa nasal direita. Diagnóstico e conduta são:

- A) Corpo estranho, internar para iniciar antibiótico antes da remoção.
 - B) Rinossinusite, introduzir amoxicilina com clavulanato.
 - C) Rinossinusite, solicitar TC de seios da face.
 - D) Corpo estranho, retirar da fossa nasal.
-

Questão 79

CERMAN | AM | 2026

Pré-escolar, desnutrido, indígena Ticuna, é levado a uma consulta ambulatorial devido ao surgimento de manchas escamosas, ressecadas e hiperkeratóticas nos braços, pernas e nádegas. Ainda relata dificuldade de enxergar à noite ou em locais com pouca claridade. A hipótese diagnóstica mais provável é deficiência de:

- A) Ácido fólico.
 - B) Vitamina A.
 - C) Tiamina.
 - D) Niacina.
-

Questão 80

CERMAN | AM | 2026

São critérios maiores para o diagnóstico de febre reumática, EXCETO:

- A) Coreia.
 - B) Artralgia.
 - C) Cardite.
 - D) Poliartrite.
-

Questão 81

CERMAN | AM | 2026

Uma mulher de 45 anos, assintomática, procura o posto de saúde após ver um vídeo de um médico em uma rede social contendo uma lista de exames laboratoriais e de imagem que toda mulher deveria realizar. Ela deseja realizá-los “para ter certeza de que está tudo bem”. A médica da unidade, após anamnese e exame físico sem fatores de risco relevantes, orienta a paciente sobre riscos e benefícios da solicitação de exames desnecessários. Com base nos níveis de prevenção em saúde, a conduta da médica exemplifica:

- A) Prevenção primária.
 - B) Prevenção secundária.
 - C) Prevenção terciária.
 - D) Prevenção quaternária.
-

Questão 82

CERMAN | AM | 2026

Durante a reunião de equipe em uma Unidade de Saúde da Família, o médico relata que a comunidade tem buscado o serviço apenas para obter encaminhamentos para especialistas, e que muitos desconhecem a carta de serviços da UBS. Ele propõe ações educativas para reforçar a importância do vínculo dos comunitários com a equipe e o acompanhamento longitudinal. Qual atributo da Atenção Primária à Saúde está sendo mais diretamente abordado na proposta do médico?

- A) Primeiro contato.
- B) Coordenação do cuidado.
- C) Integralidade.
- D) Orientação comunitária.

Questão 83

CERMAN | AM | 2026

Ao receber o resultado de uma biópsia que confirmou neoplasia gástrica avançada, um médico de família prepara-se para comunicar o diagnóstico ao paciente. Em consulta reservada, ele inicia a conversa buscando entender o que o paciente compreende sobre sua condição e quais preocupações tem naquele momento. No protocolo SPIKES, essa conduta se insere predominantemente em qual componente da abordagem?

- A) Preparação do ambiente para a notícia (Setting up).
- B) Comunicação do diagnóstico e prognóstico (Knowledge).
- C) Exploração da percepção do paciente (Perception).
- D) Planejamento conjunto dos próximos passos (Strategy/Summary).

Questão 84

CERMAN | AM | 2026

Mulher de 55 anos, previamente submetida à histerectomia total por miomatose uterina benigna, comparece à unidade básica de saúde solicitando agendamento de exame preventivo. Segundo as Diretrizes Brasileiras para o Rastreamento do Câncer do Colo do Útero (2025), qual deve ser a conduta?

- A) Suspender o rastreamento.
- B) Realizar colposcopia anual.
- C) Realizar citologia vaginal anual.
- D) Manter rastreamento a cada 3 anos.

Questão 85

CERMAN | AM | 2026

Conforme Lopes e Dias (2019) destacam no Tratado de Medicina de Família e Comunidade, o Método Clínico Centrado na Pessoa (MCCP) é um modelo derivado da abordagem centrada na

pessoa que considera que a consulta deva atender às necessidades e expectativas de médicos e pessoas, tornando esses encontros adequados para a Atenção Primária à Saúde. Considerando a atualização por Moira Stewart e colaboradores em 2017 dos componentes interativos do MCCP no livro "Medicina Centrada na Pessoa - transformando o encontro clínico", assinale a alternativa que CORRETAMENTE contenha estes componentes:

- A)** Explorando a saúde, a doença e a experiência da pessoa com a doença; Entender a pessoa como um todo - o indivíduo, família e o contexto; Elaborando um plano comum de manejo; Incorporando prevenção e promoção da saúde; Fortalecendo a relação médico-paciente; Ser realista.
- B)** Intensificando a relação entre a pessoa e médico; Entendendo a pessoa como um todo - o indivíduo, família e o contexto; Elaborando um plano conjunto de manejo dos problemas; Explorando a saúde, a doença e a experiência com a doença.
- C)** Ser gentil e acolhedor; Entendendo sentimentos, ideias, funções e expectativas; Elaborando um plano conjunto de manejo dos problemas; Ser realista.
- D)** Incorporar prevenção e promoção da saúde; Fortalecer a relação médico-pessoa; Ser realista; Ser gentil e acolhedor.

Questão 86

CERMAN | AM | 2026

Considerando as recomendações atuais, conforme Nota Técnica conjunta de 2023 do Ministério da Saúde e Instituto Nacional do Câncer (INCA), bem como princípios da Prevenção Quaternária de sobrediagnóstico e sobretratamento, assinale a alternativa que contenha orientação CORRETA acerca do rastreamento populacional do Câncer de Próstata:

- A)** Realizar rastreio de Câncer de Próstata em todas as pessoas com próstata acima dos 45 anos utilizando o PSA e/ou toque retal como estratégias de triagem.
- B)** Realizar toque retal em todas as pessoas com próstata acima de 45 anos durante a campanha do Novembro Azul, para favorecer o acesso às políticas de saúde na Atenção Primária.
- C)** Utilizar o PSA como estratégia eficaz de rastreamento populacional.
- D)** Não realizar campanhas para convocar homens assintomáticos para a realização de rastreamento com PSA e/ou toque retal.

Questão 87

CERMAN | AM | 2026

A Atenção Primária à Saúde (APS) se desenvolve a partir de princípios nucleares e derivados que foram cunhados coletivamente e formalizados na Declaração de Alma-Ata de 1978. Assinale a alternativa que contenha os princípios DERIVADOS da APS:

- A)** Integralidade, longitudinalidade e competência cultural.
 - B)** Acesso, orientação comunitária e competência cultural.
 - C)** Foco na família, orientação comunitária e competência cultural.
 - D)** Coordenação do cuidado, competência cultural e integralidade.
-

Questão 88

CERMAN | AM | 2026

A respeito dos níveis de prevenção e sobre os critérios de Wilson e Jungner (1968) para a justificação ética e operacional de um programa de rastreamento populacional (screening), qual das seguintes afirmações é VERDADEIRA?

- A)** A história natural da condição, incluindo o conhecimento de uma fase latente (pré-sintomática) e a progressão para a doença manifesta, é um requisito fundamental para definir a janela de oportunidade do rastreamento.
- B)** O teste de rastreamento deve ter uma especificidade perfeita (100%), pois qualquer resultado falso-positivo inviabiliza economicamente o programa.
- C)** A doença deve obrigatoriamente ter um tratamento disponível, mas esse tratamento não precisa necessariamente ter sido demonstrado como mais eficaz quando aplicado na fase pré-sintomática.
- D)** A disponibilidade de recursos e a relação custo-eficácia não são critérios de Wilson e Jungner, sendo considerados apenas em uma etapa posterior de planejamento político administrativo.

Questão 89

CERMAN | AM | 2026

Em uma comunidade indígena atendida pela equipe de Saúde da Família, qual atuação da equipe promove a competência cultural e o cuidado efetivo?

- A)** Integrar saberes tradicionais e biomedicina, construindo planos terapêuticos respeitando práticas culturais locais.
- B)** Impor o modelo biomédico tradicional sem considerar as particularidades culturais.
- C)** Evitar contato com as lideranças comunitárias para não influenciar decisões clínicas.
- D)** Padronizar protocolos usando somente as diretrizes clínicas nacionais, sem adaptação cultural.

Questão 90

CERMAN | AM | 2026

Qual das seguintes vacinas é recomendada pela rotina do Calendário Nacional de Vacinação para crianças com 2 meses de idade?

- A)** Vacina contra HPV.
- B)** Vacina pentavalente (DTP + Hib + Hepatite B).
- C)** Vacina antirrábica.
- D)** Vacina contra febre amarela (dose única).

Questão 91

CERMAN | AM | 2026

Na organização da Rede de Atenção Psicossocial (RAPS), qual serviço da Atenção Primária

deve atuar como porta de entrada e coordenador do cuidado para pessoas com sofrimento mental?

- A) Hospital Psiquiátrico.
- B) Centros de Atenção Psicossocial (CAPS).
- C) Serviços de Urgência Psiquiátrica.
- D) Unidade Básica de Saúde (UBS).

Questão 92

CERMAN | AM | 2026

Maria, 68 anos, procura a Unidade Básica de Saúde relatando episódios de tontura nos últimos dias. Ela descreve que “tudo gira ao seu redor” quando deita ou vira a cabeça para o lado direito. Os episódios duram menos de 1 minuto, são recorrentes e vêm acompanhados de náusea, mas sem perda auditiva ou zumbido. Diante desse quadro, qual é a hipótese diagnóstica mais provável?

- A) Doença de Ménière.
- B) Tontura inespecífica.
- C) Vertigem posicional paroxística benigna.
- D) Neurite vestibular Vertigem posicional paroxística benigna.

Questão 93

CERMAN | AM | 2026

Você estava lendo uma diretriz estrangeira de dislipidemias e chamou a sua atenção os resultados da redução de desfechos cardiovasculares entre pacientes que utilizaram a droga evolocumab... No grupo de pacientes que utilizaram o evolocumabe, o risco de um evento cardiovascular foi de 9,8%, enquanto no grupo placebo este risco foi de 11,3%... qual seria o valor do NNT do evolocumabe para este estudo? (Desconsidere casas decimais).

- A) 13.
- B) 66.
- C) 87.
- D) 98.

Questão 94

CERMAN | AM | 2026

T., mulher, 52 anos, auxiliar de serviços gerais, moradora de bairro da periferia de Manaus, procura o acolhimento da UBS queixando-se de lombalgia recorrente, que piorou há um dia e causando limitação importante. Durante o acolhimento, o ACS informa ao enfermeiro da UBS que o filho mais novo da paciente está preso há cerca de 4 meses. Durante a conversa inicial a paciente conta que a piora da dor coincide com o tempo no qual o filho está preso sentindo também vergonha e culpa. Ela relata tê-lo visitado recentemente e solicita à médica que providencie uma receita de antibiótico para o filho preso, que estaria com uma lesão de pele. Considerando o Código de Ética Médica, o que o profissional de saúde deveria responder à

paciente em relação à demanda de emissão de receita de antibiótico?

- A)** Não liberaria a receita, explicando que não se pode emitir receita sem atendimento presencial do paciente e devendo ser explicada a necessidade de atendimento pela equipe de saúde do sistema prisional.
- B)** Liberaria a receita, considerando que a história trazida é compatível com piodermite.
- C)** Liberaria a receita, considerando a dificuldade de acesso aos serviços de saúde dentro do sistema prisional.
- D)** Não liberaria a receita solicitada, mas orientaria sobre como tratar a possível infecção com outros cuidados não medicamentosos.

Questão 95

CERMAN | AM | 2026

O., 32 anos, homem cisgênero, vive com HIV há 5 anos, com carga viral indetectável devido à terapia antiretroviral (TARV) a qual possui boa adesão. Seu monitoramento de carga viral e níveis de CD4 estão estáveis e dentro das faixas normais. Ele está atualmente em um relacionamento monogâmico com sua parceira T., mulher cis, 28 anos soronegativa para HIV, sem comorbidades. Ambos estão juntos há 1 ano e têm um relacionamento estável. O casal decidiu buscar aconselhamento médico sobre a possibilidade de iniciar a PrEP como uma medida adicional de proteção contra a transmissão do HIV. Embora ele tenha uma carga viral indetectável e seu tratamento seja correto, o casal deseja aumentar sua segurança. Qual é a alternativa CORRETA no que se refere à introdução de PrEP, para a paciente T.?

- A)** O uso de PrEP não é necessário pois o casal já possui relacionamento sexual ativo.
- B)** Ela deve realizar testagem para HIV e outras ISTs, recebendo aconselhamento sobre práticas sexuais seguras, estando indicada PrEP caso esteja soronegativa para HIV.
- C)** Ela não precisa ser submetida a testes de HIV para confirmar que está soronegativa, podendo ser iniciado PrEP imediatamente.
- D)** Caso elegível após a testagem, a paciente pode iniciar a PrEP, tomando o medicamento em dose única mensal conforme orientação médica.

Questão 96

CERMAN | AM | 2026

Ana é médica de uma UBS na zona sul de Manaus e tem o hábito de revisar periodicamente a farmacoterapia de seus pacientes com doenças crônicas, especialmente idosos e pessoas com multimorbidades. Durante a consulta de acompanhamento de um paciente de 74 anos em uso de sete medicamentos contínuos, ela avalia a possibilidade de desprescrição. Considerando as melhores evidências e recomendações sobre o tema, qual é a conduta mais adequada?

- A)** Suspender prioritariamente o medicamento mais caro, pois o custo é o fator central na definição do que deve ser desprescrito.
- B)** Evitar desprescrever medicamentos iniciados por especialistas focais, pois isso não faz parte de suas atribuições como médica da Atenção Primária à Saúde.
- C)** Realizar a desprescrição apenas em situações de efeitos adversos graves já instalados, pois a suspensão preventiva oferece pouco benefício.
- D)** Revisar sistematicamente todas as prescrições em cada consulta de seguimento,

identificando medicamentos sem indicação atual, com risco maior que benefício ou sem eficácia comprovada, envolvendo o paciente no processo de decisão compartilhada.

Questão 97

CERMAN | AM | 2026

Em uma revisão de registros clínicos, observa-se o seguinte SOAP feito durante atendimento em uma UBS a um paciente de 38 anos com dor abdominal:

S: Dor abdominal difusa há 24h, piora após refeições, sem vômitos.

O: Abdome flácido, dor à palpação em epigástrio “devido dispepsia funcional”, ruídos hidroaéreos presentes, sem sinais de abdome agudo.

A: Dispepsia funcional.

P: Orientada dieta leve, iniciado IBP por 4 semanas, retorno em 30 dias ou antes se piora.

Qual é a avaliação CORRETA sobre esse registro?

- A)** O erro central está no item S, que não deveria incluir sintomas gastrointestinais sem confirmação laboratorial.
- B)** A etapa A está inadequada porque deve conter apenas hipóteses diagnósticas.
- C)** O registro apresenta erro estrutural, pois o trecho “devido dispepsia funcional” constitui interpretação diagnóstica e não deveria constar na seção Objetivo (O).
- D)** O item P está incorreto porque condutas não devem ser registradas no SOAP.

Questão 98

CERMAN | AM | 2026

Durante uma visita domiciliar, a equipe avalia uma idosa de 84 anos, acamada, com limitação funcional grave, dependente para todas as atividades de vida diária, portadora de demência avançada e com necessidade de curativos semanais. A família não consegue levá-la à UBS. Segundo a Política Nacional de Atenção Domiciliar (PNAD), qual é o tipo de atenção mais adequado?

- A)** AD1.
- B)** AD2.
- C)** AD3.
- D)** Não se enquadra em Atenção Domiciliar.

Questão 99

CERMAN | AM | 2026

Durante auditoria em uma Secretaria Municipal de Saúde, identificou-se que determinada UBS passou a restringir o atendimento de pessoas sem comprovante de residência da área adscrita. Visitantes, trabalhadores da região e pessoas em trânsito eram orientados a procurar a UBS do bairro de origem. Essa prática contraria diretamente qual princípio doutrinário do SUS, conforme a Lei 8.080/90?

- A)** Universalidade.
- B)** Equidade.
- C)** Integralidade.
- D)** Regionalização.

Questão 100

CERMAN | AM | 2026

Durante o acolhimento à demanda espontânea na UBS, chegam simultaneamente quatro situações. A equipe precisa identificar quais delas exigem notificação compulsória imediata.

- I. Mulher de 26 anos relata que foi forçada a ter relação sexual pelo parceiro na noite anterior e apresenta lesões compatíveis com violência sexual.
- II. Homem de 18 anos chega acompanhado da mãe após ingerir grande quantidade de comprimidos em uma tentativa de suicídio. Está clinicamente estável.
- III. Criança de 7 anos apresenta febre e tosse há 48h, sem sinais de gravidade.
- IV. Idoso de 72 anos procura a UBS para ajuste de medicação da hipertensão.

Considerando a legislação vigente, qual situação exige notificação compulsória IMEDIATA pela equipe da APS?

- A)** A criança febril e o idoso hipertenso.
- B)** Apenas o paciente em tentativa de suicídio.
- C)** Apenas a mulher com suspeita de violência sexual.
- D)** A mulher vítima de violência sexual e o paciente em tentativa de suicídio.