

IDOR

2026 | DF | 50 Questões



Questão 1

IDOR | DF | 2026

Mulher de 32 anos, tabagista, apresenta história de níveis pressóricos persistentemente elevados em ambientes externos, embora os mesmos estejam sempre dentro da normalidade durante as consultas médicas. Comparece à consulta de retorno trazendo resultado da monitorização residencial da pressão arterial, que evidencia pressão arterial repetidas vezes acima de 130 x 80 mmHg.

Com base nos dados apresentados, o diagnóstico provável é:

- A)** hipertensão do jaleco branco.
- B)** hipertensão sistólica isolada.
- C)** hipertensão secundária.
- D)** hipertensão mascarada.

Questão 2

IDOR | DF | 2026

Homem de 64 anos comparece à consulta com a clínica médica em decorrência de dispneia aos esforços. Ao exame físico, é observado sopro diastólico (2+/6+) mais audível no segundo espaço intercostal, na região paraesternal à direita, além da presença de pulso arterial amplo e pulsatilidade da úvula.

Diante do exposto, o sinal clínico descrito na úvula do paciente e a patologia valvar associada são:

- A)** sinal de Quincke; estenose mitral.
- B)** sinal de Müller; insuficiência aórtica.
- C)** sinal de Gallavardin; estenose aórtica.
- D)** sinal de Trousseau; insuficiência mitral.

Questão 3

IDOR | DF | 2026

Homem de 65 anos, tabagista, se encontra em acompanhamento com pneumologista em decorrência de dispneia aos esforços e tosse seca. Nega quaisquer outros sinais e/ou sintomas, bem como comorbidades, exposições ambientais (além do tabagismo) e medicações de uso contínuo. Ao exame físico, apresenta crepitações em velcro bibasais e hipocratismo digital. Laboratorialmente, apresenta marcadores reumatológicos negativos. O laudo da espirometria assinala padrão restritivo, enquanto a tomografia computadorizada de tórax de alta resolução evidencia a presença de opacidades periféricas, localizadas predominantemente nas bases pulmonares e associadas a faveolamento e bronquiectasias de tração.

Diante do exposto, a hipótese diagnóstica mais adequada é:

- A)** psitacose.
- B)** asbestose.
- C)** sarcoidose pulmonar.
- D)** fibrose pulmonar idiopática.

Questão 4

IDOR | DF | 2026

Mulher de 29 anos, previamente hígida, comparece ao departamento de emergência em decorrência de epistaxe e gengivorragia. Refere ter iniciado, há cerca de quatro dias, quadro de febre alta, prostração, mialgias difusas e cefaleia retro-orbitária. Ao exame físico, a paciente se apresenta em regular estado geral, taquicárdica e com sinais de sangramento recente na cavidade nasal. Laboratorialmente, apresenta aumento da velocidade de hemossedimentação e plaquetopenia. Com base no caso clínico, visando à confirmação da hipótese diagnóstica mais provável, o exame a ser solicitado é:

- A) fator antinuclear.
- B) teste do antígeno NS1.
- C) dosagem de ADAMTS13.
- D) sorologia para leptospirose.

Questão 5

IDOR | DF | 2026

Homem de 60 anos, ex-tabagista há 6 meses, quando foi diagnosticado com câncer de bexiga e submetido a cistectomia com ureterossigmoidostomia, comparece ao departamento de emergência em decorrência de dispneia e mal-estar geral. Ao exame físico, o paciente se encontra taquidispneico e hipocorado. Laboratorialmente, apresenta nível sérico de sódio de 138 mEq/L, cloro de 116 mEq/L e potássio de 4 mEq/L. A gasometria arterial evidencia pH de 7,2, com PaO₂ de 120 mmHg, PaCO₂ de 30 mmHg, bicarbonato de 14 mmol/L e BE de -8. Com base no exposto, a provável causa do distúrbio ácido-básico apresentado é:

- A) hiperlactatemia por quadro infeccioso.
- B) hipoaldosteronismo hiporreninêmico.
- C) ureterossigmoidostomia.
- D) uremia.

Questão 6

IDOR | DF | 2026

Homem de 58 anos, hipertenso e diabético, comparece à consulta com a nefrologia, encaminhado por seu cardiologista assistente, em decorrência de alterações observadas em exames laboratoriais recentemente realizados. O exame físico do paciente se encontra dentro da normalidade. O exame laboratorial se encontra na tabela abaixo.

É realizado cálculo estimativo da taxa de filtração glomerular através da equação de CKD-EPI, obtendo-se resultado de 43 mL/min/1,73 m². Diante do exposto, o dado que favorece a hipótese de que a azotemia do paciente é devida a doença renal crônica e a correta classificação de seu estágio são:

Hb 10,2 g/dL	VCM 82 fL	CHCM 32 g/dL	4.560 leucócitos/mm ³ com diferencial dentro da normalidade	232.000 plaquetas/mm ³	Creatinina 1,8 mg/dL	Ureia 62 mg/dL
Potássio 3,7 mEq/L	Sódio 138 mEq/L	Cálcio 8,2 mg/dL	Fósforo 2,7 mg/dL	Albumina 3,4 g/dL	Globulina 3,0 g/dL	Albuminúria de 200 mg/g

- A) aumento da ureia; G3aA1.
- B) presença de anemia; G3bA2.
- C) presença de comorbidades; G2A1.
- D) presença de hipoalbuminemia; G4A2.

Questão 7

IDOR | DF | 2026

Mulher de 24 anos comparece à unidade de emergência em decorrência de perda visual bilateral de evolução há cerca de quatro dias. Ao exame físico, além do déficit visual, é observada hipoestesia em ambos os membros inferiores. Laboratorialmente, apresenta aumento da velocidade de hemossedimentação. Teste rápido de HIV e VDRL são negativos. Uma tomografia computadorizada do crânio se encontra dentro da normalidade. É aventada a hipótese de doença do espectro da neuromielite óptica, sendo solicitada ressonância magnética do encéfalo e das órbitas e programada realização de punção lombar.

Com base na suspeita diagnóstica corretamente aventada, infere-se que:

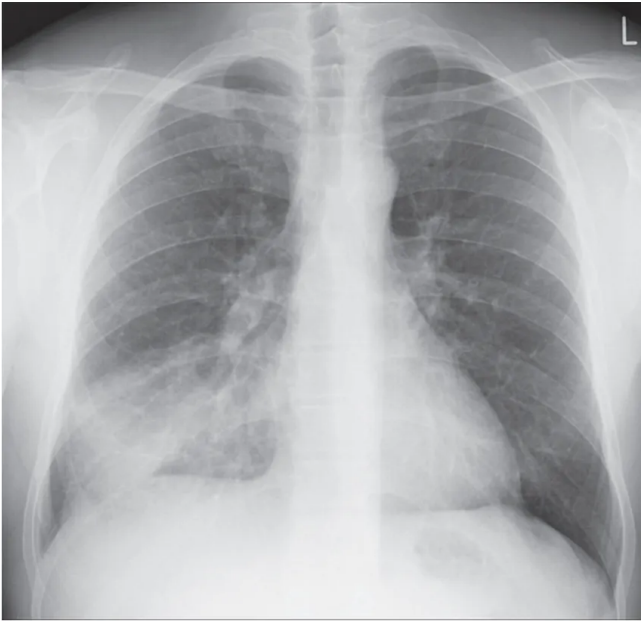
- A) diante de episódios persistentes e intratáveis de náuseas, vômitos e soluços por mais de 48 horas, deve-se suspeitar de síndrome da área postrema.
- B) na presença de sonolência diurna excessiva e manifestações disautonômicas, deve-se suspeitar de lesão de tronco encefálico.
- C) em vigência de hipernatremia, espera-se encontrar achados compatíveis com síndrome (nefropatia) perdedora de sal.
- D) na ausência de detecção de anticorpos anti-MOG, tal hipótese diagnóstica deve ser prontamente afastada.

Questão 8

IDOR | DF | 2026

Mulher de 68 anos, hipertensa e diabética, comparece ao departamento de emergência em decorrência de tosse produtiva e dor pleurítica. Nega alergias, comorbidades pulmonares, uso de agentes imunossupressores, hospitalizações prévias ou uso de antibioticoterapia recente. Ao exame físico, se encontra lúcida, orientada, taquipneica (frequência respiratória de 32 irpm), taquicárdica (frequência cardíaca de 108 bpm), normotensa, com crepitações pulmonares em terço médio à direita. Laboratorialmente, apresenta leucocitose com neutrofilia, aumento da proteína C reativa, ureia de 75 mg/dL e creatinina de 1,5 mg/dL. Eletrólitos séricos se encontram dentro da normalidade. É realizada a radiografia de tórax abaixo demonstrada.

Com base no caso descrito, a melhor conduta é:



- A)** tratamento ambulatorial com levofloxacino.
- B)** tratamento ambulatorial com amoxicilina-clavulanato.
- C)** tratamento com meropenem e vancomicina em leito de CTI.
- D)** internação hospitalar e tratamento com ceftriaxona e azitromicina.

Questão 9

IDOR | DF | 2026

Homem de 28 anos, previamente hígido, se encontra internado em enfermaria de clínica médica em decorrência de dor em coluna toracolombar de início há cerca de 1 mês e meio, que apresentou piora progressiva nas últimas 3 semanas, evoluindo com fraqueza dos membros inferiores. Apresenta, ainda, espasmos musculares em membros inferiores, perda ponderal não quantificada, febre e sudorese noturna. Nega tabagismo, etilismo e uso de drogas ilícitas. Ao exame físico, observa-se força grau 0 em membros inferiores, não havendo alterações ao exame cardiovascular. Exame laboratorial evidencia aumento proeminente da velocidade de hemossedimentação e da proteína C reativa. Ressonância magnética da coluna vertebral evidencia irregularidades tanto da placa terminal, quanto da face anterior dos corpos vertebrais, com edema e realce da medula óssea envolvendo T12 e L1, gerando compressão da medula espinhal local, além da presença de coleções líquidas heterogêneas estendendo-se para o músculo psoas bilateralmente. Os achados do exame de imagem são compatíveis com espondilodiscite associada a abscessos paravertebrais.

Diante do exposto, a provável hipótese etiológica do quadro e o tratamento indicado são:

- A)** mal de Pott; esquema RIPE por 6 a 9 meses e encaminhar para programação cirúrgica.
- B)** infecção por *Staphylococcus aureus*; tratamento com vancomicina por pelo menos 2 semanas.
- C)** bacteremia devido a endocardite infecciosa; tratamento com vancomicina por pelo menos 6 semanas.
- D)** infecção por *Klebsiella aerogenes*; tratamento com ceftriaxona por pelo menos 14 dias, reavaliando indicação cirúrgica.

Questão 10

IDOR | DF | 2026

Mulher de 32 anos, previamente hígida, se encontra internada em decorrência de dor abdominal, icterícia, disartria e distonia. Apresenta, ainda, distúrbio do sono e humor deprimido. Nega etilismo, tabagismo e uso de drogas ilícitas. Ao exame físico, se encontra hipocorada (2+/4+), icterica (2+/4+) e com hepatoesplenomegalia, estando disártrica e com tremor de "bater asas". Laboratorialmente, observa-se hemoglobina de 8 g/dL, VCM de 88 fL, CHCM 32 g/dL, reticulócitos de 9%, ALT de 140 UI/L, AST de 420 UI/L e 120.000 plaquetas/mm³. Ultrassonografia de abdome confirma a presença de hepatoesplenomegalia. É realizada avaliação oftalmológica com exame de lâmpada de fenda que revela achado compatível com anéis de Kayser-Fleischer.

Diante do exposto, a respeito do diagnóstico provável, infere-se que:

- A)** nesses pacientes, classicamente, há o aumento de ceruloplasmina sérica.
- B)** espera-se encontrar aumento de fosfatase alcalina, devido à clássica estenose de vias biliares associada.
- C)** é comum tais pacientes apresentarem anemia hemolítica não-autoimune intermitente, ou seja, com teste de Coombs direto negativo.
- D)** pacientes com tal doença podem até ser assintomáticos, porém nunca apresentam manifestações neuropsiquiátricas isoladas.

Questão 11

IDOR | DF | 2026

Homem de 37 anos, previamente hígido, foi submetido há 10 dias a apendicectomia por via aberta (laparotomia). Relata que a ferida cirúrgica está fechada, sem dor intensa, secreção ou sinais inflamatórios exuberantes. Ao exame físico, observa-se incisão limpa, com leve eritema ao redor e bordas firmes, sem flutuação, deiscências ou presença de secreção purulenta. Considerando o tempo pós-operatório e o processo normal de cicatrização, o estágio predominante da cicatrização da incisão cirúrgica nesse momento é:

- A)** fase proliferativa (fibroblástica ou de granulação).
- B)** fase de maturação ou remodelamento.
- C)** fase de necrose e contração tecidual.
- D)** fase inflamatória (exsudativa).

Questão 12

IDOR | DF | 2026

Homem de 58 anos é diagnosticado com adenocarcinoma gástrico. A endoscopia digestiva alta mostra uma lesão úlcero-infiltrante localizada no terço proximal do estômago (cárdia e fundo gástrico), sendo procedida biópsia cujo laudo é compatível com adenocarcinoma. A tomografia computadorizada de abdome de estadiamento evidencia linfonodos regionais aumentados, sem sinais de metástases hepáticas ou peritoneais. O paciente tem bom estado clínico e função cardiopulmonar preservada. Considerando a localização tumoral e o objetivo de tratamento curativo, a estratégia cirúrgica mais adequada quanto à extensão da gastrectomia e do esvaziamento linfonodal seria:

- A)** gastrectomia subtotal distal com linfadenectomia D1 (linfonodos perigástricos).
- B)** gastrectomia proximal com linfadenectomia D1 (limitada aos linfonodos perigástricos).
- C)** gastrectomia total com linfadenectomia D3, ou seja, incluindo os linfonodos para-aórticos.
- D)** gastrectomia total com linfadenectomia D2, isto é, incluindo estações ao longo das artérias gástrica esquerda, esplênica e tronco celíaco.

Questão 13

IDOR | DF | 2026

No 4º dia pós-operatório de uma herniorrafia inguinal indireta recidivada à direita, com colocação de prótese pela técnica de Lichtenstein (aberta), o paciente apresenta dor e edema no testículo direito. O exame físico revela testículo direito doloroso, não apresentando a incisão cirúrgica sinais flogísticos. A hipótese mais provável é:

- A)** orquite isquêmica.
- B)** secção do ducto deferente.
- C)** infecção da ferida operatória.
- D)** inclusão nervosa na linha de sutura.

Questão 14

IDOR | DF | 2026

Mulher de 42 anos procura atendimento médico após notar um nódulo indolor na região anterior do pescoço. O ultrassom de tireoide mostra nódulo sólido hipoeoico de 2,5 cm de diâmetro, localizado no lobo direito, com presença de microcalcificações e margens irregulares. A punção aspirativa por agulha fina (PAAF) é compatível com carcinoma papilífero de tireoide. Não há linfonodomegalias cervicais palpáveis, e a tomografia computadorizada da região cervical e tórax não evidencia metástases. O tratamento cirúrgico mais adequado para esta paciente é:

- A)** tireoidectomia total, sem necessidade de esvaziamento cervical, pois não há evidências clínicas ou radiológicas de linfonodos metastáticos.
- B)** lobectomia direita com istmectomia, pois o tumor é menor que 4 cm e não há metástases.
- C)** tireoidectomia parcial apenas, pois o carcinoma papilífero tem baixo potencial maligno.
- D)** tireoidectomia total com esvaziamento cervical radical bilateral.

Questão 15

IDOR | DF | 2026

Mulher de 48 anos, previamente hígida, é admitida no pronto-socorro com quadro de dor abdominal em andar superior, náuseas e vômitos há 24 horas. Exames laboratoriais revelam elevação de amilase e lipase séricas, além de leve aumento de bilirrubinas e transaminases. A ultrassonografia de abdome mostra vesícula biliar com múltiplos cálculos, tendo o colédoco calibre normal. O diagnóstico de pancreatite aguda biliar leve é confirmado. A paciente evolui bem com tratamento clínico conservador, apresentando melhora progressiva do quadro. A

conduta mais adequada em relação à possível indicação de colecistectomia no caso seria:

- A)** não realizar colecistectomia, pois o tratamento clínico é suficiente na pancreatite biliar leve.
- B)** indicar colecistectomia somente se houver recorrência de novos episódios de pancreatite aguda.
- C)** realizar a colecistectomia durante a mesma internação, assim que houver resolução clínica da pancreatite.
- D)** adiar a colecistectomia por pelo menos 6 semanas após a alta hospitalar, para evitar complicações operatórias.

Questão 16

IDOR | DF | 2026

Paciente de 19 anos, vítima de acidente automobilístico, ao dar entrada na unidade de emergência apresenta-se francamente dispneico e hipotenso. Ao exame físico, além da hipotensão arterial crítica (68 x 40 mmHg), taquicardia (134 bpm), taquipneia (32 irpm) e dessaturação (saturação periférica de O₂ de 88% em máscara de O₂ com reservatório), há turgência jugular patológica e redução da expansibilidade torácica à direita, onde o murmúrio vesicular é inaudível e a percussão revela timpanismo local; as bulhas cardíacas são normofonéticas. A conduta indicada nesse momento é:

- A)** realizar intubação orotraqueal e iniciar ventilação mecânica.
- B)** proceder imediatamente punção aspirativa do hemitórax direito.
- C)** encaminhar imediatamente ao centro cirúrgico para toracotomia.
- D)** providenciar exame radiográfico de tórax urgente para definir a conduta.

Questão 17

IDOR | DF | 2026

Mulher de 52 anos é encaminhada ao centro cirúrgico para ser submetida a histerectomia total por laparoscopia. O procedimento inicia-se às 8 horas da manhã, sendo realizada indução anestésica (anestesia geral) com uso de midazolam, fentanil, rocurônio e propofol. A paciente é posicionada em decúbito dorsal e Trendelenburg, sendo realizada a incisão transumbilical e passagem de trocarte de 12 mm pela técnica de Hasson, com insuflação de CO₂. Após a passagem dos trocartes e do manipulador uterino, a paciente evolui com bradicardia de 34 bpm e hipotensão arterial de 60 x 30 mmHg, sendo necessário interromper o procedimento para tratar o quadro. A principal hipótese explicativa para o ocorrido é:

- A)** choque anafilático a um dos agentes anestésicos.
- B)** choque hemorrágico por acidente de punção com perfuração arterial.
- C)** resposta vagal consequente ao estímulo da insuflação do pneumoperitônio.
- D)** hipotensão arterial por hipovolemia devido ao intenso jejum pré-operatório.

Questão 18

IDOR | DF | 2026

Mulher de 48 anos foi internada para realização de cirurgia eletiva de abdominoplastia. No pré-operatório, os exames estavam todos normais, sendo a paciente classificada como risco cirúrgico ASA I. Foi realizada a indução anestésica, sob anestesia geral, com sevoflurano, fentanil, propofol e atracúrio. A cirurgia iniciou sem intercorrências, porém após 1 hora de ato anestésico-cirúrgico, desenvolveu-se quadro de taquicardia, sudorese profusa, aumento da capnometria, rigidez muscular e hipertermia (41,5 °C). Diante do exposto, além de hidratação intravenosa vigorosa e resfriamento ativo da paciente, a melhor conduta para o caso é:

- A)** administração de dantrolene sódico.
- B)** reversão da dose do fentanil com administração de naloxona.
- C)** aumento da dose de atracúrio, para reduzir a rigidez muscular e o hipermetabolismo.
- D)** infusão de providência contínua de noradrenalina, para tratamento do choque anafilático.

Questão 19

IDOR | DF | 2026

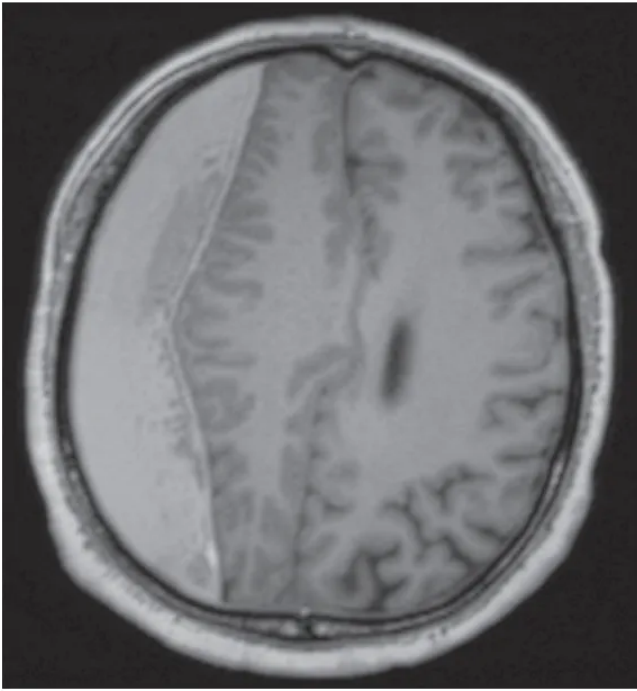
Paciente de 56 anos é atendida por quadro de sangramento e dor perianal persistente há aproximadamente 2 meses. Relata pequena quantidade de sangue vermelho vivo nas fezes, o que atribuiu a hemorroidas. Todavia, o sangramento aumentou em frequência e intensidade, passando a ser acompanhado por dor contínua na região anal. A paciente relata ainda constipação com fezes em fita. Refere ser tabagista há 30 anos. Ao exame físico, apresenta lesão ulcerada e vegetante na borda anal, com 3 cm de diâmetro, sendo endurecida e de contornos irregulares. A biópsia da lesão confirma, ao exame histopatológico, um carcinoma escamoso. A etiologia mais comum desse tipo de câncer está relacionada à:

- A)** mutação no gene HER2-Neu.
- B)** mutação no gene KRAS.
- C)** infecção pelo vírus HPV.
- D)** infecção pelo vírus HIV.

Questão 20

IDOR | DF | 2026

Homem de 85 anos, hipertenso há longa data e revascularizado há 15 anos, é trazido à unidade de emergência por familiares, em função de quadro de diminuição da interação social, dificuldade de se alimentar e sonolência diurna. Durante o atendimento, a acompanhante refere que, há duas semanas, o paciente foi atendido na UPA e liberado após queda da própria altura no banheiro, com evidências de possível TCE (traumatismo cranioencefálico). Ao exame físico, o paciente encontra-se afebril, estável hemodinamicamente e eupneico, estando evidentemente sonolento, falando frases desconexas; sinais vitais estáveis. O paciente vem em uso regular de pantoprazol 40 mg/dia, AAS 100 mg/dia, clopidogrel 75 mg/dia e olmesartana 20 mg duas vezes/dia. É realizada ressonância magnética de encéfalo, que revela o achado mostrado na figura abaixo. O diagnóstico mais adequado do caso é:



- A) contusão cerebral.
- B) hematoma subdural crônico.
- C) hematoma extradural crônico.
- D) demência de Alzheimer com importante atrofia cerebral.

Questão 21

IDOR | DF | 2026

Adolescente de 15 anos chega desacompanhada para consulta ginecológica de primeira vez. Solicita início de método contraceptivo por ter iniciado vida sexual há 5 meses. A conduta que deve ser adotada de forma mais segura e correta é:

- A) proceder à consulta normalmente e orientá-la quanto aos métodos contraceptivos possíveis, iniciando o mais seguro para seu caso.
- B) proceder normalmente à consulta, mas só iniciar método contraceptivo se houver autorização de um responsável.
- C) realizar a consulta, mas orientar que, no retorno, a mesma esteja acompanhada do responsável.
- D) reagendar a consulta, solicitando que a paciente retorne com um responsável.

Questão 22

IDOR | DF | 2026

Paciente de 30 anos, G0P0A0, sobrepeso, chega para consulta de rotina com vistas à realização de exames de acompanhamento anual. Durante a coleta da anamnese, a paciente refere dificuldade para perder peso e para engravidar, além de apresentar acnes frequentes em região mandibular, no tronco, colo e dorso. Ao exame físico, apresenta lesões cutâneas escurecidas e aveludadas na região cervical e axilas. Após a realização da coleta do preventivo, a conduta que deve ser realizada é:

- A)** solicitar ressonância magnética de pelve, visando confirmar hipótese diagnóstica de endometriose.
- B)** solicitar inicialmente apenas os exames de rotina anuais, reavaliando em um ano se a paciente mantiver o mesmo quadro sintomatológico.
- C)** tranquilizar a paciente sobre a normalidade dos sintomas, que são justificados pelas variações hormonais normais do ciclo menstrual de algumas mulheres.
- D)** solicitar exames laboratoriais de rotina, além de padrão hormonal, incluindo dosagem de SDHEA, e ultrassonografia transvaginal, visando investigar suspeita de síndrome dos ovários policísticos.

Questão 23

IDOR | DF | 2026

Paciente de 28 anos, G0P0A0, retorna para avaliação ginecológica trazendo resultados de exames de rotina. A ultrassonografia transvaginal e os exames laboratoriais não revelam alterações, enquanto o exame citopatológico de colo uterino evidencia resultado ASCUS. Os últimos exames preventivos, realizados há 3 e 1 anos, não mostravam alterações. O seguimento mais adequado para a paciente, com base nas indicações do Ministério da Saúde, deve ser:

- A)** coletar novo exame preventivo na presente consulta e solicitar a realização de colposcopia.
- B)** tranquilizar a paciente, dada a normalidade dos resultados anteriores, e solicitar nova coleta em 3 anos.
- C)** tranquilizar a paciente, dada a normalidade dos resultados anteriores, e solicitar nova coleta em 1 ano.
- D)** tranquilizar a paciente, dada a normalidade dos resultados anteriores, e solicitar retorno em 6 meses para nova coleta.

Questão 24

IDOR | DF | 2026

Paciente de 20 anos chega à consulta ginecológica queixando-se de corrimento vaginal malcheiroso e em grande quantidade. Relata surgimento do quadro após o período menstrual, tendo o corrimento coloração acinzentada e odor fétido intenso. Nega prurido ou sintomas associados.

O agente etiológico mais provável do quadro é:

- A)** candida albicans.
- B)** gardnerella vaginalis.
- C)** treponema pallidum.
- D)** trichomonas vaginalis.

Questão 25

IDOR | DF | 2026

Paciente de 48 anos apresenta nódulo indolor na mama direita, detectado há 3 meses, após

trauma local. Apresenta histórico familiar de câncer de mama em tia materna (aos 41 anos de idade). Mamografia evidencia assimetria focal no quadrante superior externo da mama direita, classificada como BI-RADS 0.

Visando à melhor investigação do quadro, o próximo passo deve ser a realização de:

- A)** ultrassonografia de mamas.
- B)** punção aspirativa por agulha fina.
- C)** tomografia computadorizada de mama.
- D)** biópsia excisional de fragmento mamário.

Questão 26

IDOR | DF | 2026

Mulher de 28 anos comparece à unidade de emergência com história de atraso menstrual há 2 meses, referindo que fez teste de beta-hCG sérico com resultado positivo. Relata sangramento vaginal e dor em baixo ventre do tipo cólica. Ao exame físico, apresenta abdome doloroso à palpação profunda em hipogástrio, sem sinais de irritação peritoneal; toque vaginal com orifício cervical interno aberto, com sangramento vaginal de moderada quantidade. Foi realizada ultrassonografia transvaginal na unidade de emergência, sendo evidenciada imagem sugestiva de restos ovulares.

O diagnóstico correto do caso é:

- A)** neoplasia trofoblástica gestacional.
- B)** abortamento incompleto.
- C)** abortamento completo.
- D)** gravidez ectópica.

Questão 27

IDOR | DF | 2026

O acompanhamento pré-natal é fundamental para o transcorrer adequado da gestação.

A ultrassonografia morfológica do segundo trimestre, realizada entre 20 e 24 semanas, tem como principal objetivo:

- A)** avaliar a localização placentária e a posição fetal.
- B)** determinar com melhor precisão a idade gestacional.
- C)** avaliar a anatomia fetal detalhada, para rastreamento de malformações.
- D)** realizar o rastreamento da presença de macrossomia fetal e o risco de diabetes mellitus gestacional.

Questão 28

IDOR | DF | 2026

Paciente com 35 semanas de gestação apresenta dor abdominal e sangramento vaginal intenso, com coágulos. Ao exame, a pressão arterial se encontra em 150 x 100 mmHg, sendo o útero hipertônico, com BCF de 100 bpm e toque vaginal com 3 cm de dilatação.

A hipótese diagnóstica correta e conduta indicada são:

- A) descolamento prematuro de placenta; solicitar a realização de ultrassonografia obstétrica de emergência.
- B) descolamento prematuro de placenta; estabilização clínica e realização de cesariana.
- C) placenta prévia; solicitar a realização de ultrassonografia obstétrica de emergência.
- D) placenta prévia; estabilização clínica e realização de cesariana.

Questão 29

IDOR | DF | 2026

Paciente de 40 semanas de idade gestacional, primigesta, foi admitida em trabalho de parto às 13h00, momento em que a atividade uterina (AU) era 2/10'/50'', havendo 5 cm de dilatação, feto em -3 de DeLee e BCF normais. Às 16h00, estava com AU 3/10'/50'', 7 cm de dilatação, feto em -2 de DeLee e BCF normais. Às 20h00, a AU era 4/10'/60'', sendo o toque vaginal exatamente igual ao das 16h00.

O diagnóstico correto é:

- A) distocia funcional.
- B) fase ativa prolongada.
- C) apresentação oblíqua.
- D) desproporção cefalopélvica.

Questão 30

IDOR | DF | 2026

Uma gestante de 27 anos, com 12 semanas de idade gestacional, apresenta sorologia positiva para toxoplasmose IgG e IgM.

A conduta indicada é:

- A) solicitar teste de avidéz de IgG; caso haja alta avidéz, orientar que a infecção é passada e tranquilizar a gestante.
- B) solicitar teste de avidéz de IgM; caso haja alta avidéz, iniciar o tratamento com terapia tríplice.
- C) iniciar administração de espiramicina e repetir a sorologia em 3 semanas.
- D) manter seguimento pré-natal habitual.

Questão 31

IDOR | DF | 2026

Criança com 4 anos é trazida à unidade de emergência pela mãe, em função de diarreia e febre há três dias. Mãe nega vômitos, sangue ou muco nas fezes, bem como quaisquer outros sintomas associados. Criança apresenta sede intensa, solicitando líquidos. Sua saturação de O₂ é de 98%, o tempo de enchimento capilar de 1 segundo e as mucosas coradas e hidratadas. A criança segue urinando normalmente, sem alterações à ausculta pulmonar e cardíaca, além de ter pressão arterial normal.

A conduta mais acertada para o caso é:

- A) antiemético e antibiótico por via oral.

- B)** repositor de flora, soro de reidratação oral, zinco e antitérmico.
- C)** hidratação intravenosa vigorosa devido à gravidade da desidratação.
- D)** antibiótico e hidratação intravenosa, procedendo a internação do paciente.

Questão 32

IDOR | DF | 2026

Lactente do sexo masculino com 2 meses chega à unidade de emergência trazido pela mãe, que se queixa de que o bebê se encontra com coriza e cansaço para mamar há dois dias. Nega febre ou sintomas associados. Ao exame físico, a criança está normocorada e hidratada, tendo ausculta pulmonar com sibilos difusos e esforço respiratório leve a moderado, com saturação periférica de oxigênio de 95%.

A melhor orientação para o caso é:

- A)** prescrever macrolídeo por via oral para início imediato ao nível do domicílio.
- B)** internar o paciente em CTI pediátrico e proceder acesso à via aérea definitiva, visando instituir ventilação invasiva.
- C)** internar o paciente, prescrever resgate com salbutamol e oxigênio em máscara, se saturação de oxigênio abaixo de 94%.
- D)** prescrever lavagem nasal com soro fisiológico seguida de aspiração nasal, orientando alta com tal conduta no domicílio.

Questão 33

IDOR | DF | 2026

O sarampo é uma doença viral potencialmente grave, que pode evoluir com agravamento do quadro e sequelas.

Existem diversos estudos que relacionam a morbidade e mortalidade do sarampo à deficiência de vitamina:

- A)** C
- B)** E
- C)** D
- D)** A

Questão 34

IDOR | DF | 2026

Mãe chega desesperada à unidade de emergência com filha de 6 anos engasgada com bala dura. A criança não consegue falar e apresenta dificuldade intensa para respirar; tenta tossir, mas não consegue. A criança apresenta olhar assustado, lábios arroxeados e leva mão ao pescoço.

A conduta imediata deve ser:

- A)** realizar rápidas compressões em região epigástrica.
- B)** realizar varredura digital para retirar o corpo estranho.
- C)** realizar ressuscitação cardiopulmonar imediata no chão.

- D)** realizar golpes nas costas da criança deitada em decúbito lateral.
-

Questão 35

IDOR | DF | 2026

Nos últimos anos, tem-se percebido um aumento no número de casos de doença celíaca. Sobre esta condição patológica, infere-se que:

- A)** o diagnóstico definitivo é confirmado com a realização de biópsia do intestino delgado antes da retirada do glúten da alimentação.
 - B)** deve-se retirar imediatamente o glúten da alimentação da criança, antes mesmo da realização de sorologia ou exame histopatológico.
 - C)** a doença celíaca apresenta relação direta com exposição ambiental, sem predisposição individual relacionada à presença de certos antígenos HLA.
 - D)** endoscopia digestiva alta pode evidenciar sinais característicos da doença, como hiperplasia de criptas, atrofia de vilosidades e infiltrados linfocitários intraepiteliais.
-

Questão 36

IDOR | DF | 2026

Chega para consulta, no ambulatório de pediatria de um hospital-escola, uma mãe trazendo seu filho de 7 anos, por orientação de pediatra que o acompanha há meses, para investigação de possível síndrome congênita. A criança é obesa, tem baixa estatura, hipogonadismo, atraso no desenvolvimento psicomotor, olhos amendoados e boca triangular. Mãe relata história de hipotonia importante ao nascimento.

A síndrome mais provável de estar presente no caso é:

- A)** Williams.
 - B)** Edwards.
 - C)** Prader-Willi.
 - D)** Ehrlers-Danlos.
-

Questão 37

IDOR | DF | 2026

Além de possuir baixo teor de cálcio, ferro, zinco, vitaminas C, D e E, e possuir excesso de cálcio, fósforo, sódio, cloro e potássio, o leite de vaca não modificado apresenta nível elevado de proteínas, principalmente caseína, o que pode sobrecarregar os rins do lactente.

Por esse motivo, o leite de vaca só pode ser oferecido à criança acima de:

- A)** 1 ano de vida.
 - B)** 3 anos de vida.
 - C)** 6 meses de vida.
 - D)** 1 ano e 6 meses de vida.
-

Questão 38

IDOR | DF | 2026

A síndrome de Down, condição caracterizada pela trissomia do cromossomo 21, apresenta muitas possíveis complicações relacionadas. Entre elas, encontram-se as cardiopatias congênitas.

Dentre as opções listadas, a cardiopatia congênita mais comumente presente na síndrome em apreço é:

- A)** pentalogia de Fallot.
- B)** anomalia de Ebstein.
- C)** defeito do septo atrioventricular.
- D)** transposição dos vasos da base.

Questão 39

IDOR | DF | 2026

O diagnóstico de febre reumática, uma importante complicação da infecção da cavidade oral por estreptococos beta-hemolíticos do grupo A, é baseado nos critérios de Jones, os quais são divididos em critérios maiores e menores.

Dentre as opções abaixo, aquela que representa um critério menor para o diagnóstico de febre reumática é:

- A)** cardite reumática.
- B)** eritema marginado.
- C)** nódulos subcutâneos.
- D)** nível sérico de PCR acima de 3,0 mg/dL.

Questão 40

IDOR | DF | 2026

Lactente com 1 ano e dez meses apresenta quadro gripal há 24 horas. Ao exame físico, a criança está febril (39,3 °C) e apresenta exantema em tronco. Ela apresentou, há 30 minutos, crise tônico-clônica generalizada com duração de 30 segundos. Avó questiona sobre a necessidade de realização de tomografia computadorizada de crânio. No momento, não há quaisquer alterações ao exame neurológico. Há histórico de que o pai da criança apresentou quadro de convulsão febril na primeira infância.

A orientação mais correta a ser dada à família é que:

- A)** deverá ser realizado exame de imagem caso ocorra novo quadro de febre alta.
- B)** não há necessidade de realização de exame de imagem, apenas eletroencefalograma.
- C)** não há necessidade de realização de exames complementares, por se tratar de quadro de convulsão febril simples.
- D)** será realizada tomografia computadorizada de crânio com contraste e eletroencefalograma após o tratamento da infecção viral.

Questão 41

IDOR | DF | 2026

A Estratégia Saúde da Família (eSF) é considerada a principal forma de organização da Atenção Básica no Sistema Único de Saúde (SUS).

Segundo a Política Nacional de Atenção Básica, as equipes de eSF devem ser compostas minimamente por:

- A)** médico, enfermeiro, auxiliar e/ou técnico de enfermagem e agente comunitário de saúde.
- B)** médico, enfermeiro, psicólogo e agente comunitário de saúde.
- C)** médico, enfermeiro, dentista e agente comunitário de saúde.
- D)** médico, enfermeiro e agente comunitário de saúde.

Questão 42

IDOR | DF | 2026

Em relação aos diferentes desenhos de pesquisa em epidemiologia, o modelo conhecido como estudo ecológico pode ser descrito como:

- A)** a observação detalhada de fatores de risco ligados ao meio ambiente e doenças em determinada região ao longo do tempo.
- B)** o acompanhamento de pessoas expostas e não expostas a agrotóxicos, medindo a incidência de doenças com o tempo.
- C)** o uso de estudos controlados e randomizados para avaliar a eficácia de tratamentos em grupos distintos.
- D)** a análise de dados agregados, comparando grupos ou populações, em vez de indivíduos.

Questão 43

IDOR | DF | 2026

A Política Nacional de Atenção Básica (PNAB) dá as orientações de organização da atenção primária a nível nacional.

Além dos princípios do SUS, a PNAB sinaliza como responsabilidade da atenção básica operacionalizar algumas diretrizes, entre elas:

- A)** a regionalização, a hierarquização e a democracia.
- B)** a territorialização, centralização e a população adscrita.
- C)** a longitudinalidade, o cuidado centrado na doença e a resolutividade.
- D)** a resolutividade, a coordenação do cuidado e a participação da comunidade.

Questão 44

IDOR | DF | 2026

Indicadores de saúde constituem instrumentos essenciais para descrever as condições de vida e doença de uma população, bem como para avaliar o desempenho dos serviços de saúde.

Os principais grupos de indicadores empregados em análises populacionais englobam:

- A)** indicadores demográficos e socioeconômicos, bem como medidas de mortalidade, morbidade e fatores de risco, além de dados de cobertura e recursos disponíveis.
- B)** indicadores socioeconômicos, medidas de mortalidade, morbidade e fatores de risco, além de parâmetros de vacinação e de estrutura dos serviços.
- C)** mortalidade infantil, nível de escolaridade, fatores de risco, renda per capita, expectativa de vida e condições de saneamento básico.
- D)** mortalidade, morbidade e fatores de risco, além de indicadores de estrutura, imunização e desenvolvimento humano.

Questão 45

IDOR | DF | 2026

Sobre os testes diagnósticos, suas métricas e sua validade, afirma-se corretamente que:

- A)** a especificidade pode ser definida como a medida da probabilidade de resultado positivo em pacientes doentes.
- B)** a sensibilidade pode ser definida como a probabilidade de resultado negativo em pacientes não doentes.
- C)** a razão de verossimilhança pode ser usada para calcular a probabilidade pós-teste combinando múltiplos testes.
- D)** a acurácia pode ser positiva ou negativa, sendo a razão entre a probabilidade de um determinado resultado em doentes e não-doentes.

Questão 46

IDOR | DF | 2026

A vigilância epidemiológica depende da identificação oportuna de agravos relevantes para a saúde pública e de sua notificação por profissionais médicos, tanto no SUS quanto no setor suplementar, sendo uma etapa indispensável para o desencadeamento de ações de controle, investigação e prevenção.

Com base na normativa vigente sobre sistemas de notificação, uma condição que exige notificação imediata, realizada em até 24 horas após o atendimento é:

- A)** a tuberculose.
- B)** o sarampo.
- C)** a dengue.
- D)** o HIV.

Questão 47

IDOR | DF | 2026

Visando aumentar a detecção oportuna de sífilis, a gestão de saúde de um município decide oferecer ativamente testes para a doença em todas as suas unidades de saúde, para qualquer paciente que aceite realizá-lo.

Uma consequência esperada dessa medida seria:

- A)** um aumento da incidência de sífilis na população, mas manutenção da sua prevalência.

- B)** um alto número de falso-positivos, caso os testes apresentem alta especificidade e baixa sensibilidade.
- C)** um aumento da prevalência do diagnóstico da doença na população, mas condicionada a testes 100% sensíveis.
- D)** um aumento da prevalência e da incidência, principalmente devido aos indivíduos assintomáticos, mas portadores da doença.

Questão 48

IDOR | DF | 2026

Para preencher a Declaração de Óbito de um paciente com doença pulmonar obstrutiva crônica que evoluiu com óbito devido a uma insuficiência respiratória aguda causada por uma pneumonia, a causa básica, a causa antecedente e a causa imediata seriam, respectivamente:

- A)** doença pulmonar obstrutiva crônica, pneumonia e insuficiência respiratória aguda.
- B)** pneumonia, doença pulmonar obstrutiva crônica e insuficiência respiratória aguda.
- C)** doença pulmonar obstrutiva crônica, insuficiência respiratória aguda e pneumonia.
- D)** insuficiência respiratória aguda, doença pulmonar obstrutiva crônica e pneumonia.

Questão 49

IDOR | DF | 2026

O diagnóstico clínico busca identificar a doença que acomete o paciente, sendo que, em muitos casos, os exames complementares auxiliam na confirmação ou exclusão de hipóteses diagnósticas.

Em relação à validação de testes diagnósticos, a probabilidade de o paciente realmente ter a doença, considerando um resultado positivo já obtido no exame, chama-se:

- A)** valor preditivo positivo do teste.
- B)** probabilidade pré-teste.
- C)** especificidade do teste.
- D)** sensibilidade do teste.

Questão 50

IDOR | DF | 2026

A articulação entre diferentes serviços e ações de saúde, de forma integrada e orientada para um mesmo objetivo, independentemente do ponto de atenção utilizado, representa o atributo da Atenção Primária à Saúde de:

- A)** integralidade.
- B)** longitudinalidade.
- C)** abordagem comunitária.
- D)** coordenação de cuidado.