



PUC

2026 | SP | 100 Questões

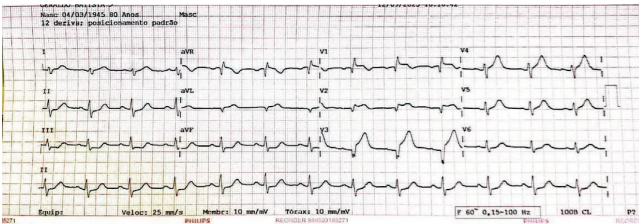


Questão 1

PUC | SP | 2026

Paciente de 76 anos, chega à Emergência com dor precordial típica, de início súbito, há duas horas. Apresenta sinais vitais estáveis. O médico foi informado que a sala de hemodinâmica estará disponível para a região somente daqui a 2 horas e meia. O eletrocardiograma do paciente pode ser visto abaixo.

Baseado nessas informações, qual das alternativas abaixo expressa melhor o diagnóstico e a melhor conduta imediata?

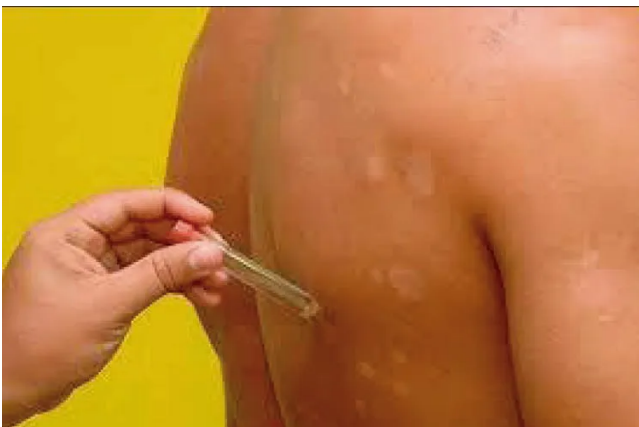

- A)** Infarto agudo do miocárdio de parede anterior e AAS 200 mg, Clopidogrel 75 mg e trombólise imediata.
- B)** Infarto agudo do miocárdio de parede anterior, AAS 200 mg, Clopidogrel 300 mg enoxaparina 30 mg IV e trombólise imediata.
- C)** Infarto agudo do miocárdio de parede anterior, AAS 200 mg, Clopidogrel 300 mg, enviar para sala de hemodinâmica.
- D)** Infarto agudo do miocárdio de parede anterior, AAS 200 mg, Clopidogrel 300 mg, enviar para sala de hemodinâmica.

Questão 2

PUC | SP | 2026

Assinale a alternativa correta quanto à doença da imagem ao lado:



- A)** Baciloscopia negativa exclui diagnóstico de doença.
- B)** Sorologia anti-PGL1 negativa pode indicar doença.
- C)** Anatomopatológico com granuloma confirma a forma mais anérgica.
- D)** Sorologia anti-PGL1 positiva confirma a doença.

Questão 3

PUC | SP | 2026

Paciente do sexo masculino, 37 anos, relata que desde os 18 anos de idade apresenta episódios de cefaleia de forte intensidade, unilateral, pulsátil, localizada acima da órbita com duração aproximada de duas horas. A dor é de tal forma intensa que causa grande inquietude. Os episódios são acompanhados por rinorreia e vermelhidão ocular do mesmo lado da dor. Relata que estava há mais de 6 meses sem crises, mas elas voltaram a ocorrer nos últimos 2 meses, com um episódio a cada 4 ou 5 dias.

Seria a conduta correta:

- A)** Iniciar tratamento para sinusite com antibióticos.
- B)** Iniciar tratamento para migrânea com amitriptilina.
- C)** Iniciar tratamento para cefaleia em salvas com propranolol.
- D)** Iniciar tratamento para cefaleia em salvas com verapamil.

Questão 4

PUC | SP | 2026

De acordo com a Diretriz Brasileira de Dislipidemia e Prevenção da Aterosclerose (2025), qual das alternativas abaixo está CORRETA em relação ao manejo da dislipidemia?

- A)** O tratamento medicamentoso deve ser iniciado em adultos com LDL-colesterol ≥ 100 mg/dL, independentemente do risco cardiovascular global.
- B)** A avaliação do risco cardiovascular global é recomendada apenas para indivíduos acima de 50 anos.
- C)** Em pacientes com risco cardiovascular muito alto, a meta de LDL-colesterol deve ser < 50 mg/dL, podendo-se considerar valores ainda menores se tolerados.
- D)** O uso de estatinas é contraindicado em pacientes com insuficiência renal crônica estágio 3 ou superior.

Questão 5

PUC | SP | 2026

Uma mulher de 54 anos, IMC 31 kg/m^2 , procura atendimento após exames de rotina. Ela apresenta glicemia de jejum de 112 mg/dL em duas ocasiões e HbA1c de $6,0\%$. Relata sedentarismo, hipertensão em tratamento, histórico familiar de diabetes tipo 2 em primeiro grau e antecedente de diabetes gestacional. Circunferência abdominal de 108 cm . Não apresenta sintomas clássicos de hiperglicemia.

Com base na Diretriz da SBD 2025, qual seria a conduta mais adequada para esta paciente com pré-diabetes?

- A)** Apenas mudanças no estilo de vida (atividade física regular + perda de peso de $5-7\%$).
 - B)** Mudanças no estilo de vida e introdução de metformina.
 - C)** Apenas acompanhamento da glicemia e HbA1c, sem intervenção imediata.
 - D)** Início de metformina isoladamente, sem necessidade de mudanças no estilo de vida.
-

Questão 6

PUC | SP | 2026

Paulo, 62 anos, foi levado ao médico por seu filho, Lucas, de 31 anos, devido a alterações de comportamento e dificuldade de executar tarefas que lhe eram habituais. Ele trabalhava com gestão de finanças e precisou ser realocado em outra função na empresa. Paulo é hipertenso, diabético e tabagista ativo (40 anos-maço). Na consulta, ele apresenta dificuldade para articular palavras e seu filho refere irritabilidade e oscilações de humor. Há seis meses, Paulo procurou atendimento médico por perda súbita de força em hemicorpo direito, que persistiu por poucas horas. Ele recebeu alta médica em menos de 12 horas após realizar tomografia de crânio sem alterações.

Qual dos exames abaixo seria capaz de trazer o diagnóstico etiológico responsável pelo quadro clínico de Paulo?

- A)** Mini Exame do Estado Mental (MEEM).
- B)** Ressonância magnética de crânio.
- C)** Análise do líquido cefalorraquidiano.
- D)** Dosagem de hormônio tireoestimulante (TSH).

Questão 7

PUC | SP | 2026

Enedina, 60 anos, possui diagnóstico de câncer de mama triplo negativo metastático. O tumor é proveniente da mama direita e gerou múltiplos nódulos pulmonares. Paciente com queda progressiva da funcionalidade e do status nutricional nos últimos três meses, restrita ao leito, sem possibilidade de cirurgia, quimioterapia ou radioterapia. Evoluiu com dispneia progressiva neste período sem causas reversíveis aparentes.

Em caso de insuficiência respiratória, assinale a alternativa mais apropriada em relação à indicação de intubação orotraqueal para esta paciente:

- A)** O médico possui a obrigação de garantir o direito do paciente à vida, logo a intubação orotraqueal deve ser realizada.
- B)** O médico deve respeitar o direito do paciente e de sua família à autodeterminação – eles devem decidir se a intubação será realizada sem considerar a opinião do profissional.
- C)** Diante da irreversibilidade da doença, o médico deve se posicionar contrário à intubação em conversa franca sobre prognóstico com paciente e familiares.
- D)** A intubação orotraqueal é um procedimento médico, como não há indicação de intubação para doenças terminais, não é necessário discutir a realização deste procedimento com paciente e familiares.

Questão 8

PUC | SP | 2026

Catarina, 72 anos, é uma senhora portadora de insuficiência cardíaca de fração de ejeção reduzida, com histórico de infarto agudo do miocárdio há dois anos. Possui também diabetes mellitus tipo 2 insulino requerente. Ela comparece à consulta médica com receituário que contém nove medicações: Sacubitril/Valsartana, Bisoprolol, Dapaglifozina, Furosemida, Espironolactona, AAS, Atorvastatina, Insulina NPH e Insulina Regular.

Sobre o manejo da polifarmácia desta paciente, assinale a alternativa correta:

- A)** Considerando que a prescrição de cinco fármacos já configura polifarmácia, ao menos cinco das medicações citadas deverão ser suspensas.
- B)** Todas as medicações estão bem indicadas para as doenças da paciente, logo, não há risco de eventos adversos por interação medicamentosa.
- C)** A decisão pela desprescrição é técnica e não precisa ser discutida com a paciente.
- D)** A existência de polifarmácia não necessariamente contraindica a prescrição de novas medicações.

Questão 9

PUC | SP | 2026

Idoso com diabetes melitus e hipertensão arterial, apresentou dor abdominal difusa com evolução para abdômen agudo. Foi diagnosticado abscesso bloqueado em região de cólon E, que se encontrava com divertículo perfurado. Foi realizada colectomia parcial e colostomia. Foi indicada Internação em UTI e o paciente manteve íleo adinâmico. Usou ceftriaxona e metronidazol inicialmente, manteve leucocitose e febre, trocado para piperacilina tazobactam sem mudança no quadro febril. TC de abdômen revelou abscesso de parede abdominal extenso, abordado cirurgicamente, cultura evidenciou E, coli sensível a piperacilina tazobactam. Manteve quadro febril, distensão abdominal e evoluiu para sepsis. Hemocultura revelou Pseudomonas aeruginosa. Antibiógrama em andamento.

Qual antibiótico, dentre as opções abaixo, deverá ser utilizado empiricamente até resultado do antibiógrama?

- A)** Cefuroxima.
- B)** Ceftazidima.
- C)** Ceftriaxona.
- D)** Ampicilina-sulbactam.

Questão 10

PUC | SP | 2026

Idosa, 89 anos, confinada ao leito por sequela motora de AVE vem apresentando febre, tosse e coriza há 4 dias. Levada à Emergência testou positivo para Influenza A. TC de tórax evidencia 50% de infiltrado pulmonar em vidro fosco. Normotensa, taquipneica, saturação O₂ de 88% em ar ambiente.

Qual conduta deverá ser tomada?

- A)** Internação, O₂, ceftriaxona e claritromicina.
- B)** Internação, dexametazona, remdesivir e moxifloxacina.
- C)** Internação, suporte respiratório, linezolida e piperacilina tazobactam.
- D)** Internação, oseltamivir, suporte respiratório e sintomáticos.

Questão 11

PUC | SP | 2026

Você está trabalhando em um hospital de referência e atende a paciente M, sexo feminino, 72 anos, diabética e hipertensa. Ela queixa-se de estar apresentando, há cerca de 30 minutos, dor precordial em aperto, irradiada para o dorso, acompanhada de vômitos e sudorese fria. Os principais achados do exame físico são: Frequência cardíaca: 116 bpm, PA 90x70, estertores subcreptantes em bases pulmonares e galope (B3). O ECG mostra infradesnivelamento do segmento ST de 2 mm e inversão de onda T de V2 a V6.

Qual a conduta apropriada nesse momento?

- A)** Aplicar uma ampola de Metoprolol, 5 mg, via endovenosa.
- B)** Encaminhar ao serviço de hemodinâmica para cineangiocoronariografia.
- C)** Iniciar Alteplase endovenosa.
- D)** Deixar em observação na sala de emergência e aguardar resultado dos biomarcadores para conduta definitiva.

Questão 12

PUC | SP | 2026

Homem de 48 anos, tabagista, deu entrada no PS, conduzido pelo SAMU, com quadro de palpitações há duas horas aproximadamente. Foi encaminhado à sala de emergência para monitorização, acesso venoso e oxigenioterapia. O ritmo apresentado, no monitor é uma taquicardia com complexo QRS largo (0,12s), a PA está 110x70 e a oximetria de 90%. Não houve resposta à manobra vagal.

Diante disso, qual a intervenção farmacológica mais apropriada?

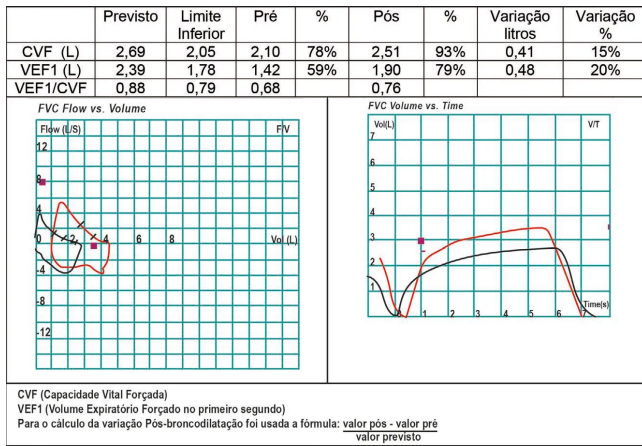
- A)** Adenosina.
- B)** Amiodarona.
- C)** Atropina.
- D)** Adrenalina.

Questão 13

PUC | SP | 2026

Mulher de 18 anos apresenta dispneia esporádica aos esforços, associada à tosse seca e chiado no peito, principalmente pela manhã todos os dias, há 3 meses. Refere sintomas de rinite, atualmente controlados. Exame físico: Bom Estado Geral, acianótica, PA 110 x 80 mmHg, FC 80 bpm, FR 15 irpm, oximetria de pulso em ar ambiente 98%. Ausculta Pulmonar com sibilos difusos.

Assinale, entre as alternativas abaixo, o laudo correto da espirometria (com prova broncodilatadora) dessa paciente, mostrada a seguir:



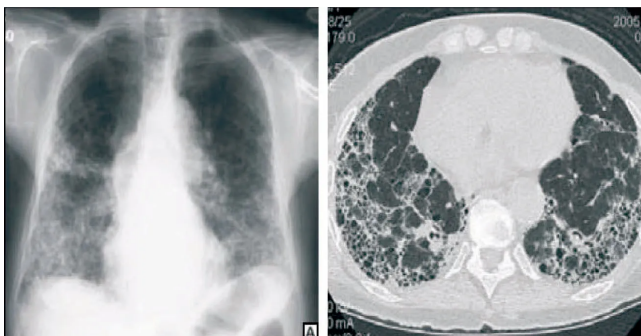
- A)** Distúrbio Ventilatório Obstrutivo Moderado com variação do VEF1 e CVF após uso de broncodilatador.
- B)** Distúrbio Ventilatório Restritivo Leve com variação do VEF1 e CVF após uso de broncodilatador.
- C)** Distúrbio Ventilatório Combinado. Obstrutivo Acentuado e Restritivo Leve. Sem variação após o uso de broncodilatador.
- D)** Distúrbio Ventilatório Restritivo Moderado. Sem variação após o uso de broncodilatador.

Questão 14

PUC | SP | 2026

Homem, 72 anos, tabagista. Advogado aposentado. Refere dispneia progressiva grau 3 do Medical Research Council (mMRC3), associado à tosse seca há 4 anos. Exame físico: BEG, corado, cianótico, com baqueteamento digital. FR: 28 ipm. Sat O2: 86% em ar ambiente. Com essas imagens observadas na Radiografia de Tórax e na Tomografia de Tórax.

Assinale o ruído adventício mais provável encontrado na ausculta respiratória desse paciente.



- A)** Estertores grossos difusos.
- B)** Estertores finos difusos.
- C)** Estertores fibróticos ou em velcro bilaterais.
- D)** Roncos e sibilos difusos.

Questão 15

PUC | SP | 2026

Paciente masculino, 71 anos, foi submetido à ressecção transuretral de próstata e, após a

cirurgia, apresentou hematúria macroscópica persistente, sem melhora com irrigação vesical contínua. Previamente hígido e sem antecedentes hemorrágicos, ele apresentava exames pré-operatórios (feitos 10 dias antes do procedimento) dentro da normalidade. No 3º dia pós-operatório, apresentava hemograma com anemia (Hb 7,4g/dL); Leucócitos 8.850/mm³ com contagem diferencial normal; Plaquetas 159.000/mm³. Coagulograma: TAP/INR e TT normais e TTPa alargado (92 - 107 seg) com teste da mistura a 50% sem correção do TTPa. Dosagem de anticoagulante lúpico negativo. Dosagem de FVIII por método cromogênico e coagulométrico = 3,4%. A quantificação de inibidor de FVIII mostrou altos títulos (486 UB).

Com relação a essa situação clínica, qual das alternativas melhor se adequa ao diagnóstico?

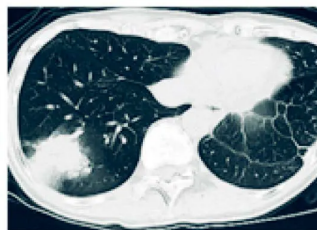
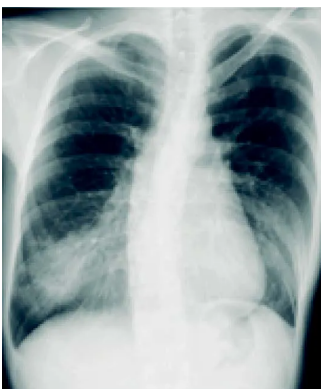- A)** Distúrbios de coagulação hereditários não podem se apresentar sem anormalidades laboratoriais ou sangramentos que complicam procedimentos em pacientes hospitalizados.
- B)** A hemofilia A adquirida é uma doença rara, caracterizada pelo desenvolvimento de auto anticorpos neutralizantes contra o FVIII. Afeta homens e mulheres, especialmente na faixa etária em torno dos 70 anos. Geralmente é idiopática, mas em 30 a 50% dos pacientes está associada a malignidade ou doenças autoimunes.
- C)** A doença de von Willebrand é uma complicação de muitos distúrbios agudos com risco de vida.
- D)** O plasma fresco congelado não deve ser utilizado para tratar distúrbios de coagulação adquiridos com múltiplos defeitos de coagulação ou defeitos específicos, caso o concentrado apropriado não esteja disponível.

Questão 16

PUC | SP | 2026

Paciente de 59 anos, assistente social, aparentemente saudável, queixou-se de febre e tosse produtiva. Três dias após o início dos sintomas, foi admitida na Unidade de pronto atendimento com sinais vitais estáveis, exceto por febre alta. Apresentava palidez cutaneomucosa acentuada, palpitação e cansaço fácil aos mínimos esforços. A investigação sequencial mostrou: radiografia de tórax e tomografia computadorizada de tórax com consolidação subsegmentar no lobo inferior direito (ver imagens). Anemia macrocítica, com hemoglobina = 5,9 g/dl, reticulócitos = 17,8%, leucocitose com neutrofilia e desvio à esquerda, Coombs direto positivo, IgM e Complemento (policlonal), bilirrubina indireta = 2,3 mg/dl e DHL = 1.670 mg/dl.

Qual das alternativas seria a conduta mais adequada?



- A)** Transfusão de concentrado de hemácias e antibioticoterapia.
- B)** Transfusão de concentrado de hemácias e pulsoterapia.
- C)** Transfusão de concentrado de hemácias fenotipadas em alíquotas, antibioticoterapia e plasmáferese.
- D)** Transfusão de concentrado de hemácias fenotipadas em alíquotas, antibioticoterapia e pulsoterapia.

Questão 17

PUC | SP | 2026

Paciente masculino, 55 anos, apresenta artrite migratória nas articulações do punho, joelho e tornozelo, associada a episódios de febre baixa e mal-estar nos últimos 6 meses. Refere manchas avermelhadas em lesões purpúricas nas pernas, além de perda de peso de 4 kg. Exame laboratoriais: VHS: 68 mm/h; PCR: 22 mg/L; Creatinina: 1,4 mg/dL; Proteinúria: 0,8 g/24h; FAN: negativo; ANCA c-positivo; Hemograma: leucocitose discreta. Biópsia de pele: vasculite leucocitoclástica com infiltração neutrofílica.

Qual é o diagnóstico mais provável?

- A)** Granulomatose com poliangeíte (GPA).
- B)** Poliarterite nodosa.
- C)** Artrite reumatoide soronegativa com vasculite cutânea.
- D)** Lúpus eritematoso sistêmico.

Questão 18

PUC | SP | 2026

João Vicente tem 68 anos. Ele tem uma insuficiência renal crônica de etiologia ainda não esclarecida há 4 meses, desde que começou a passar em consultas com diferentes médicos na UBS. Ele é hipertenso há cerca de 7 anos e nega diabetes mellitus. Hoje, veio ao pronto-socorro por estar com falta de ar e diminuição da diurese. Além disso, ele está com muita dor no braço direito há 2 dias, espontaneamente, após tentar alcançar um livro no alto de um armário. Seus exames laboratoriais acusam: creatinina de 5,2 mg/dl (valor referência: < 1,2 mg/dL), hemoglobina de 6,2 g%, hematócrito de 20%, GB de 4.200/mm³, sódio de 124 mmEq/L, potássio de 6,1 mEq/L, cálcio iônico de 7,0 mg/dL (valor referência: 4,5-5,6 mg/dL), paratormônio: 76 (Valor referência: 10-65 pcg/mL), albumina sérica diminuída e gamaglobulinas elevadas. No exame de urina constatava-se proteinúria de 250 mg/dL. Um RX simples do braço direito acusou pequena fratura em terço médio do úmero.

Baseado nessas informações e, apesar da falta de exames confirmatórios, qual seria o diagnóstico mais provável desse paciente?

- A)** Hiperparatireoidismo secundário à insuficiência renal.
- B)** Hiperparatireoidismo primário.
- C)** Mieloma múltiplo.
- D)** Rabdomiólise.

Questão 19

PUC | SP | 2026

Raul, 33 anos dá entrada em mal estado geral no pronto-socorro. Há a suspeita confirmada de intoxicação por álcool metílico.

Assinale a alternativa correta em relação ao paciente:

- A)** Provavelmente Raul está apresentando acidose metabólica, hipopotassemia e hiperclorêmia.
- B)** O medicamento mais eficiente para Raul é o fomepizol que aumenta a excreção renal do ácido fórmico e a degradação do formaldeído pelo fígado.
- C)** Esse paciente deve ter um distúrbio gasométrico misto, acidose metabólica e alcalose respiratória, devido ao hiato aniônico aumentado.
- D)** A habitual diferença entre a osmolalidade sanguínea real, medida por um osmômetro, e a estimada por fórmulas, deve estar superior ao normal nesse paciente.

Questão 20

PUC | SP | 2026

Um paciente de 75 anos, portador de câncer pulmonar e que está bem clinicamente, normotenso, com boa função cardíaca, renal, adrenal, hepática e tireoidiana e que não está em uso de nenhuma medicação, inicia hiponatremia (valor do sódio sanguíneo atual: 116 mEq/L).

É feita uma hipótese diagnóstica de síndrome da secreção inapropriada do hormônio antidiurético.

Qual das alternativas abaixo corresponde àquela que poderia confirmar esse diagnóstico?

- A)** O paciente deve estar hipovolêmico, com osmolalidade urinária maior que 100 mOsm/Kg e osmolalidade sanguínea elevada.
- B)** O paciente deve estar euvolêmico, com osmolalidade urinária maior que 100 mOsm/Kg e osmolalidade sérica diminuída.
- C)** O paciente deve estar hipervolêmico, com osmolalidade urinária menor que 100 mOsm/Kg e osmolalidade sérica diminuída.
- D)** O paciente pode estar hipo, normo ou hipervolêmico, mas sua osmolalidade urinária deve estar abaixo de 80 mOsm/kg e a osmolalidade plasmática diminuída.

Questão 21

PUC | SP | 2026

Uma mulher de 28 anos, com índice de massa corporal de 25 kg/m², foi internada com diagnóstico de colecistite aguda e encaminhada ao centro cirúrgico para colecistectomia laparoscópica. Após a administração de anestesia geral, o acesso ao peritônio foi realizado com a introdução de uma agulha de Veress para estabelecer o pneumoperitônio. A entrada na cavidade peritoneal foi realizada com a inserção de um trocarte de Hasson.

Quando uma agulha de Veress é usada para obter acesso ao peritônio, o anestesista observa

que a saturação de dióxido de carbono e oxigênio expirados diminuíram e a paciente tornou-se taquicárdica e você observa que o pneumoperitônio não foi adequadamente estabelecido, qual é o próximo passo?

- A)** Colocar o paciente em posição de Trendelenburg.
- B)** Colocar o paciente em decúbito lateral esquerdo.
- C)** Remover a agulha de Veress.
- D)** Aumentar a FiO₂ para 100%.

Questão 22

PUC | SP | 2026

A lesão de um vaso abdominal após a colocação do trocarte geralmente é identificada por:

- A)** Sangramento visível.
- B)** Hematoma retroperitoneal.
- C)** Bradicardia.
- D)** Hipóxia.

Questão 23

PUC | SP | 2026

Você irá iniciar um programa de cirurgia minimamente invasiva em um novo hospital. O diretor pede que você avalie todas as novas técnicas e equipamentos minimamente invasivos, especificamente no que diz respeito à segurança do paciente, para que o hospital possa adquirir os equipamentos mais apropriados.

Em relação ao uso seguro de dispositivos de energia em cirurgia laparoscópica, como instrumentos monopolares, qual das seguintes opções é a mais correta?

- A)** Lesão térmica não pode ocorrer por outro instrumento se o instrumento eletricamente ativo não estiver em contato com ele.
- B)** Falhas no isolamento de um instrumento ativo podem descarregar energia para estruturas ou tecidos circundantes, levando a lesões térmicas inadvertidas.
- C)** O uso de dispositivos monopolares no modo de coagulação cria menos dispersão lateral de energia do que no modo de corte.
- D)** Se o eletrodo ativo de um instrumento robótico for inserido através de um trocarte não metálico, este pode atuar como um capacitor, causando lesões potenciais.

Questão 24

PUC | SP | 2026

Você irá iniciar um programa de cirurgia minimamente invasiva em um novo hospital. O diretor pede que você avalie todas as novas técnicas e equipamentos minimamente invasivos, especificamente no que diz respeito à segurança do paciente, para que o hospital possa adquirir os equipamentos mais apropriados.

Ao realizar a separação dos componentes posteriores da parede abdominal com tesoura monopolar, qual é a principal precaução para evitar lesão térmica no intestino delgado abaixo da camada posterior?

- A)** Utilizar uma cânula metálica com âncora plástica (sistema de cânula híbrida) para evitar acoplamento capacitivo.
- B)** Utilizar o modo “coagulação” para dividir as fibras musculares devido à diminuição da voltagem e da dispersão lateral de energia associada a este modo.
- C)** Utilizar o dispositivo monopolar com ativação contínua para diminuir o risco de lesão nos tecidos adjacentes
- D)** Utilizar a menor potência possível.

Questão 25

PUC | SP | 2026

Uma paciente em uma casa de repouso com demência leve é internada com obstrução intestinal de alto grau. Ela é internada para repouso intestinal e monitoramento. Nas 24 horas seguintes, seu débito por sonda nasogástrica permanece bilioso, sua dor abdominal piora e seu lactato aumenta. Você determina que ela precisa ir urgentemente para o centro cirúrgico, mas quando ela é informada sobre a cirurgia, diz: "Não quero cirurgia, quero ir para casa e preparar o jantar com meu marido" e afirma que vai melhorar sozinha, sem cirurgia. Ela insiste em deixar o hospital e continua falando com o marido como se ele estivesse presente. Quando você liga para a casa de repouso, eles informam que o marido dela faleceu há décadas, que ela não possui Diretiva Antecipada de Vontade registrada, já que todos os seus irmãos faleceram e que ela não tem filhos. Qual é o próximo passo no tratamento dela?

- A)** Obter uma ordem judicial para prosseguir com a cirurgia.
- B)** Obter a opinião de um segundo médico e prosseguir com a cirurgia, se ele concordar com sua avaliação.
- C)** Respeitar a vontade verbal da paciente e devolvê-la à unidade de enfermagem com cuidados paliativos.
- D)** Prosseguir com a cirurgia, pois ela não pode recusar neste momento e trata-se de uma emergência.

Questão 26

PUC | SP | 2026

Uma paciente em uma casa de repouso com demência leve é internada com obstrução intestinal de alto grau. Ela é internada para repouso intestinal e monitoramento. Nas 24 horas seguintes, seu débito por sonda nasogástrica permanece bilioso, sua dor abdominal piora e seu lactato aumenta. Você determina que ela precisa ir urgentemente para o centro cirúrgico, mas quando ela é informada sobre a cirurgia, diz: "Não quero cirurgia, quero ir para casa e preparar o jantar com meu marido" e afirma que vai melhorar sozinha, sem cirurgia. Ela insiste em deixar o hospital e continua falando com o marido como se ele estivesse presente. Quando você liga para a casa de repouso, eles informam que o marido dela faleceu há décadas, que ela não possui Diretiva Antecipada de Vontade registrada, já que todos os seus irmãos faleceram e que ela não tem filhos.

Considerando o caso anterior da paciente com demência leve e obstrução intestinal, qual

princípio bioético pode ser usado para justificar essa decisão de prosseguir com o tratamento cirúrgico?

- A) Autonomia.
- B) Beneficência.
- C) Não maleficência.
- D) Justiça.

Questão 27

PUC | SP | 2026

Uma paciente em uma casa de repouso com demência leve é internada com obstrução intestinal de alto grau. Ela é internada para repouso intestinal e monitoramento. Nas 24 horas seguintes, seu débito por sonda nasogástrica permanece bilioso, sua dor abdominal piora e seu lactato aumenta. Você determina que ela precisa ir urgentemente para o centro cirúrgico, mas quando ela é informada sobre a cirurgia, diz: "Não quero cirurgia, quero ir para casa e preparar o jantar com meu marido" e afirma que vai melhorar sozinha, sem cirurgia. Ela insiste em deixar o hospital e continua falando com o marido como se ele estivesse presente. Quando você liga para a casa de repouso, eles informam que o marido dela faleceu há décadas, que ela não possui Diretiva Antecipada de Vontade registrada, já que todos os seus irmãos faleceram e que ela não tem filhos. Você decide pela cirurgia e chama seu assistente para ajudar no caso. Ele informa que foi diagnosticado com HIV hoje. Quais das seguintes afirmações são verdadeiras?

- A) Se o cirurgião sabe que sua carga viral é $> 5 \times 10$ cópias/mL, ele deve abster-se de operar até que a carga viral esteja mais bem controlada.
- B) O cirurgião precisa revelar seu estado ao paciente.
- C) O cirurgião não deve ser autorizado a operar devido a esse diagnóstico.
- D) Devido ao diagnóstico recente, o risco de transmissão do profissional de saúde para o paciente é alto ($>33\%$).

Questão 28

PUC | SP | 2026

Uma mulher de 80 anos chega ao hospital com náuseas, vômitos, dor abdominal e distensão há dois dias. A dor piora rapidamente na hora seguinte e a paciente é levada ao centro cirúrgico com o diagnóstico de isquemia mesentérica. Na cirurgia, a paciente apresenta extensa necrose intestinal, desde o ligamento de Treitz até o cólon transversal. O abdome da paciente é fechado sem ressecção. Qual das seguintes opções está correta em relação aos cuidados paliativos?

- A) Tratamentos que prolongam a vida não são um componente dos cuidados paliativos.
- B) Cirurgias podem ser propensas a selecionar intervenções terapêuticas mais agressivas devido à escassez de treinamento e educação em cuidados paliativos.
- C) Cuidados paliativos abrangem apenas os tratamentos médicos/cirúrgicos fornecidos no final da vida, sem apoio psicológico ou espiritual.
- D) A maioria dos pacientes que se qualificam para cuidados paliativos os recebe.

Questão 29

PUC | SP | 2026

Uma mulher de 58 anos apresenta uma história de longa data de doença do refluxo gastroesofágico. Ela toma um inibidor da bomba de prótons duas vezes ao dia e reclama de crescente regurgitação nos últimos 6 meses. Ela tem um histórico de diabetes mellitus, obesidade mórbida e hipertensão. Ela nega o uso de álcool, atualmente fuma 1/2 pacote de cigarros por dia e é independente para todas as atividades da vida diária. No mais, ela está com boa saúde sem outros problemas. Seus sinais vitais são normais, o índice de massa corpora é de 39 kg/m² e o exame físico é normal. Qual deve ser o próximo teste diagnóstico?

- A) Radiografia de tórax.
- B) Manometria esofágica.
- C) Endoscopia.
- D) Monitoramento de pH 24 horas.

Questão 30

PUC | SP | 2026

Uma mulher de 58 anos apresenta uma história de longa data de doença do refluxo gastroesofágico. Ela toma um inibidor da bomba de prótons duas vezes ao dia e reclama de crescente regurgitação nos últimos 6 meses. Ela tem um histórico de diabetes mellitus, obesidade mórbida e hipertensão. Ela nega o uso de álcool, atualmente fuma 1/2 pacote de cigarros por dia e é independente para todas as atividades da vida diária. No mais, ela está com boa saúde sem outros problemas. Seus sinais vitais são normais, o índice de massa corpora é de 39 kg/m² e o exame físico é normal.

Considerando o caso da mulher de 58 anos com obesidade mórbida (IMC 39 kg/m²) e DRGE refratária, qual é o próximo passo no tratamento desta paciente?

- A) Bypass gástrico laparoscópico em Y de Roux.
- B) Cessação de fumar e perda de peso.
- C) Reparo laparoscópico da hérnia hiatal.
- D) Aumentar a dose do inibidor da bomba de prótons.

Questão 31

PUC | SP | 2026

Uma mulher de 58 anos apresenta uma história de longa data de doença do refluxo gastroesofágico. Ela toma um inibidor da bomba de prótons duas vezes ao dia e reclama de crescente regurgitação nos últimos 6 meses. Ela tem um histórico de diabetes mellitus,

obesidade mórbida e hipertensão. Ela nega o uso de álcool, atualmente fuma 1/2 pacote de cigarros por dia e é independente para todas as atividades da vida diária. No mais, ela está com boa saúde sem outros problemas. Seus sinais vitais são normais, o índice de massa corpora é de 39 kg/m² e o exame físico é normal. A paciente, na sequência, passou pela correção da hérnia com funduplicatura a Nissen, sem intercorrências. Dois anos depois, a paciente apresenta azia recorrente e regurgitação. Na avaliação, nota-se que a funduplicatura de Nissen migrou para o tórax. Qual é a melhor alternativa neste momento?

- A)** Gastroplastia a Collis.
- B)** Esofagectomia de Ivor-Lewis.
- C)** Bypass Gástrico em Y de Roux.
- D)** Esofagomiotomia.

Questão 32

PUC | SP | 2026

Qual dos seguintes pacientes provavelmente se beneficiaria de uma cirurgia laparoscópica assistida por robô em comparação à tradicional para câncer colorretal?

- A)** Homem de 75 anos internado com hemorragia digestiva baixa, com tumor de ceco hemorrágico descoberto na colonoscopia.
- B)** Homem de 60 anos com câncer retal baixo adjacente à próstata na ultrassonografia endoscópica.
- C)** Homem de 64 anos sem histórico médico significativo com massa no cólon descendente.
- D)** Homem de 55 anos internado com obstipação e com tumor obstrutivo de sigmoide.

Questão 33

PUC | SP | 2026

Em relação ao reparo robótico versus laparoscópico de hérnia inguinal, qual das seguintes opções está correta?

- A)** O reparo robótico está associado a tempos operatórios mais longos.
- B)** Menores taxas de complicações ocorrem com a abordagem robótica.
- C)** Há um maior tempo de internação associado à abordagem robótica.
- D)** As taxas de recorrência são menores com a abordagem robótica.

Questão 34

PUC | SP | 2026

Uma mulher de 65 anos apresenta-se ao departamento de emergência com estado mental alterado. A família relata que ela estava reclamando da dor no quadrante superior direito do abdome, antes de tornar-se alterada mentalmente. Na chegada, ela tem uma temperatura de 39°C, frequência cardíaca de 112 batimentos por minuto e a pressão arterial sistólica é de 80 mmHg, apesar da infusão de cristaloides. No exame físico, ela está visivelmente ictérica e apresenta dor no quadrante superior direito do abdome. Iniciou-se Piperacilina/Tazobactam e

foi admitida na unidade de terapia intensiva para monitoramento invasivo e suporte com vasopressores. Em relação ao tratamento da colangite séptica causada por coledocolitíase nesta paciente, qual das seguintes opções está correta?

- A)** A descompressão urgente do trato biliar por meio de CPRE: colangiopancreatografia retrógrada endoscópica é bem-sucedida em 95% dos casos.
- B)** A CPTH: colangiografia percutânea trans-hepática é viável para extração de cálculos esfínterectomia e colocação de "stent" .
- C)** A CPRE com esfínterectomia é equivalente à colecistectomia para reduzir as taxas de recorrência.
- D)** Caso a CPRE e a CPTH falhem, ou não sejam viáveis, apenas a coledocotomia laparoscópica e a colocação de tubo em T devem ser realizadas devido ao risco da cirurgia aberta.

Questão 35

PUC | SP | 2026

A paciente descrita (mulher de 65 anos com colangite) é submetida a CPRE com remoção bem-sucedida do cálculo. Um colangiograma de controle é realizado, demonstrando ausência de outros defeitos de enchimento na árvore biliar. Seu quadro séptico se resolve rapidamente e ela é transferida para a enfermaria. O que é verdade em relação ao seu tratamento posterior?

- A)** Considerando que uma esfínterectomia foi realizada durante a CPRE, não há indicação para colecistectomia, pois a coledocolitíase recorrente é rara após a esfínterectomia.
- B)** A colecistectomia deve ser realizada imediatamente após a CPRE, de preferência sob a mesma anestesia.
- C)** A colecistectomia pode ser adiada por enquanto, mas deve ser realizada se ele sofrer outro episódio de coledocolitíase ou colangite.
- D)** A colecistectomia deve ser realizada durante esta internação, assim que o paciente esteja estabilizado e recuperado de seu quadro séptico.

Questão 36

PUC | SP | 2026

Você é chamado ao pronto-socorro para avaliar um homem de 25 anos com queixa de dor abdominal iniciada nas 12 horas anteriores. Inicialmente, ele caracterizou a dor como um desconforto periumbilical, mas agora é aguda e se localiza no quadrante inferior direito. Ele refere elevação da temperatura para 38°C, anorexia e náuseas sem vômitos. O paciente nega diarreia, melena e hematoquezia. Seu histórico médico, histórico cirúrgico, histórico social e histórico familiar são todos normais. Ele não toma nenhum medicamento e não tem alergias. O exame físico é normal, exceto por sensibilidade focal à palpação, mais proeminente no Ponto de McBurney. Em relação ao uso de exames de imagem na apendicite aguda, qual das seguintes opções está correta?

- A)** A ultrassonografia é o exame de imagem mais específico disponível.
- B)** Imagens seletivas têm sido utilizadas para reduzir a taxa aceita de apendicectomia negativa para menos de 20%.
- C)** Imagens confirmatórias não são necessárias em todos os casos para o diagnóstico de

apendicite aguda antes do tratamento definitivo.

- D)** Para gestantes, a ressonância nuclear magnética não é recomendada.

Questão 37

PUC | SP | 2026

Você é chamado ao pronto-socorro para avaliar um homem de 25 anos com queixa de dor abdominal iniciada nas 12 horas anteriores. Inicialmente, ele caracterizou a dor como um desconforto periumbilical, mas agora é aguda e se localiza no quadrante inferior direito. Ele refere elevação da temperatura para 38°C, anorexia e náuseas sem vômitos. O paciente nega diarreia, melena e hematoquezia. Seu histórico médico, histórico cirúrgico, histórico social e histórico familiar são todos normais. Ele não toma nenhum medicamento e não tem alergias. O exame físico é normal, exceto por sensibilidade focal à palpação, mais proeminente no Ponto de McBurney.

É tomada a decisão de levar o paciente ao centro cirúrgico para uma apendicectomia laparoscópica. Em relação às possibilidades que podem ocorrer durante a operação, qual das seguintes opções está correta?

- A)** Se o apêndice parecer normal, ele NÃO deve ser removido.
- B)** Se uma massa menor que 1 cm for identificada na ponta do apêndice, deve-se realizar uma ileotiflectomia.
- C)** Se ocorrer uma enterotomia durante a inserção do trocarte, deve-se realizar uma ressecção intestinal.
- D)** Se houver perfuração do apêndice, não está demonstrado que a drenagem da cavidade abdominal reduza a taxa de formação de abscessos.

Questão 38

PUC | SP | 2026

Um homem de 50 anos é levado à sala de emergência após uma colisão entre veículos a motor. Ele está reclamando de uma leve dor torácica e tem alguns hematomas na região do esterno. Ele é um homem saudável e sem história cardíaca. A tomografia computadorizada não apresenta alterações, exceto por uma fratura do corpo do esterno. O eletrocardiograma apresenta taquicardia sinusal com uma frequência cardíaca de 110 batimentos por minutos. Sua dor está bem controlada e parece não haver outras razões para sua taquicardia. Qual é a conduta mais apropriada para esse paciente?

- A)** Admitir na unidade de terapia intensiva com monitoramento contínuo.
- B)** Admitir para observação com monitoramento contínuo e fazer um ecocardiograma.
- C)** Alta hospitalar com instruções para retornar ao hospital se os sintomas piorarem.
- D)** Repetir a tomografia computadorizada do tórax em 12 horas e se não houver novas alterações, alta para casa.

Questão 39

PUC | SP | 2026

Um homem de 20 anos é trazido pelo Atendimento Pré-Hospitalar (APH) com um ferimento

por arma branca paraesternal esquerdo. Ele está taquipneico, taquicárdico e com hipotensão, mas melhora com a reposição volêmica. Um exame FAST é realizado e identifica derrame pericárdico. Qual é o próximo passo do tratamento?

- A) Obter angiotomografia computadorizada para avaliar as lesões torácicas.
- B) Transferir para o centro cirúrgico e realizar esternotomia mediana.
- C) Realizar pericardiocentese para aliviar o derrame pericárdico.
- D) Realizar toracotomia ântero-lateral esquerda na sala de trauma.

Questão 40

PUC | SP | 2026

Uma mulher de 30 anos no segundo trimestre apresenta-se à clínica de obstetrícia com dor aguda no flanco e náusea. Sua análise de urina é negativa para nitritos e demonstra 20 hemácias e 0 leucócitos por campo. A ultrassonografia demonstra um cálculo ureteral proximal de 5 mm. Qual é a opção de tratamento preferida para cálculos ureterais na gravidez?

- A) Observação.
- B) Terapia expulsiva medicamentosa.
- C) Ureteroscopia.
- D) Nefrostomia percutânea.

Questão 41

PUC | SP | 2026

Com relação à Síndrome nefrótica idiopática, assinie a alternativa incorreta:

- A) Acomete principalmente o pré-escolar.
- B) Acomete mais frequentemente o sexo masculino.
- C) Leva frequentemente ao consumo de complemento.
- D) Após o comprometimento podem ocorrer recidivas.

Questão 42

PUC | SP | 2026

Com relação às doenças exantemáticas e sua etiologia, correlacione a doença com o seu agente etiológico:

- 1 - Sarampo
- 2 - Varicela
- 3 - Escarlatina
- 4 - Rubéola

- () Estreptococo Beta hemolítico
- () Togavirus
- () Herpes vírus
- () Paramixovirus

- A) 3-4-2-1.
 - B) 1-2-3-4.
 - C) 4-3-2-1.
 - D) 3-4-1-2.
-

Questão 43

PUC | SP | 2026

Qual a causa mais frequente de síndrome nefrótica em lactentes de até 3 meses de idade?

- A) Toxoplasmose.
 - B) Malária.
 - C) LES.
 - D) Genética.
-

Questão 44

PUC | SP | 2026

Na doença de Kawasaki, além da febre por mais de 5 dias, são característicos os sinais. EXCETO:

- A) Hepatoesplenomegalia.
 - B) Linfo-adenomegalia cervical habitualmente unilateral.
 - C) Hiperemia conjuntival sem exsudato.
 - D) Lábios fissurados, edemaciados e ou fissurados.
-

Questão 45

PUC | SP | 2026

O tratamento recomendado para a doença de Kawasaki é:

- A) Vancomicina associada a ceftriaxona.
 - B) Imunoglobulina 2 g/ kg / dia.
 - C) Tocilizumabe 12 mg/kg.
 - D) Pulsoterapia com corticoide 30 mg/kg.
-

Questão 46

PUC | SP | 2026

Mãe relata que seu filho, de oito anos vem apresentando febre alta, calafrios, dor de cabeça, prostração e dor de garganta. Dois dias atrás, surgiu exantema formado por pápulas eritematosas puntiformes próximas umas das outras, mais intensas em dobras/ pregas cutâneas. Percebe-se também um discreto rubor facial, exceto por uma nítida palidez perioral. Considerando esse quadro, o diagnóstico mais provável é:

- A) Eritema infeccioso.

- B)** Mononucleose.
 - C)** Escarlatina.
 - D)** Rubéola.
-

Questão 47

PUC | SP | 2026

Em qual das condições abaixo ocorre sopro cardíaco contínuo?

- A)** CIA.
 - B)** Defeito de Septo AV Total.
 - C)** CIV.
 - D)** PCA.
-

Questão 48

PUC | SP | 2026

Adolescente de 14 anos, sexo feminino, é levada ao médico por apresentar pêlos excessivos em todo o corpo e ganho de peso nos últimos seis meses. Menarca: há dois anos e depois não teve mais nenhum ciclo menstrual. A anamnese, exame físico e exames complementares confirmam a hipótese de síndrome dos ovários policísticos (SOP).

Os achados clínico-laboratoriais acima decorrem mais frequentemente do aumento do seguinte hormônio:

- A)** estrogênio.
 - B)** luteinizante.
 - C)** testosterona.
 - D)** folículo estimulante.
-

Questão 49

PUC | SP | 2026

Assinale a opção que indica a associação de síndrome congênita com a sua cardiopatia mais comum:

- A)** Síndrome de Turner -comunicação inter-atrial.
 - B)** Síndrome de Down - defeito do septo átrio ventricular total.
 - C)** Síndrome de Noonan - estenose aórtica supravalvar.
 - D)** Síndrome de Edwards - bloqueio átrio ventricular.
-

Questão 50

PUC | SP | 2026

Recém-nascido com 6 horas de vida apresenta icterícia Zona II leve. Nasceu de parto normal com idade gestacional de 35 semanas e 4/7, mãe com pré-eclâmpsia. O Apgar foi de 7 e 8. A

tipagem do sanguínea da mãe é B negativo, e a do bebê é A positivo.

A principal hipótese diagnóstica para a icterícia é:

- A)** Fisiológica.
- B)** Por incompatibilidade ABO.
- C)** Por incompatibilidade Rh.
- D)** Devido a prematuridade.

Questão 51

PUC | SP | 2026

A ultrassonografia de rotina do pré-natal de uma primípara de 24 anos revela feto masculino portador de meningocele. Para o aconselhamento da família quanto à etiologia deste defeito e risco de novas gestações serem afetadas de forma semelhante, deve-se esclarecer que:

- A)** o padrão hereditário desta condição é autossômico recessivo.
- B)** há risco de 10 a 20 vezes maior de reincidência em gestações posteriores.
- C)** gestações subsequentes não tem aumento do risco quando comparado com a população em geral.
- D)** o diagnóstico pré-natal pode ser feito pela detecção de níveis muito baixos de alfa-fetoproteína no líquido amniótico.

Questão 52

PUC | SP | 2026

Lactente 24 meses de idade apresentou crise convulsiva generalizada com duração de 3 minutos. Ficou sonolento após a crise e colocado com observação 30 minutos após não apresentava mais nenhuma anormalidade. Vinha apresentando coriza mucosa e tosse há um dia. Ao exame físico temperatura de 38,9°C, FC - 110 bpm, PA 85/49 mmHg, eritema de tonsilas e pilares, ausência de rigidez de nuca e sinais neurológico focais.

Qual a conduta apropriada?

- A)** Prescrever fenobarbital profilático.
- B)** Realizar punção lombar e hemocultura.
- C)** Tranquilizar e orientar a família acerca da benignidade do quadro.
- D)** Prescrever amoxicilina em doses habituais.

Questão 53

PUC | SP | 2026

Pré-escolar 4 anos de idade é levado à emergência por apresentar edema palpebral bilateral e tosse há um dia. Ao exame está em bom estado geral, ausculta cardíaca normal. Pressão arterial de 130/90 mmHg (PA > p95 %). Nos pulmões, há presença de estertores subcrepitantes nas bases pulmonares. Abdome normotenso, fígado a 2 cm do rebordo costal

direito. Edema de membros inferiores discreto e presença de pequenas lesões crostosas. Exames laboratoriais demonstram parcial de urina com densidade de 1.025, pH = 5,5; leucócitos 6.000/ml; hemácias 55.000/ml; albumina +. Ureia 20 mg/dl e creatinina 0,5 mg/dl. Raio X de tórax demonstra discreto aumento de área cardíaca.

Qual a principal hipótese diagnóstica?

- A) Hipertensão arterial essencial.
- B) Síndrome nefrótica.
- C) Infecção urinária.
- D) Glomerulonefrite difusa aguda.

Questão 54

PUC | SP | 2026

Dentre os germes abaixo, qual é o que causa mais frequentemente sepse neonatal precoce?

- A) Estafilo coagulase negativo.
- B) Estreptococo beta hemolítico do grupo B.
- C) Hemófilo.
- D) Escherichia coli.

Questão 55

PUC | SP | 2026

Qual das alterações abaixo é encontrada na anemia ferropriva?

- A) Microcitose, ferro sérico baixo e normocromia.
- B) Microcitose, ferritina baixa e ferro sérico baixo.
- C) Microcitose, saturação de transferrina normal e hipocromia.
- D) Microcitose, ferro sérico baixo e capacidade de ligação do ferro normal.

Questão 56

PUC | SP | 2026

Sobre o perímetro cefálico no primeiro ano de vida:

- A) Aumenta aproximadamente 6 cm no primeiro ano de vida.
- B) Aumenta aproximadamente 7 cm no primeiro ano de vida.
- C) Aumenta aproximadamente 8 cm no primeiro ano de vida.
- D) Aumenta aproximadamente 12 cm no primeiro ano de vida.

Questão 57

PUC | SP | 2026

Um menino de 3 meses de idade apresenta febre de origem indeterminada. Como exames de

triagem, foram feitas avaliações laboratoriais e de imagem para investigação de infecção urinária.

Qual a conduta apropriada?

- A)** Se a cultura de urina revelar infecção do trato urinário, deve ser programada ultrassonografia das vias urinárias.
- B)** Exames de imagem só serão realizados na repetição da infecção urinária.
- C)** Antibióticos serão iniciados após o resultado da urocultura e antibiograma.
- D)** Os métodos preferenciais de coleta de urina são por saco coletor ou jato médio.

Questão 58

PUC | SP | 2026

Um lactente de 6 meses de idade vem ao ambulatório pediátrico com uma massa palpável abdominal pelos pais durante o banho da criança. Ao exame clínico, além da massa abdominal, nota-se macroglossia e hemi - hipertrofia lateral corporal.

É possível que esse lactente apresente:

- A)** Síndrome de Down com atresia duodenal.
- B)** Síndrome de Alagille e atresia biliar.
- C)** Síndrome de Beckwith-Wiedemann com tumor de Wilms.
- D)** Neurofibromatose e neurofibromas abdominais.

Questão 59

PUC | SP | 2026

Lactente eutrófico com 4 meses e 15 dias, após 2 semanas de atendimento na UBS para atualização do calendário vacinal, é trazido à emergência com história de recusa da mamadeira, distensão abdominal, vômitos e diminuição na frequência das evacuações há 36h. Nega febre, alterações urinárias ou respiratórias. As fezes apresentam muco e sangue com consistência amolecida. Ao exame clínico, apresentava-se em regular estado geral, mucosas secas, choroso, com defesa à palpação abdominal. Aparelho cardiovascular e respiratório sem alterações. Abd.: distendido, com aumento de peristaltismo, massa abdominal palpável em flanco direito. Toque retal: presença de muco com sangue.

O diagnóstico provável é:

- A)** Invaginação intestinal.
- B)** Estenose hipertrófica de piloro.
- C)** Divertículo de Meckel.
- D)** Alergia a proteína do LV.

Questão 60

PUC | SP | 2026

A Coqueluche ainda continua sendo um problema de saúde pública. Qual das alternativas é correta para uma boa orientação?

- A)** Após o esquema completo de vacinação contra a Bordetella Pertussis, que ocorre aos 15 meses, a criança é considerada imunizada e protegida contra a coqueluche, não sendo mais possível desenvolver a doença.
- B)** Os adultos jovens são considerados a principal fonte de infecção para os lactentes.
- C)** Na fase paroxística da doença o tratamento com antimicrobiano β lactâmico e antitussígenos encurtam a duração da doença.
- D)** Os casos mais graves ocorrem nas crianças de 12 a 24 meses de idade.

Questão 61

PUC | SP | 2026

Clarisse, 28 anos, procura atendimento na Unidade Básica de Saúde com queixa de dor no braço esquerdo após ser agredida pelo companheiro. Durante a consulta, ela relata episódios frequentes de violência verbal e física, mas diz que não deseja denunciar o agressor por medo de represálias. Ao exame físico, observa-se hematoma extenso no braço esquerdo e escoriações no rosto.

Qual deve ser a conduta do médico diante dessa situação, considerando as diretrizes do SUS e a legislação vigente?

- A)** Realizar anamnese e exame físico detalhado, registrar as lesões no prontuário, notificar o caso às autoridades competentes e orientar a paciente sobre os serviços de apoio disponíveis.
- B)** Realizar anamnese e exame físico, emitir prescrição e fornecer orientações, não efetuar notificação, em razão da decisão da paciente de não denunciar o agressor, mantendo o sigilo e a confidencialidade.
- C)** Acolher, prestar a assistência necessária, orientar a paciente a procurar uma delegacia para registrar a ocorrência, sem necessidade de notificação compulsória.
- D)** Atender, não registrar a ocorrência respeitando a decisão da paciente de não denunciar, não realizar nenhuma notificação, mantendo o sigilo médico, marcando retorno.

Questão 62

PUC | SP | 2026

Um médico de saúde da família e comunidade, ao observar o aumento de casos de ansiedade, depressão e estresse em uma comunidade vulnerável, identificou que muitos pacientes apresentam múltiplos fatores sociais associados, como desemprego, violência doméstica e isolamento social. Além disso, a unidade de saúde enfrenta limitações de recursos humanos e financeiros, dificultando o encaminhamento para serviços especializados.

Qual seria a abordagem mais abrangente e recomendada para lidar com essa situação?

- A)** Priorizar o encaminhamento dos casos mais graves para serviços especializados, enquanto os casos leves são tratados com medicação e acompanhamento na UBS.
- B)** Implementar um programa comunitário de saúde mental, envolvendo capacitação de agentes comunitários, grupos de apoio e parcerias com ONGs locais.

- C)** Focar no tratamento medicamentoso dos pacientes, considerando a falta de recursos para intervenções psicossociais, criar um protocolo de triagem para identificar os pacientes com maior risco de complicações e priorizar o atendimento psicológico para esses casos.
- D)** Realizar campanhas educativas para reduzir o estigma das doenças mentais, sem intervenções diretas nos casos individuais.

Questão 63

PUC | SP | 2026

Com relação à Lei nº 8.080, de 19 de setembro de 1990, que dispõe sobre as condições para a promoção, proteção e recuperação da saúde, a organização e o funcionamento dos serviços correspondentes e que dá outras providências, podemos afirmar, exceto, que:

- A)** O SUS deve organizar-se de forma regionalizada e hierarquizada, garantindo a integralidade das ações de saúde.
- B)** A participação da comunidade é um dos princípios organizativos do SUS, conforme previsto na Lei nº 8.080/90.
- C)** A saúde é um direito de todos e dever do Estado, sendo vedada a atuação complementar do setor privado.
- D)** A Lei nº 8.080/90 estabelece que as ações e serviços de saúde devem ser realizados com base nos princípios da universalidade e igualdade.

Questão 64

PUC | SP | 2026

Um pesquisador formulou a hipótese de que o uso de dispositivos eletrônicos antes de dormir está associado a alterações no padrão de crescimento infantil. Para testar sua hipótese, ele selecionou 150 crianças com crescimento abaixo do esperado (identificadas por registros médicos) e 150 crianças com crescimento dentro do esperado (também identificadas por registros médicos). Ele entrevistou os pais dessas crianças para coletar informações sobre o uso de dispositivos eletrônicos no período noturno nos últimos três anos.

Esse é um exemplo de qual tipo de estudo?

- A)** Estudo seccional.
- B)** Estudo de prevalência.
- C)** Estudo coorte retrospectivo.
- D)** Estudo caso-controle.

Questão 65

PUC | SP | 2026

Um estudo quantitativo foi realizado para avaliar o impacto de um programa de vacinação em uma comunidade. Os pesquisadores acompanharam um grupo de pessoas inicialmente não vacinadas e sem a doença alvo, comparando com outro grupo vacinado, ao longo de cinco anos.

Para medir o efeito da vacinação na redução da incidência da doença, qual seria a medida de efeito mais apropriada?

- A) Risco relativo [RR].
- B) Razão de chances [OR].
- C) Risco atribuível [RA].
- D) Redução do Risco Relativo [RRR].

Questão 66

PUC | SP | 2026

A transição epidemiológica é um processo dinâmico que reflete mudanças nos padrões de saúde e doença em uma população, influenciado por fatores demográficos, sociais e econômicos. No Brasil, esse fenômeno é caracterizado pela coexistência de doenças infecciosas e crônicas, além de desafios relacionados à mortalidade e ao envelhecimento populacional. Qual dos seguintes indicadores abaixo está MENOS relacionado à análise da transição epidemiológica no contexto brasileiro?

- A) Índice de desenvolvimento humano (IDH).
- B) Taxa de mortalidade infantil.
- C) Prevalência de doenças cardiovasculares.
- D) Taxa de mortalidade por doenças respiratórias.

Questão 67

PUC | SP | 2026

Na perspectiva da abordagem sistêmica familiar dos casos específicos identificados pelas equipes das Unidades Básicas de Saúde (UBS), deve-se estabelecer um cuidado utilizando várias ferramentas. O instrumento mais adequado para compreender as transições, crises e desafios enfrentados pela família, no objetivo de promover estratégias de intervenção é:

- A) Entrevista familiar.
- B) Genograma.
- C) Ecomapa.
- D) Ciclo de vida familiar.

Questão 68

PUC | SP | 2026

Um paciente com suspeita de um quadro neurológico é atendido em uma Unidade Básica de Saúde (UBS). Após a avaliação, o médico o encaminha para uma consulta com um especialista, mas a espera para o agendamento é de cinco meses, atrasando o diagnóstico e o tratamento.

Essa situação reflete uma falha na garantia de qual diretriz do Sistema Único de Saúde (SUS)?

- A) Equidade.

- B)** Universalidade.
- C)** Integralidade.
- D)** Primeiro contato.

Questão 69

PUC | SP | 2026

No ambulatório de um hospital universitário, que é referência no atendimento a pacientes com diabetes tipo 1, o residente de Medicina da Família e Comunidade formulou um projeto para estudar a ocorrência de complicações agudas e crônicas nesses pacientes. A pesquisa terá início em 2026, após aprovação do Comitê de Ética, quando serão coletados os dados dos 3 últimos anos, na sequência dos registros.

Qual o melhor desenho de estudo para essa pesquisa?

- A)** Estudo transversal.
- B)** Estudo retrospectivo.
- C)** Estudo longitudinal.
- D)** Estudo ecológico.

Questão 70

PUC | SP | 2026

Assinale a alternativa que apresenta uma condição que passou a ser de notificação compulsória e que deve ser notificada de forma semanal, conforme a Portaria GM/MS nº 6.734, de 18 de março de 2025:

- A)** Síndrome Inflamatória Multissistêmica em Adultos (SIM-A) associada à covid-19.
- B)** Síndrome Gripal suspeita de covid-19.
- C)** Monkeypox.
- D)** Esporotricose humana.

Questão 71

PUC | SP | 2026

Uma equipe de Saúde da Família, que atende uma área adscrita com elevada demanda espontânea de queixas agudas, implementou a metodologia do "Acesso Avançado". Após três meses, a equipe observa uma redução na demanda reprimida e no absenteísmo, porém nota que uma parcela considerável dos atendimentos de demanda espontânea, inicialmente acolhida, não evolui para um cuidado longitudinal, sendo resolvida de forma pontual, como em uma unidade de pronto-atendimento.

Considerando os atributos essenciais da APS e as ferramentas de gestão do acesso, qual a falha mais provável na aplicação do Acesso Avançado neste cenário?

- A)** A equipe não reservou um percentual suficiente da agenda para a demanda espontânea, o que sobrecarregou o atendimento e impossibilitou a estruturação de um

plano de cuidado.

- B)** A abordagem do acolhimento se concentrou na resolução da queixa imediata, falhando em utilizar a demanda espontânea como oportunidade para criar vínculo e iniciar o planejamento de um cuidado longitudinal.
- C)** A metodologia do Acesso Avançado, por si só, é insuficiente para a gestão de demanda em áreas com alta prevalência de condições crônicas, requerendo a complementação com dias específicos para grupos programáticos.
- D)** A equipe deveria ter incentivado o encaminhamento de casos agudos para outros pontos da Rede de Atenção à Saúde, como as Unidades de Pronto Atendimento (UPA), para não comprometer a capacidade de agendamento programado.

Questão 72

PUC | SP | 2026

A telessaúde foi amplamente incorporada ao Sistema Único de Saúde (SUS) após a sanção da Lei 14.510/2022. Essa legislação alterou a Lei 8.080/1990 para autorizar a prática em território nacional, estabelecendo diretrizes para a prestação de serviços de saúde de forma remota. No entanto, sua implementação no contexto do SUS deve respeitar os princípios e as diretrizes do sistema. Considerando a regulamentação da telessaúde no âmbito do SUS, qual das seguintes afirmativas apresenta uma diretriz incompatível com os princípios da Lei 14.510/2022 e a organização do sistema público de saúde?

- A)** A telessaúde pode ser utilizada para ampliar a cobertura do atendimento em áreas remotas e com dificuldade de provimento de profissionais, contribuindo para a equidade na distribuição dos serviços.
- B)** A prática de teleconsulta no SUS deve ser precedida do consentimento livre e informado do paciente que tem o direito de optar pelo atendimento presencial a qualquer momento.
- C)** A incorporação de novas tecnologias digitais na telessaúde do SUS deve ser avaliada e aprovada pela CONITEC, garantindo a avaliação da eficácia, segurança e custo-efetividade.
- D)** A utilização da telessaúde no SUS deve priorizar a substituição de serviços presenciais de atenção primária, reservando o atendimento presencial apenas para casos de alta complexidade.

Questão 73

PUC | SP | 2026

Um médico de família, ao analisar o perfil epidemiológico de sua microárea, observa as seguintes ações em andamento:

1. A equipe de enfermagem promove um rastreamento oportunístico para diabetes e hipertensão entre os usuários que procuram a unidade de saúde para queixas agudas.
2. A equipe de saúde está organizando uma campanha de vacinação na creche no território da UBS, com foco na atualização das vacinas de rotina.
3. O agente comunitário de saúde (ACS) em parceria com estudantes de medicina organiza grupos de caminhada e de orientação para uma alimentação saudável, evitando o fumo e as bebidas alcoólicas.

4. O médico da família e comunidade questiona a indicação de uma bateria de exames diagnósticos complexos para um paciente idoso assintomático, considerando o risco de resultados falso-positivos e o potencial de iatrogenia.

Considerando os níveis de prevenção, qual das alternativas abaixo associa corretamente as ações observadas com os níveis de prevenção correspondentes?

- A)** Ação 1 (Prevenção Primária), Ação 2 (Prevenção Secundária), Ação 3 (Prevenção Terciária), Ação 4 (Prevenção Quaternária).
- B)** Ação 1 (Prevenção Secundária), Ação 2 (Prevenção Primária), Ação 3 (Prevenção Primordial), Ação 4 (Prevenção Quaternária).
- C)** Ação 1 (Prevenção Secundária), Ação 2 (Prevenção Primária), Ação 3 (Prevenção Quaternária), Ação 4 (Prevenção Terciária).
- D)** Ação 1 (Prevenção Primária), Ação 2 (Prevenção Secundária), Ação 3 (Prevenção Quaternária), Ação 4 (Prevenção Terciária).

Questão 74

PUC | SP | 2026

Um médico recém-formado, atuando em uma Unidade Básica de Saúde (UBS), nota que o atendimento é feito por ordem de chegada, independentemente da gravidade do problema. Ao questionar a equipe, ele descobre que essa é a rotina estabelecida há anos, mas percebe o aumento da insatisfação dos usuários com a longa espera e a falta de priorização de casos mais urgentes.

A implementação de uma triagem baseada em critérios de gravidade, promovendo uma escuta qualificada e resolutiva das necessidades de cada paciente na sua chegada ao serviço, exemplifica a aplicação de qual diretriz da Política Nacional de Humanização (PNH)?

- A)** Gestão Participativa e Cogestão.
- B)** Acolhimento.
- C)** Defesa dos direitos dos usuários.
- D)** Clínica Ampliada.

Questão 75

PUC | SP | 2026

Dona Maria, de 72 anos, viúva e moradora de uma área rural, recebe a visita da equipe de saúde da família após sua filha, que mora em outra cidade, expressar preocupação sobre a sua saúde. Maria vive sozinha, mas mantém a casa limpa e a horta produtiva, embora nos últimos meses sinta um cansaço progressivo. Durante a conversa, ela relata que não tem muito apetite, sente-se desanimada e com dores nas pernas, o que a impede de cuidar da horta como antes. Refere que a filha tentou convencê-la a se mudar, mas ela não quer, pois se sente "inútil" longe de suas atividades. O exame físico revela uma paciente orientada, desnutrida, com palidez cutânea, edema de membros inferiores 1+/4+ e pressão arterial de 155 x 95 mmHg.

Considerando o caso de Dona Maria e a abordagem da equipe de saúde da família, qual a estratégia de cuidado mais adequada a ser implementada na primeira visita, visando uma

intervenção integral e humanizada?

- A)** Focar na prescrição de medicamentos anti-hipertensos para controlar a pressão arterial elevada de Dona Maria, agendar exames laboratoriais de rotina e solicitar uma avaliação da nutricionista, priorizando a estabilização das condições biológicas mais evidentes.
- B)** Encaminhar Dona Maria para um geriatra e para um serviço de assistência social, dividindo a responsabilidade do acompanhamento complexo com especialistas e para a rede de apoio, pois o caso exige uma abordagem multifacetada para melhor resolução.
- C)** Valorizar a escuta ativa de suas queixas e percepções, tanto físicas quanto emocionais, para compreender o significado da perda de suas atividades. Além disso, estabelecer, junto com ela e a filha, um plano de cuidados gradual e compartilhado, incluindo orientações nutricionais e de autocuidado, e monitoramento da pressão arterial.
- D)** Iniciar imediatamente a administração de suplementos alimentares e solicitar a acompanhamento domiciliar, dado o quadro de desnutrição e desânimo, a fim de garantir uma recuperação mais rápida e monitorada, considerando o desejo de Dona Maria de manter sua autonomia, na própria casa.

Questão 76

PUC | SP | 2026

Dona Vera, de 68 anos, vive sozinha em um bairro periférico e é acompanhada pela Unidade Básica de Saúde (UBS) há alguns anos devido à hipertensão e osteoartrite. Recentemente, durante uma consulta de rotina, ela expressou preocupação com a dificuldade crescente para realizar tarefas diárias, como subir escadas e levantar-se da cadeira, devido às dores nas articulações. Também mencionou que tem tido problemas para lembrar-se de tomar todos os seus medicamentos nos horários corretos. A equipe da UBS, ciente de suas limitações e preocupada com o risco de quedas e descompensação de suas condições crônicas, elaborou um plano de cuidados individualizado. Este plano incluiu o ajuste dos medicamentos para simplificar a posologia, o agendamento de sessões de fisioterapia na própria UBS, e o referenciamento ao Centro de Convivência do Idoso para atividades de estimulação cognitiva e social. Além disso, a agente comunitária de saúde (ACS) foi orientada a realizar visitas domiciliares mais frequentes para auxiliar na organização dos medicamentos e observar o ambiente doméstico.

Considerando o caso de Dona Vera e as ações da equipe da UBS, qual atributo da Atenção Primária à Saúde (APS) é mais evidente na organização do seu cuidado?

- A)** Primeiro Contato.
- B)** Longitudinalidade.
- C)** Coordenação do Cuidado.
- D)** Integralidade.

Questão 77

PUC | SP | 2026

De acordo com as diretrizes mais recentes do Ministério da Saúde do Brasil para o rastreamento de doenças em adultos, assinale a alternativa correta:

- A)** O Ministério da Saúde, em conjunto com o INCA, recomenda o rastreamento populacional do câncer de próstata com exame de PSA e toque retal para todos os homens a partir dos 50 anos, mesmo sem fatores de risco.
- B)** A avaliação para câncer de colo de útero, para mulheres de 25 a 64 anos, é realizada por meio do exame de Papanicolau, que deve ser feito anualmente para todas as mulheres.
- C)** A mamografia de rastreamento no SUS deve ser realizada a cada dois anos para mulheres na faixa etária de 50 a 74 anos, independentemente de fatores de risco.
- D)** O rastreamento do câncer de colo de útero em mulheres de 25 a 64 anos utiliza, de forma gradual e em substituição ao Papanicolau, o teste molecular de DNA-HPV, com periodicidade de cinco anos em casos negativos.

Questão 78

PUC | SP | 2026

As medidas de saúde pública são fundamentais para a prevenção de doenças e promoção da qualidade de vida, contribuindo para a redução de desigualdades e custos com saúde. Uma doença com alta incidência e baixa prevalência provavelmente apresenta:

- A)** Curta duração.
- B)** Alto índice de ataque.
- C)** Baixa magnitude.
- D)** Alto risco atribuível na população.

Questão 79

PUC | SP | 2026

Mario, de 28 anos, com diagnóstico de Transtorno de Personalidade Borderline, relata um histórico de tentativa de suicídio na adolescência. Ele busca tratamento após o falecimento de um amigo e um rompimento amoroso, descrevendo o episódio como "o pior momento da minha vida". A equipe de saúde está considerando uma avaliação de risco para o suicídio.

Diante disso, qual das alternativas abaixo os profissionais e familiares devem estar particularmente atentos, ao considerar como sinal de alerta potencial para risco de suicídio, embora não pareça ser um fator agravante no contexto?

- A)** A impulsividade que é um traço central do transtorno de personalidade.
- B)** A ocorrência de eventos estressantes recentes, como o rompimento amoroso e perda do amigo.
- C)** O aumento súbito e significativo da energia e do humor, percebido como "melhora".
- D)** A capacidade de verbalizar o dor emocional e buscar tratamento após uma crise.

Questão 80

PUC | SP | 2026

Na UBS, o médico atende o usuário Carlos Eduardo de 58 anos, trazido pela família com dor precordial em aperto, que teve início há aproximadamente 2 horas. Ele é obeso e apresenta

pressão arterial elevada. É medicado e o eletrocardiograma realizado no momento, mostra supra desnivelamento do segmento ST em derivações contíguas. Enquanto prepara o encaminhamento do paciente para Unidade de Emergência em Hospital Terciário do SUS, a família o chama, aflita porque ele não reage a nenhum estímulo. O paciente se encontra apneico e sem pulso central, os cuidados de suporte básico de vida são aplicados, mas apesar dos esforços, o paciente evolui para óbito. Ao conversar mais cuidadosamente com a família, você descobre que o paciente tinha uma angiografia coronária que detectou múltiplas lesões obstrutivas e que Carlos fazia uso não regular de medicamentos para hipertensão e diabetes.

Nesta situação, qual alternativa apresenta a forma correta de preenchimento da Declaração de Óbito, no bloco “condições e causas do óbito”, no documento destinado ao Sistema de Informação sobre Mortalidade (SIM)?

- A)** Parte I: a - Parada cardiorrespiratória, b - Infarto Agudo do Miocárdio, c - Doença Arterial Coronariana, d - Diabetes Mellitus tipo 2. Parte II: Obesidade.
- B)** Parte I: a - Infarto Agudo do Miocárdio, b - Doença Arterial Coronariana, c - Hipertensão arterial sistêmica. Parte II: Obesidade, Diabetes Mellitus tipo 2.
- C)** Parte I: a - Insuficiência Cardíaca, b - Doença Arterial Coronariana, c - Infarto Agudo do Miocárdio, d - Hipertensão arterial sistêmica. Parte II: Obesidade, Diabetes Mellitus tipo 2.
- D)** Parte I: a - Doença Arterial Coronariana, b - Infarto Agudo do Miocárdio, c - Hipertensão Arterial, d - Obesidade. Parte II: Diabetes Mellitus tipo 2.

Questão 81

PUC | SP | 2026

Durante o período da perimenopausa e da pós-menopausa, devido à alteração dos níveis hormonais, há diferentes alterações metabólicas no corpo da mulher. A respeito dessa questão, assinale a alternativa cuja afirmação está INCORRETA:

- A)** O metabolismo basal do corpo feminino diminui significativamente, por conta da elevação expressiva das gonadotrofinas.
- B)** No caso de um estilo de vida inalterado, pode resultar em um ganho de peso anual por diminuição da taxa metabólica basal.
- C)** O ganho de peso, tipicamente, significa um predomínio do aumento da massa gorda abdominal (visceral).
- D)** A massa livre de gordura e a massa muscular esquelética são caracterizadas por uma diminuição, o que pode levar à sarcopenia e à obesidade sarcopênica.

Questão 82

PUC | SP | 2026

Qual é a alternativa CORRETA que contém somente sintomas associados à presença de ectopia cervical uterina?

- A)** Sinusiorragia, dispareunia, corrimento mucoso.
 - B)** Corrimento branco, grosseiro com muito prurido.
 - C)** Disquezia, fezes em fita, obstipação crônica.
 - D)** Tumoração cística dolorosa em pequeno lábio.
-

Questão 83

PUC | SP | 2026

Assinale qual é o tipo de derrame papilar que é achado clínico comum em mulheres portadoras de ectasia ductal mamária:

- A) Derrame papilar hemorrágico.
- B) Derrame papilar seroso.
- C) Derrame papilar em “água de rochas”.
- D) Derrame papilar galactorreia.

Questão 84

PUC | SP | 2026

Se uma mulher eumenorreica, sem uso de contracepção, que já teve duas gestações e dois partos a termo anteriores, apresenta a DUM em 15 de janeiro de 2026, sua data provável de parto será em:

- A) 08/11/2026.
- B) 22/10/2026.
- C) 25/09/2026.
- D) 05/11/2026.

Questão 85

PUC | SP | 2026

As ações abaixo descritas correspondem aos prováveis mecanismo de ação do Balão de Bakri no controle da hemorragia puerperal, EXCETO:

- A) Indução das contrações uterinas.
- B) Compressão das artérias uterinas pela pressão hidrostática do balão.
- C) Liberação in loco de ocitocina e metilergometrina.
- D) Elevação da pressão intrauterina acima da pressão arterial sistêmica.

Questão 86

PUC | SP | 2026

Gestante, que já iniciou o pré-natal e não apresentava alterações mais relevantes, com idade gestacional de 13 semanas começa a sentir cólicas, seguida de sangramento vaginal moderado. Ao exame físico, a paciente encontra-se afebril, eupneica, discretamente descorada, PA 98/54 mmHg e frequência cardíaca de 90 bpm. O abdome é difusamente doloroso, de modo mais intenso no hipogástrio, mas não há descompressão brusca dolorosa. No exame especular, percebe-se sangramento vivo através do orifício cervical externo. No toque vaginal o colo uterino encontra-se entreaberto e não há percepção palpatória dos anexos uterinos. Assinale a alternativa CORRETA para situação clínica aqui descrita:

- A) Trata-se de um abortamento retido, que deverá ser observado por até 4 semanas e, se não tiver ocorrido a eliminação do material, a paciente deverá ser submetida à AMIU.

- B)** Provavelmente a situação clínica é de uma gravidez ectópica complicada por ruptura ou aborto tubário, a paciente deverá ser submetida à laparotomia exploradora.
- C)** Por caracterizar aborto séptico será necessário imediato esvaziamento uterino com curetagem convencional sob raqui-anestesia, posteriormente será prescrita antibioticoterapia.
- D)** Corresponde a um aborto inevitável e a conduta clínica será proceder reposição volêmica, analgesia, AMIU ou curetagem convencional após a eliminação do conteúdo.

Questão 87

PUC | SP | 2026

Mulher de 38 anos, solteira, que refere instalação aguda de dor pélvica unilateral intensa, associada a náuseas e vômitos, se apresenta na maca em posição antálgica lateralizada. Ao exame ginecológico há abdome 'em tábua', dor difusa na palpação de abdome e uma massa dolorosa em topografia de anexo direito. A paciente refere vida sexual ativa, usa preservativo como contracepção e é nuligesta. Assinale a alternativa CORRETA entre as abaixo selecionadas a respeito dessa situação clínica:

- A)** Uma das possibilidades é a torção anexial que ocorre quando o ovário e a tuba uterina se torcem no eixo criado entre o ligamento infundíbulo pélvico e o ligamento útero-ovariano.
- B)** O quadro é compatível com processo infeccioso agudo anexial, mas ela deveria apresentar sintomas sistêmicos como febre, secreção vaginal purulenta e dor abdominal intensa.
- C)** O hCG negativo exclui o diagnóstico de gravidez ectópica rota com uma sensibilidade de 92% e uma especificidade de 84%.
- D)** A adenomiose entra como um dos diagnósticos diferenciais e, neste caso, a paciente deverá ser internada porque se trata de uma emergência cirúrgica.

Questão 88

PUC | SP | 2026

Paciente de 25 anos, com lesão vulvar multifocal, de coloração cinza, cuja superfície é áspera e acetobranca foi biopsiada e o laudo revelou: NIV II (LIEAG). O tratamento CORRETO será:

- A)** Vulvectomy simples.
- B)** Vulvectomy superficial.
- C)** Exérese das lesões com margem de 3,0cm.
- D)** Imiquimode a 5%.

Questão 89

PUC | SP | 2026

Com relação aos exames mamográficos no Brasil é CORRETO afirmar que:

- A)** Mulheres entre 40 e 49 anos podem realizar a mamografia no SUS, mesmo sem sinais ou sintomas da doença.

- B)** A mamografia de rotina, realizada a cada cinco anos, é recomendada para mulheres na faixa de 50 a 74 anos.
- C)** Mulher de 38 anos com achado de nódulo suspeito não deve fazer mamografia, mas deve se submeter ao ultrassom de mamas por ter mamas densas.
- D)** Para mulheres com 75 anos ou mais, a recomendação é não se fazer mais o rastreio, restringindo-se os exames somente se houver algum achado.

Questão 90

PUC | SP | 2026

Mulher de 42 anos, que refere quadro de necessidade imperiosa de urinar sempre que tem “um pouquinho” de urina, vai muitas vezes ao banheiro durante o dia e durante a noite. Quando não consegue chegar muito rápido, perde urina em quantidade moderada. Nega incontinência urinária aos esforços, nega disúria. Isso interfere muito em seu sono, deixando-a cansada, desmotivada, atrapalha sua sexualidade e, enfim, compromete muito sua qualidade de vida. O quadro tem se acentuado ultimamente. Assinale a alternativa CORRETA na condução deste quadro:

- A)** A partir do estudo urodinâmico poderemos definir o diagnóstico e a conduta cirúrgica (ou não) a ser indicada.
- B)** O uso de sling suburetral aplicado em uretra média costuma ter excelentes resultados nesta situação clínica.
- C)** Aparentemente é uma bexiga neurogênica e a aplicação de botox intravesical permite os melhores resultados, segundo estudos contemporâneos.
- D)** A primeira linha de tratamento corresponde à terapia comportamental e fisioterapia que inclui o treinamento vesical e a fisioterapia do soalho pélvico.

Questão 91

PUC | SP | 2026

Com relação às mulheres com Índice de Massa Corpórea (IMC) superiores a 30 Kg/m² podemos afirmar que:

- A)** Até as 13 semanas gestacionais, é adequado ocorrer pequeno ganho de peso (0,2-1,2 Kg).
- B)** A utilização de fatores clínicos de risco para rastreio de gestantes que devem ser submetidas a testes diagnósticos para Diabetes Mellitus Gestacional é o ideal, pois apresenta elevada sensibilidade.
- C)** Por conta da obesidade, deverá ser evitada a prescrição de ácido fólico periconcepcional, tampouco usado no primeiro trimestre gestacional.
- D)** O limite de calorias diário deve ser de 1.800 a 2.100 KCal com fracionamento de 5 a 6 refeições diárias, preferencialmente sob orientação e seguimento por nutricionista.

Questão 92

PUC | SP | 2026

Gestante tabagista, com 40 anos de idade e gestação de 36 semanas, com 2 cesáreas

prévias, busca atendimento na maternidade com sangramento vaginal indolor de coloração vermelho-viva, imotivado, com início súbito há 15 dias, recorrente desde então, de gravidade progressiva. Tem algumas discretas contrações uterinas quando o sangue jorra em quantidades maiores nos episódios hemorrágicos. O médico que a admitiu procedeu o toque vaginal que desencadeou hemorragia abundante. Com relação a essa situação clínica, assinale a alternativa INCORRETA:

- A)** Considera-se choque moderado, ou Estágio II quando o Índice de choque se encontra entre 1,4 a 1,9, há sangramento contínuo, perda sanguínea entre 26 e 35% (1,5 a 2 L), PAS = 70 a 79 ou FC = 101 a 120 ou agitação/ sonolência ou perfusão comprometida (palidez, frieza e sudorese).
- B)** A hipotermia pode impactar negativamente na coagulação, uma vez que interfere na geração de trombina, na agregação plaquetária e na formação de trombos de fibrina, exacerbando a coagulopatia.
- C)** Está recomendada a infusão fixa de 2 L de cristaloides em bólus ao se diagnosticar sangramento, com a proporção de 3 L de fluido para cada litro de sangue perdido.
- D)** A suspeita é de que seja uma situação de distopia placentária (placenta prévia) e este diagnóstico deve ser confirmado pela ultrassonografia transvaginal.

Questão 93

PUC | SP | 2026

Gestante, 32 anos, secundigesta, último parto (que foi cesárea) há 3 anos, agora encontra-se na 22ª. semana gestacional, sem maiores intercorrências até que chegou o resultado de colpocitologia oncológica colhida no início do pré-natal com o resultado ASC-H. Foi submetida à colposcopia e biópsia de colo uterino na 18ª. semana e o resultado do anatomopatológico revelou LIEAG (NIC II). A pesquisa de HPV por biologia molecular (PCR) revelou presença de alguns tipos de HPV de alto e de baixo risco oncogênico. A indicação CORRETA é:

- A)** Procedimento excisional, ou seja, excisão da zona de transformação.
- B)** Procedimento excisional, ou seja, conização cervical uterina.
- C)** Reavaliação com 12 semanas após o parto, repetindo a colpocitologia e a colposcopia.
- D)** Uso de 5-fluorouracil ou imiquimode no colo uterino, pois ambos podem ser utilizados na gestação.

Questão 94

PUC | SP | 2026

Jovem de 15 anos, gestante de 10 semanas que apresenta imagem de nódulo sólido de 8,0 cm em anexo uterino à esquerda na ultrassonografia obstétrica inicial. Assinale a alternativa INCORRETA:

- A)** Os tumores ovarianos são as neoplasias malignas do trato genital mais comuns nas adolescentes.
- B)** Tumores epiteliais ovarianos borderline são neoplasias não invasivas que ocasionalmente têm disseminação intraperitoneal e têm características e comportamentos intermediários entre tumores ovarianos benignos e malignos.
- C)** A ressonância magnética com contraste de gadolínio é uma excelente ferramenta diagnóstica para avaliação das lesões anexiais na gravidez, pois permite o diagnóstico

diferencial com endometrioma, edema ovariano e mioma subseroso.

- D)** Os níveis séricos do CA 125 podem estar elevados durante o início da gestação e imediatamente após o parto, mas valores acima de 150 U/mL após a 15ª. semana de gestação devem ser interpretados como suspeitos de malignidade da lençã.

Questão 95

PUC | SP | 2026

São considerados benefícios não contraceptivos da anticoncepção hormonal combinada, EXCETO:

- A)** Melhora das queixas e diminuição do risco de afecções benignas como: dismenorreia, tensão pré-menstrual, cefaleia menstrual, miomatose uterina, endometriose, cistos ovarianos funcionais.
- B)** Redução nos riscos do desenvolvimento de vaginose bacteriana, vulvovaginites por fungos e tricomoníase por conta das modificações de pH vaginal.
- C)** Redução no risco de câncer de endométrio, câncer de ovário e câncer colorretal.
- D)** Menor risco de doenças benignas da mama, como cistos mamários.

Questão 96

PUC | SP | 2026

Na fase de excitação na resposta sexual feminina, os sinais parassimpáticos do plexo sacral ativam a liberação de óxido nítrico, polipeptídeo intestinal vasoativo e acetilcolina, promovendo vasodilatação e aumento do fluxo sanguíneo genital. São achados característicos desta fase:

- A)** Lubrificação vaginal decorrente da produção do muco cervical com filância extrema que é induzido pela ocitocina.
- B)** Tumescência e protusão do clitóris, pela dilatação das artérias cavernosas clitorianas.
- C)** Contrações rítmicas da musculatura perineal e extragenital, associadas ao alongamento e dilatação da vagina.
- D)** Ativação de reflexos medulares que geram contrações rítmicas da musculatura perineal e extragenital.

Questão 97

PUC | SP | 2026

Com relação aos aspectos éticos dos direitos reprodutivos, especificamente nas situações de reprodução assistida, qual alternativa está INCORRETA?

- A)** A gestação compartilhada em união homoafetiva feminina pode ser realizada, situação em que o embrião obtido da fecundação do oócito de uma mulher é transferido para o útero de sua parceira que não apresentava infertilidade.
- B)** Não existe vedação ao uso das técnicas de reprodução assistida para relacionamentos homoafetivos e pessoas solteiras, mas deve ser respeitado o direito à objeção de consciência por parte do médico.

- C)** O número total de embriões produzidos em laboratório deve ser comunicado ao casal para que decidam quantos embriões serão transferidos a fresco, de acordo com os limites referentes à idade da mulher; os excedentes viáveis podem ser criopreservados.
- D)** Os embriões criopreservados com mais de dez anos poderão ser descartados, se essa for a vontade expressa dos pacientes, ou doados para pesquisas.

Questão 98

PUC | SP | 2026

São medidas usadas na profilaxia da hemorragia pós-parto todas as alternativas abaixo, EXCETO:

- A)** profilaxia medicamentosa com uterolítico (nifedipina).
- B)** clampeamento oportuno do cordão umbilical (entre 1 e 3 minutos).
- C)** tração controlada do cordão umbilical (por profissional treinado).
- D)** vigilância pós-dequitação por meio de massagem uterina.

Questão 99

PUC | SP | 2026

Nas situações de traumas na gravidez, assinale a alternativa CORRETA:

- A)** A compressão pelo útero gravídico impede o retorno venoso normal ao coração quando a gestante assume a posição supina, determinando compressão da veia cava inferior. Posicionar a gestante em decúbito lateral esquerdo ou a descompressão manual do útero para a lateral esquerda é especialmente importante quando ocorre traumatismo raquimedular, comprometendo a coluna torácica e/ou lombar.
- B)** As modificações anatômicas e funcionais do tórax na gestação contraindica a drenagem com a inserção de drenos no tórax em seu local habitual, sendo necessário optar pela técnica do selo d'água nos ápices dos pulmões.
- C)** Nos casos dos acidentes automobilísticos, o incremento da pressão negativa que se impõe ao abdome e a falha de tração/tensão da placenta, a qual não acompanha o movimento uterino, provoca força de cisalhamento com clivagem da interface decídua-placentária e o subsequente descolamento da placenta de seu leito de inserção.
- D)** O diagnóstico do descolamento prematuro de placenta decorrente de trauma físico é ultrassonográfico, pois o clássico quadro clínico de sangramento súbito, de grande volume associado à dor abdominal aguda, de forte intensidade e não ritmada é situação pouco usual nas DPP traumáticas. Por outro lado, o USG obstétrico apresenta elevada sensibilidade para identificação do hematoma retroplacentário em sua fase inicial.

Questão 100

PUC | SP | 2026

Gestante de 12 semanas que apresentou sangramento importante e eliminou o material reproduzido na imagem abaixo: [Imagem de vesículas em 'cacho de uva'] Com relação a esse achado, assinale a alternativa CORRETA:

- A)** Trata-se de um abortamento completo, situação clínica que o exame de ultrassonografia poderá confirmar, se a cavidade uterina estiver vazia.
- B)** Corresponde à reação de Arias-Stella decorrente de uma gravidez ectópica íntegra, impõe-se o ultrassom transvaginal para localizar o saco ovular na tuba.
- C)** Sugere ser uma anomalia proliferativa que acomete as células que compõem o tecido trofoblástico placentário, constituintes da vilosidade coriônica, bem como o extravilositário.
- D)** Certamente a dosagem sérica quantitativa do fragmento beta da gonadotrofina coriônica humana (beta-hCG) já estará negativo, pois o material ovular foi eliminado.