

# SCM-RP

2026 | SP | 100 Questões



### Questão 1

SCM-RP | SP | 2026

Durante reunião de uma unidade básica de saúde (UBS), os profissionais da equipe interdisciplinar discutem a importância de assegurar que o cuidado seja adequado às necessidades de cada pessoa da população adscrita.

Essa preocupação corresponde ao seguinte princípio do Sistema Único de Saúde (SUS):

- A)** universalidade.
- B)** integralidade.
- C)** equidade.
- D)** regionalização.
- E)** descentralização.

---

### Questão 2

SCM-RP | SP | 2026

A Constituição Federal, tratando da Saúde, estabelece que

- A)** saúde é direito de todos e dever do Estado, garantido mediante políticas preventivas e assistenciais de alta qualidade técnica e humana.
- B)** o público-alvo principal do SUS são as parcelas da sociedade em situação de maior vulnerabilidade social.
- C)** a assistência à saúde é livre à iniciativa privada, mas sua participação no SUS só pode se dar de forma complementar.
- D)** compete ao SUS, além de outras atribuições, colaborar na proteção do meio ambiente, exceto os ambientes de trabalho de empresas privadas.
- E)** uma das diretrizes do SUS é o atendimento integral, com igual ênfase para as atividades preventivas e as assistenciais.

---

### Questão 3

SCM-RP | SP | 2026

Os recursos do Fundo Nacional de Saúde (FNS) destinados à cobertura das ações e dos serviços de saúde só podem ser transferidos ao município que, entre outros requisitos, possuir

- A)** um Conselho de Saúde, com composição paritária, garantindo representação equilibrada entre usuários, trabalhadores, gestores e prestadores.
- B)** a comprovação de que a totalidade desses recursos será gasta em Atenção Primária à Saúde.
- C)** um Fundo de Saúde gerido por consórcio intermunicipal.
- D)** relatório de gestão quadrimestral auditado pelo Tribunal de Contas do Estado.
- E)** um Plano Municipal de Saúde aprovado pela Câmara de vereadores.

---

### Questão 4

SCM-RP | SP | 2026

A equipe de Estratégia Saúde da Família (ESF) do bairro de um município de tamanho médio organiza o trabalho em microáreas, sendo cada agente comunitário de saúde responsável por visitar as famílias de determinada área. Os agentes conhecem as famílias, seus problemas de saúde e sociais e, por isso, a equipe consegue intervir de forma mais específica e contínua. Essa forma de organização do trabalho, que busca a responsabilidade por um território e por uma população específica, é um dos princípios da ESF e do modelo de atenção, conhecido como a

- A)** longitudinalidade do cuidado.
- B)** territorialização e a adscrição de clientela.
- C)** integração horizontal e vertical.
- D)** descentralização.
- E)** hierarquização.

---

### Questão 5

SCM-RP | SP | 2026

O modelo hegemônico de atenção à saúde no Brasil, antes da reforma sanitária, era marcado por forte ênfase curativa e assistência individual hospitalar, com prioridade ao tratamento de doenças já estabelecidas.

Quando um município decide reorganizar sua rede de atenção básica para concentrar-se em promoção, prevenção e vigilância, essa mudança reflete a transição entre o modelo histórico de atenção à saúde

- A)** médico-assistencial para o modelo sanitário campanhista.
- B)** assistencialista-previdenciário para o modelo da atenção primária.
- C)** previdenciário para o modelo biomédico hospitalocêntrico.
- D)** de atenção integral para o modelo hospitalar curativo.
- E)** liberal privatista para o modelo de cobertura universal da saúde.

---

### Questão 6

SCM-RP | SP | 2026

Um estudo epidemiológico investiga a associação entre uma nova exposição ambiental e o desenvolvimento de uma doença rara. Após seguir um grupo de mil indivíduos expostos e mil não expostos por cinco anos, os pesquisadores encontram cinquenta casos da doença no grupo exposto e dez casos no grupo não exposto.

Com relação a esse estudo, é correto afirmar que

- A)** representa um modelo tipo caso-controle.
- B)** é um típico estudo do modelo ecológico.
- C)** o risco relativo para essa associação é igual a 5,0.
- D)** o risco atribuível é igual a 40,0.
- E)** não permite chegar a nenhuma conclusão, devido ao número limitado de indivíduos estudados.

---

### Questão 7

SCM-RP | SP | 2026

Um novo teste diagnóstico para tuberculose pulmonar é desenvolvido. Para avaliar seu desempenho, ele é aplicado em duzentos pacientes com tuberculose confirmada (padrão-ouro) e em duzentos indivíduos saudáveis. O teste resultou positivo em 180 dos pacientes com tuberculose e em vinte dos indivíduos saudáveis.

Qual é a de sensibilidade desse novo teste?

- A) 10%
- B) 50%
- C) 80%
- D) 90%
- E) 95%

---

### Questão 8

SCM-RP | SP | 2026

Em um estudo epidemiológico, o intervalo de confiança de 95% para o risco relativo foi de 0,8 a 1,2.

Esse resultado indica que

- A) há associação estatisticamente significativa.
- B) o valor nulo está dentro do intervalo; logo, não há significância estatística.
- C) a probabilidade de erro tipo II é de 5%.
- D) a hipótese nula está comprovadamente correta.
- E) a amostra não permite qualquer interpretação.

---

### Questão 9

SCM-RP | SP | 2026

Um programa de prevenção de quedas em pessoas idosas é implementado em uma UBS. Esse programa inclui exercícios de fortalecimento muscular, avaliação do ambiente domiciliar para remoção de riscos (tapetes, fios soltos) e orientação nutricional.

Essas ações caracterizam-se como medidas de prevenção

- A) primária.
- B) secundária, apenas.
- C) terciária, apenas.
- D) quaternária.
- E) secundária e terciária.

---

### Questão 10

SCM-RP | SP | 2026

Um médico atua em uma UBS e, em sua área de cobertura, identifica a ocorrência de casos de sífilis congênita. Para entender a situação, ele notifica os casos no sistema de informação, investiga a situação das gestantes e dos parceiros e orienta as medidas de prevenção e controle.

No campo conceitual da vigilância em saúde, essa atuação caracteriza ações de vigilância

- A) sanitária.
- B) ambiental.
- C) das infecções sexualmente transmissíveis (IST).
- D) epidemiológica.
- E) sexual e reprodutiva.

---

### Questão 11

SCM-RP | SP | 2026

Uma prefeitura decide enfrentar o aumento da obesidade infantil no município. Para isso, promove parceria entre as Secretarias de Educação, Esporte, Saúde e Assistência Social. As ações incluem inserção de alimentação saudável no cardápio escolar, ampliação de espaços públicos para prática de atividade física, capacitação de professores sobre hábitos saudáveis e campanhas midiáticas contra o consumo excessivo de ultraprocessados.

Considerando o enfoque da promoção da saúde, essa experiência caracteriza-se principalmente como exemplo de

- A) atuação da atenção primária com ênfase na vigilância em saúde.
- B) intervenção multiprofissional dentro do setor saúde.
- C) estratégia intersetorial para enfrentamento de determinantes sociais.
- D) política pública setorial voltada ao controle de agravos específicos.
- E) prevenção secundária por meio de ações educativas escolares.

---

### Questão 12

SCM-RP | SP | 2026

Um trabalhador de 35 anos, previamente hígido, procura uma unidade de pronto atendimento após sofrer torção do tornozelo esquerdo durante o trajeto entre a sua residência e o local de trabalho. Relata dor para caminhar. O exame físico mostra edema, hematoma e limitação de movimento, sem sinais de comprometimento vascular ou neurológico.

Além do atendimento clínico imediato, a conduta do médico em relação à vigilância em saúde deve ser

- A) registrar o acidente como acidente de trajeto e notificar o caso ao Sinan, por se tratar de agravo de notificação compulsória relacionado ao trabalho.
- B) orientar repouso, prescrever analgésicos e não realizar notificação, pois apenas acidentes graves, fatais ou com mutilações devem ser comunicados.
- C) comunicar o caso exclusivamente ao empregador, sem necessidade de registro em sistemas de informação do SUS.
- D) preencher a Comunicação de Acidente de Trabalho (CAT) apenas se solicitado pelo paciente, sem realizar qualquer notificação ao Sinan.
- E) encaminhar o paciente ao INSS para avaliação previdenciária, considerando não haver qualquer medida de vigilância epidemiológica aplicável.

---

### Questão 13

SCM-RP | SP | 2026

Em um hospital, a equipe de enfermagem e a recepção debatem o melhor critério para organizar a fila de atendimento ambulatorial.

Para seguir as diretrizes da Política Nacional de Humanização (PNH), a prioridade de atendimento deve ser baseada principalmente

- A)** na ordem de chegada dos usuários, garantindo uma regra impessoal e igualitária para todos.
- B)** no critério de gravidade clínica e vulnerabilidade social, com avaliação realizada pela equipe de enfermagem.
- C)** na preferência por pessoas idosas e gestantes, conforme estabelecido pelo Estatuto da Pessoa Idosa e por normas prévias.
- D)** na agenda de consultas marcadas, atendendo primeiro os que têm horário agendado para aquele período.
- E)** no atendimento imediato de usuários que demonstrem maior impaciência ou queixem-se publicamente.

---

### Questão 14

SCM-RP | SP | 2026

Um paciente residente em um município de pequeno porte foi diagnosticado com uma condição que exige cirurgia cardíaca eletiva de média complexidade, procedimento não disponível em sua cidade.

No contexto da organização das Redes de Atenção à Saúde (RAS) do SUS, o acesso desse usuário ao serviço necessário ocorre por meio do seguinte mecanismo:

- A)** o acesso é garantido por ordem de chegada aos serviços de média complexidade, sendo necessário o paciente deslocar-se para o município-sede da região e aguardar na fila presencial.
- B)** o paciente deve procurar diretamente um hospital de referência em outra cidade que realize o procedimento e solicitar o agendamento.
- C)** o médico da atenção primária emite um documento de encaminhamento, e o próprio paciente assume a gestão do processo de cuidado, entrando em contato com outros serviços.
- D)** a secretaria municipal de saúde emite um voucher para que o paciente possa ser atendido pela rede privada, uma vez que o serviço não está disponível publicamente no município.
- E)** a Central de Regulação Municipal, integrada à regulação regional/estadual, é responsável por autorizar e agendar o procedimento no serviço de referência adequado dentro da RAS.

---

### Questão 15

SCM-RP | SP | 2026

Um paciente residente em área com recomendação de vacinação contra febre amarela procura a unidade de saúde para esclarecimento.

De acordo com o Calendário Nacional de Vacinação do Ministério da Saúde, assinale a alternativa correta.

- A)** São recomendadas duas doses da vacina em adultos com mais de 60 anos, com reforço a cada dez anos.
- B)** Crianças devem iniciar a vacinação aos 6 meses de idade, com reforço obrigatório aos 2 anos.
- C)** A vacina contra febre amarela deve ser aplicada em todos os indivíduos, inclusive em gestantes no primeiro trimestre.
- D)** Adultos previamente vacinados com uma dose não necessitam de reforço de rotina, sendo considerada proteção duradoura.
- E)** Indivíduos com mais de 70 anos, mesmo sem histórico vacinal, não devem receber a vacina em nenhuma circunstância.

---

### Questão 16

SCM-RP | SP | 2026

Um médico é chamado para atestar o óbito de um paciente de 70 anos internado por pneumonia, que evoluiu com insuficiência respiratória e choque séptico. O paciente tinha como doença de base uma neoplasia pulmonar avançada.

No preenchimento da Declaração de Óbito, a causa básica a ser registrada deve ser

- A)** insuficiência respiratória, por ser o evento final que levou à morte.
- B)** choque séptico, como complicação imediata que culminou no óbito.
- C)** pneumonia, considerada a causa intermediária do processo.
- D)** neoplasia pulmonar, por ter iniciado a cadeia de eventos que levou à morte.
- E)** idade avançada, por constituir fator determinante para maior vulnerabilidade.

---

### Questão 17

SCM-RP | SP | 2026

Durante atendimento em pronto-socorro, um paciente adulto, lúcido e orientado, com diagnóstico de insuficiência renal crônica terminal, recusa-se a iniciar diálise, mesmo após esclarecimento da equipe sobre os riscos de evolução para óbito. A família, bastante preocupada, insiste que o médico inicie o tratamento contra a vontade do paciente.

Diante desse cenário, a conduta eticamente mais adequada do médico é

- A)** atender ao pedido da família, pois o princípio da beneficência deve prevalecer sobre a autonomia do paciente.
- B)** realizar a diálise mesmo sem consentimento, já que o paciente corre risco iminente de morte.
- C)** registrar apenas a decisão da família, desconsiderando a manifestação expressa do paciente.
- D)** encaminhar o caso ao Ministério Público para que autorize a realização do procedimento contra a vontade do paciente.
- E)** respeitar a decisão do paciente, assegurando sua autonomia, após garantir que ele compreendeu os riscos e as alternativas.

---

### Questão 18

SCM-RP | SP | 2026

Uma médica atende em ambulatório um adolescente de 16 anos que relata fazer uso de álcool e maconha de forma ocasional. O jovem pede que a informação não seja compartilhada com os pais, pois teme punições em casa.

Diante dessa situação, a conduta eticamente mais adequada da profissional é

- A)** respeitar o sigilo do paciente, explicando os limites dessa confidencialidade e orientando sobre riscos e cuidados.
- B)** comunicar imediatamente os pais, pois toda informação de menores deve ser compartilhada com responsáveis legais.
- C)** registrar a queixa apenas de forma genérica no prontuário, omitindo os dados relevantes para evitar conflito.
- D)** encaminhar o caso diretamente à polícia, já que o uso de drogas ilícitas exige notificação obrigatória.
- E)** não registrar no prontuário as informações referentes ao uso de substâncias, evitando possíveis implicações legais.

---

### Questão 19

SCM-RP | SP | 2026

Um homem de 45 anos, com diagnóstico de esquizofrenia, procura um Centro de Atenção Psicossocial (CAPS) em estado de surto psicótico, acompanhado de sua família, que se encontra em desespero e solicita a internação imediata em um hospital psiquiátrico. A equipe do CAPS realiza o acolhimento e a escuta inicial.

Diante do quadro, a conduta ética e tecnicamente mais adequada da equipe, de acordo com os princípios da Reforma Psiquiátrica e da Rede de Atenção Psicossocial (RAPS), é

- A)** encaminhar o paciente para internação em um hospital psiquiátrico de referência, pois o quadro de surto demanda isolamento e cuidado em ambiente hospitalar especializado.
- B)** prescrever medicação de forma paliativa e pedir para o paciente e a família retornarem ao CAPS na semana seguinte, quando a crise estiver controlada.
- C)** registrar o caso no prontuário e solicitar uma avaliação psiquiátrica externa para que a decisão sobre a internação seja tomada por profissional especializado, aguardando o parecer para definir a conduta.
- D)** orientar o paciente e a família a procurar um hospital geral de urgência, pois o CAPS não é um serviço de emergência.
- E)** acolher o paciente e a família, manejar a crise no serviço e iniciar um Projeto Terapêutico Singular (PTS) com acompanhamento intensivo e oferta de leito de acolhimento noturno, se disponível, para evitar a internação.

---

### Questão 20

SCM-RP | SP | 2026

Em um município, dados do Sistema de Informação sobre Mortalidade (SIM) revelaram que a taxa de mortalidade por doenças cardiovasculares é significativamente maior em homens adultos de baixa escolaridade, residentes em regiões periféricas.

Considerando os determinantes sociais da saúde, a interpretação mais adequada para essa situação é que

- A)** o risco é explicado principalmente por predisposição genética da população estudada.

- B)** a escolaridade baixa é apenas um dado demográfico, sem relação direta com desfechos em saúde.
- C)** a mortalidade maior deve ser interpretada como acaso estatístico, não havendo base para intervenção.
- D)** as diferenças refletem falhas no sistema de registro do SIM, não devendo ser atribuídas a desigualdades sociais.
- E)** as condições sociais, como escolaridade e local de residência, influenciam o risco de adoecimento e morte.

---

### Questão 21

SCM-RP | SP | 2026

Paciente do sexo feminino, 32 anos, professora, refere tristeza persistente há 2 meses, insônia terminal, perda de interesse por atividades, fadiga e sentimentos de inutilidade dentro e fora do ambiente de trabalho. Não apresenta sintomas psicóticos associados. Nega uso de drogas ilícitas, estimulantes ou outros vícios. Sem outras comorbidades e sem história familiar de doença psiquiátrica.

O diagnóstico associado ao quadro clínico é

- A)** transtorno depressivo maior.
- B)** distímia.
- C)** transtorno de adaptação com humor deprimido.
- D)** transtorno bipolar tipo II.
- E)** esquizofrenia.

---

### Questão 22

SCM-RP | SP | 2026

Das situações a seguir, é compatível com insuficiência renal aguda (IRA) de causa pré-renal é a

- A)** fração de excreção de sódio (FeNa) > 2%.
- B)** osmolalidade urinária < 300 mOsm/kg.
- C)** densidade urinária baixa e sedimento com cilindros granulosos.
- D)** hipovolemia com FeNa < 1% e osmolalidade urinária > 500 mOsm/kg.
- E)** proteinúria e hematúria persistentes em urina de 24h.

---

### Questão 23

SCM-RP | SP | 2026

Paciente 25 anos, sexo feminino, com história de asma desde a infância, em uso de broncodilatador com beta de longa duração e corticoide inalatório em associação. Procura o pronto-socorro com dispneia intensa, uso de musculatura acessória, fala entrecortada e SpO<sub>2</sub> 85% em ar ambiente. Ao exame físico apresentava pressão arterial 124 x 80 mmHg, frequência cardíaca 118 bpm, murmúrio vesicular presente com sibilos difusos na ausculta pulmonar.

Assinale a alternativa que indica a conduta inicial correta.

- A) Administrar broncodilatador inalatório de curta ação associado a corticoide sistêmico.
- B) Iniciar antibiótico de amplo espectro imediatamente.
- C) Administrar apenas oxigênio suplementar e observar resposta clínica.
- D) Realizar intubação orotraqueal de imediato em todos os casos de crise asmática.
- E) Indicar betabloqueador para controle da taquicardia.

---

### Questão 24

SCM-RP | SP | 2026

Paciente de 48 anos, portador de obesidade grau 3, sedentário e queixa de lombalgia crônica, em tratamento atual para hipertensão arterial em uso de losartana 50 mg, 2 x dia, e anlodipina 10 mg/dia. Durante a consulta ambulatorial, refere poliúria, polidipsia e perda de peso nos últimos meses. Exames complementares: glicemia de jejum = 288 mg/dL, HbA1c = 10,2%, HOMA IR = 4,9, LDL colesterol = 182 mg/dL, triglicerídeos = 175 mg/dL, creatinina = 1,2 mg/dL. Ausência de microalbuminúria e cetonúria em amostra isolada.

Qual a conduta ambulatorial inicial preconizada nas diretrizes brasileiras para a disglucemia?

- A) Prescrever apenas metformina e reavaliar em 3 meses.
- B) Utilizar sulfonilureia isolada como primeira linha.
- C) Orientar apenas dieta e exercício, sem fármacos, por 6 meses.
- D) Aguardar complicações para introduzir insulina.
- E) Iniciar insulina basal associada a mudanças no estilo de vida.

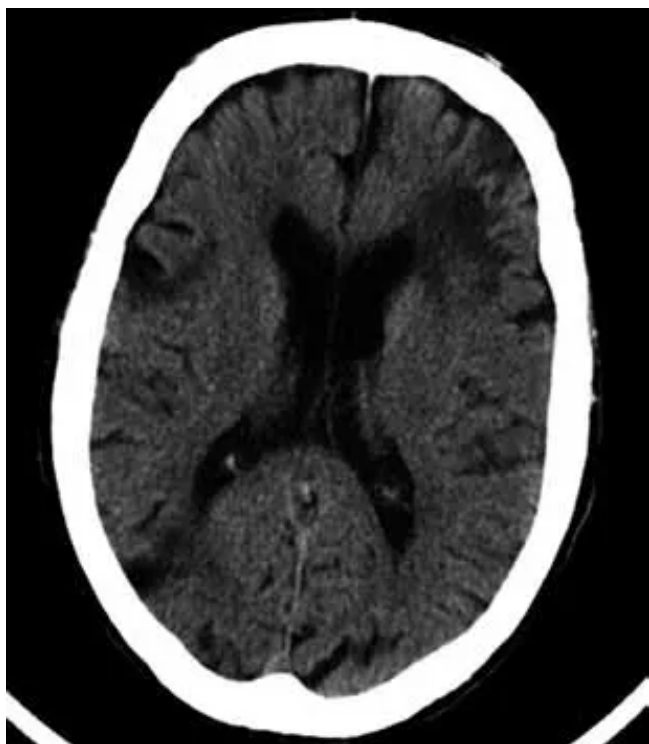
---

### Questão 25

SCM-RP | SP | 2026

Caso clínico: Paciente, sexo feminino, 73 anos, previamente independente, apresenta início súbito de afasia e hemiparesia direita há 120 minutos. Antecedentes prévios: hipertensão arterial, dislipidemia mista, hiperuricemia e arritmia cardíaca. Medicação em uso: anlodipino 10 mg/dia, atenolol 25 mg/dia, atorvastatina 20 mg, alopurinol 100 mg/dia. Ao exame físico: PA 168×96 mmHg, FC 80 bpm, ritmo cardíaco irregular. Déficit motor 2/5 em dimídio direito, afasia motora. NIHSS = 18. Exames complementares: Glicemia capilar: 118 mg/dL. Tomografia de crânio: sem hemorragia; angiogramografia: oclusão de M1 esquerda.

A abordagem terapêutica desse caso é



- A) administrar aspirina 300 mg e observar evolução por 24h.
- B) iniciar heparina plena endovenosa.
- C) repetir tomografia em 6h antes de decidir.
- D) realizar trombólise endovenosa com alteplase imediatamente.
- E) iniciar trombólise endovenosa com alteplase e encaminhar para trombectomia mecânica.

### Questão 26

SCM-RP | SP | 2026

Paciente, sexo feminino, 73 anos, previamente independente, apresenta início súbito de afasia e hemiparesia direita há 120 minutos. Antecedentes prévios: hipertensão arterial, dislipidemia mista, hiperuricemia e arritmia cardíaca. Medicações em uso: anlodipino 10 mg/dia, atenolol 25 mg/dia, atorvastatina 20 mg, alopurinol 100 mg/dia.

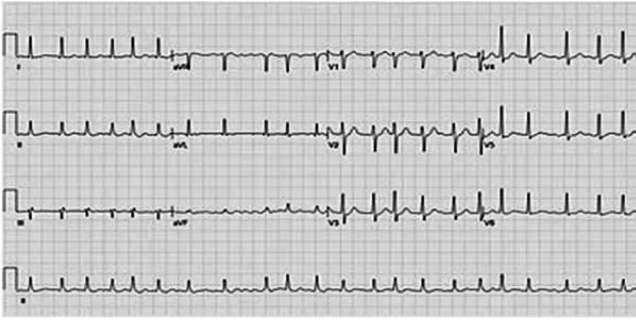
Ao exame físico: PA 168×96 mmHg, FC 80 bpm, ritmo cardíaco irregular. Déficit motor 2/5 em dimídio direito, afasia motora. NIHSS = 18.

Exames complementares:

Glicemia capilar: 118 mg/dL.

Tomografia de crânio: sem hemorragia; angiotomografia: oclusão de M1 esquerda.

Considerando o antecedente de arritmia da paciente, visualizado no eletrocardiograma da paciente a seguir, qual é a melhor estratégia de profilaxia secundária após a fase aguda?



- A) Manter apenas aspirina em dose baixa.
- B) Iniciar anticoagulação oral direta após exclusão de hemorragia.
- C) Indicar dupla antiagregação plaquetária indefinida.
- D) Utilizar apenas clopidogrel em monoterapia.
- E) Manter apenas heparina subcutânea de baixo peso molecular por tempo indeterminado.

### Questão 27

SCM-RP | SP | 2026

27. Em relação à infecção pelo vírus da hepatite B (HBV), assinale a alternativa correta.

- A) O HBsAg negativo e anti-HBc total positivo confirmam imunidade vacinal.
- B) O anti-HBs positivo e anti-HBc total negativo confirmam imunidade vacinal.
- C) O HBeAg positivo indica sempre infecção resolvida.
- D) O anti-HBs positivo e HBsAg positivo indicam janela imunológica.
- E) A presença isolada de anti-HBc IgM indica imunidade duradoura pós-vacinal.

### Questão 28

SCM-RP | SP | 2026

28. Paciente de 46 anos, com história de irregularidade menstrual há 1 ano, refere sangramento uterino intenso há 15 dias, retorna a Unidade Básica de Saúde por queixa de fadiga e tontura há 1 semana após a realização de exames laboratoriais. Ao exame físico: PA 102 x 64 mmHg, FC 110 bpm. Conjuntivas hipocoradas (++/4). Hidratada, afebril, eupneica. Ritmo cardíaco regular. Ausculta pulmonar sem alterações. Abdome com útero aumentado ao exame bimanual.

Exames complementares:

Hemoglobina = 8,4 g/dL.

Beta-hCG negativo.

USG transvaginal: miomas intramurais múltiplos.

Diante do diagnóstico, qual a melhor abordagem terapêutica inicial para essa paciente?

- A) Indicar histerectomia total de imediato.
- B) Prescrever antibiótico profilático.
- C) Tratar com ácido tranexâmico ou anticoncepcionais hormonais, avaliar reposição de ferro e estabilizar paciente.
- D) Reorientar a paciente, pois o quadro é esperado na pré-menopausa.
- E) Indicar reposição hormonal com estrogênio em gel transdérmico isolado.

### Questão 29

SCM-RP | SP | 2026

29. Na Doença de Addison, as características clínicas encontradas incluem:

- A) hiponatremia, hipercalemia, hipotensão arterial e hiperpigmentação cutânea.
- B) hipernatremia, alcalose metabólica e hipertensão arterial.
- C) ganho ponderal, obesidade centrípeta e estrias violáceas.
- D) hiperglicemia persistente, pele fina e fraqueza muscular proximal.
- E) excesso de cortisol sérico, com supressão de ACTH e perda ponderal.

### Questão 30

SCM-RP | SP | 2026

Paciente do sexo masculino, 72 anos, previamente hipertenso, chega à emergência com tosse produtiva, febre alta e dispneia há 3 dias. Ao exame físico: PA 86 x 54 mmHg, FC 112 bpm, FR 34 irpm, SatO<sub>2</sub> 86% em ar ambiente, Glasgow 13. Ausculta pulmonar: Estertores crepitantes difusos em terço médio basal à direita.

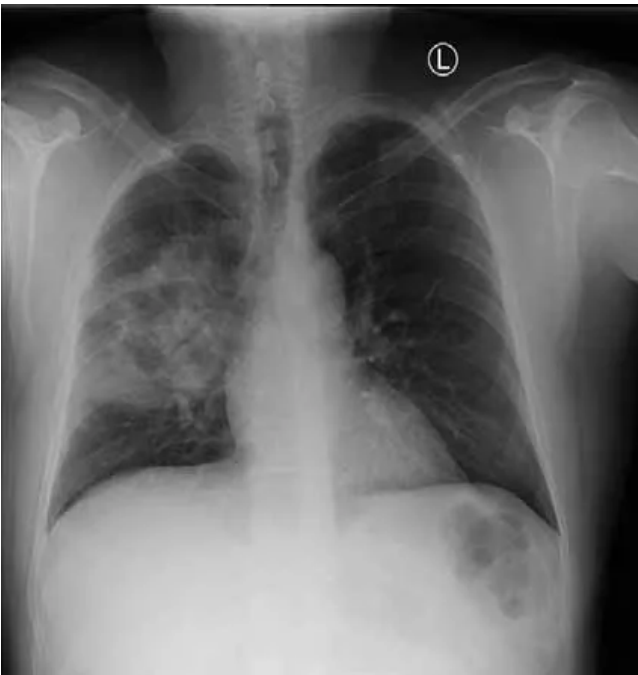Exames complementares:

Ureia sérica = 56 mg/dL.

Hemograma: leucócitos 18.000/mm<sup>3</sup>, Hb 12,5 g/dL.

Rx de tórax a seguir:

Pelo score CURB-65, qual a conduta preconizada?



- A) Internação em enfermaria com antibiótico VO.
- B) Internação em enfermaria com antibiótico EV.
- C) Alta com antibiótico oral e reavaliação ambulatorial.
- D) Internação em UTI com suporte intensivo.
- E) Observação em pronto-socorro por 24h.

### Questão 31

SCM-RP | SP | 2026

Paciente do sexo masculino, 72 anos, previamente hipertenso, chega à emergência com tosse produtiva, febre alta e dispneia há 3 dias. Ao exame físico: PA 86 x 54 mmHg, FC 112 bpm, FR 34 irpm, SatO<sub>2</sub> 86% em ar ambiente, Glasgow 13. Ausculta pulmonar: Estertores crepitantes difusos em terço médio basal à direita.

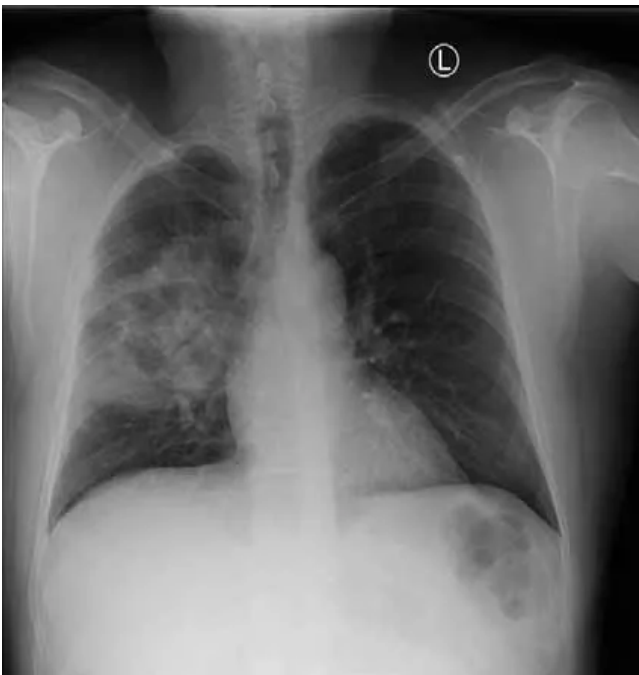Exames complementares:

Ureia sérica = 56 mg/dL.

Hemograma: leucócitos 18.000/mm<sup>3</sup>, Hb 12,5 g/dL.

Rx de tórax a seguir:

O esquema antibiótico inicial preconizado é



- A) amoxicilina VO isolada.
- B) ceftriaxona EV associada à azitromicina EV.
- C) ciprofloxacino VO em monoterapia.
- D) penicilina cristalina EV isolada.
- E) vancomicina EV isolada como primeira escolha.

### Questão 32

SCM-RP | SP | 2026

32. Em relação à vacinação contra herpes zoster em adultos com vacina recombinante, assinale a alternativa correta.

- A) É indicada rotineiramente a partir dos 20 anos de idade.
- B) É contraindicada em imunossuprimidos.
- C) É recomendada para adultos  $\geq 50$  anos, mesmo que já tenham apresentado zoster anteriormente.
- D) Deve ser aplicada anualmente, como a vacina contra influenza.
- E) Substitui a vacinação contra varicela em adultos suscetíveis.

### Questão 33

SCM-RP | SP | 2026

33. Paciente, sexo masculino, 8 anos é levado ao pronto-socorro com febre há 5 dias, faringite intensa e linfonodos cervicais aumentados. Apresenta ainda fadiga, hepatoesplenomegalia discreta ao exame físico. Exames laboratoriais: Hemograma: leucocitose discreta, linfócitos atípicos presentes.

O diagnóstico associado ao quadro clínico é

- A) mononucleose infecciosa.
- B) amigdalite estreptocócica.
- C) citomegalovirose congênita.
- D) escarlatina.
- E) leucemia linfocítica aguda.

---

### Questão 34

SCM-RP | SP | 2026

34. Em relação ao atendimento inicial do paciente politraumatizado (suporte avançado de vida no trauma - ATLS), assinale a alternativa correta.

- A) O exame radiográfico deve ser realizado antes da estabilização das vias aéreas.
- B) A avaliação primária segue a sequência A-B-C-D-E (vias aéreas, respiração, circulação, incapacidade neurológica, exposição).
- C) A reposição volêmica inicial deve ser sempre com solução glicosada.
- D) O exame neurológico detalhado deve preceder à estabilização hemodinâmica.
- E) A exposição do paciente deve ser evitada no atendimento inicial para prevenir hipotermia.

---

### Questão 35

SCM-RP | SP | 2026

35. Segundo as novas diretrizes brasileiras de hipertensão arterial da sociedade brasileira de cardiologia, para o diagnóstico de hipertensão arterial em adultos, assinale a alternativa correta.

- A) O diagnóstico pode ser confirmado em apenas uma aferição de pressão arterial elevada em consultório.
- B) O uso da MAPA ou MRPA auxilia na confirmação diagnóstica de outros fenótipos de hipertensão.
- C) A presença de lesão de órgão-alvo é obrigatória para diagnóstico.
- D) O diagnóstico só deve ser feito após exames laboratoriais complementares.
- E) A pressão de consultório é sempre suficiente para diagnóstico definitivo.

---

### Questão 36

SCM-RP | SP | 2026

36. Paciente, sexo feminino, 36 anos, apresenta cefaleia unilateral pulsátil há 2 anos, acompanhada de náuseas, fotofobia e fonofobia, com crises que duram 12–24h, pioram com atividade física e melhoram com repouso em ambiente escuro. Qual o diagnóstico?

- A) Migrânea sem aura.
- B) Cefaleia em salvas.
- C) Cefaleia tensional.
- D) Arterite de células gigantes.
- E) Cefaleia secundária à hipertensão intracraniana aguda.

### Questão 37

SCM-RP | SP | 2026

37. Paciente procura emergência após mordida de cachorro desconhecido em rua pública. Apresenta lesão superficial em mão direita, sangramento discreto. Esquema vacinal antirrábico prévio é desconhecido. Assinale a alternativa que indica a conduta profilática correta.

- A) Iniciar somente vacina antitetânica, sem considerar raiva.
- B) Apenas prescrever antibiótico oral profilático.
- C) Observar evolução do ferimento por 10 dias, sem profilaxia.
- D) Lavar ferida com água e sabão, iniciar esquema vacinal antirrábico completo e avaliar indicação de imunoglobulina hiperimune.
- E) Indicar imunoglobulina antirrábica isolada, sem vacinação.

### Questão 38

SCM-RP | SP | 2026

Paciente, 41 anos, vítima de politrauma com traumatismo crânioencefálico grave há 48h. Encontra-se em UTI, em ventilação mecânica. Nas últimas 24h: suspensão de sedação e analgesia com tempo >5 meias-vidas, sem disfunção hepatorenal limitante do “washout”. Temperatura central 36,2 °C, PAS 110 mmHg (noradrenalina baixa), Na<sup>+</sup> 142, K<sup>+</sup> 4,3, glicemia 128 mg/dL, pH 7,38, PaO<sub>2</sub>/FiO<sub>2</sub> 280. Tomografia de crânio: edema difuso com hérnia subfalcina; sem hematoma expansivo. Exame neurológico atual: coma arresponsivo (GCS 3T), pupilas midriáticas sem fotorreação, ausência de reflexos corneanos, oculocefálico/oculovestibular, tosse e náusea; sem movimentos a dor.

Para concluir o diagnóstico de morte encefálica no Brasil, assinale a alternativa que descreve corretamente o conjunto de requisitos e passos obrigatórios.

- A) Um único exame clínico por qualquer médico + teste de apneia com PaCO<sub>2</sub> ≥50 mmHg; exame complementar é dispensável em adultos.
- B) Dois exames clínicos por médicos diferentes documentando ausência de consciência; a presença de algum reflexo troncoencefálico não impede o diagnóstico; exame complementar é opcional se o teste de apneia for concluído.
- C) Dois exames clínicos independentes por médicos habilitados (não vinculados à equipe transplantadora), comprovando coma arresponsivo e ausência de todos os reflexos de tronco, + teste de apneia com PaCO<sub>2</sub> ≥55 mmHg (ou aumento ≥10 mmHg sobre o basal) sem esforço respiratório, após exclusão de confundidores e realização de pelo

menos um exame complementar que demonstre ausência de atividade/perfusão cerebral.

- D)** Aguardar 24 h e repetir um único exame clínico; se a TC mostrar hérnia, o teste de apneia é desnecessário e o diagnóstico pode ser firmado.
- E)** Um exame clínico + teste farmacológico com atropina; se não houver resposta cronotrópica, confirma-se morte encefálica, independentemente de exames complementares.

### Questão 39

SCM-RP | SP | 2026

Paciente, 41 anos, vítima de politrauma com traumatismo crânioencefálico grave há 48h. Encontra-se em UTI, em ventilação mecânica. Nas últimas 24h: suspensão de sedação e analgesia com tempo >5 meias-vidas, sem disfunção hepatorenal limitante do “washout”. Temperatura central 36,2 °C, PAS 110 mmHg (noradrenalina baixa), Na<sup>+</sup> 142, K<sup>+</sup> 4,3, glicemia 128 mg/dL, pH 7,38, PaO<sub>2</sub>/FiO<sub>2</sub> 280. Tomografia de crânio: edema difuso com hérnia subfalcina; sem hematoma expansivo. Exame neurológico atual: coma arresponsivo (GCS 3T), pupilas midriáticas sem fotorreação, ausência de reflexos corneanos, oculocefálico/oculovestibular, tosse e náusea; sem movimentos a dor.

Após confirmar a morte encefálica desse paciente, assinale a alternativa correta em relação à notificação, manutenção do potencial doador e aos critérios de alocação/fila no Brasil.

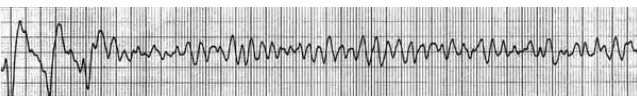
- A)** Rim é alocado exclusivamente por ordem cronológica nacional e compatibilidade ABO; não há prioridades específicas.
- B)** Fígado é alocado por Child-Pugh; pacientes com hepatocarcinoma perdem prioridade para evitar “injustiça”.
- C)** Coração segue “first-come, first-served” dentro do estado; gravidade clínica não altera a posição.
- D)** A notificação é compulsória; o doador deve ser mantido em condições ideais; e a alocação segue regras específicas do SNT: rim por compatibilidade/tempo com prioridades, fígado por MELD-Na (com exceções), coração e pulmão por critérios de urgência/prioridade clínica.
- E)** Pulmão é alocado apenas por tempo de espera; não se utiliza critério de gravidade.

### Questão 40

SCM-RP | SP | 2026

Durante atendimento de parada cardiorrespiratória em adulto, o ritmo identificado está na imagem a seguir:

Qual a conduta imediata correta?



- A)** Iniciar massagem cardíaca e administrar atropina.
- B)** Realizar desfibrilação elétrica imediata.
- C)** Administrar lidocaína antes de iniciar compressões torácicas.

- D)** Administrar adrenalina e observar por 2 minutos antes de desfibrilar.
- E)** Iniciar ventilação com “ambu” e aguardar retorno espontâneo da circulação.

---

### Questão 41

SCM-RP | SP | 2026

Gestante com 23 anos, III gesta, II para, com idade gestacional de 33 semanas de gravidez, procura o pronto atendimento da maternidade com queixa de perda de água, há 4 horas, quando estava dormindo, tendo molhado toda sua cama. Ao exame clínico realizado, a PA era de 110 x 70 mmHg, demais parâmetros clínicos normais. A altura uterina era de 31 cm, o feto estava em situação longitudinal, em apresentação pélvica, a FCF estava em 156 bpm e a dinâmica uterina estava ausente. Ao exame genital, observava-se que a vulva estava molhada e escorria líquido claro pela rima vulvar. Frente ao caso apresentado, é correto afirmar:

- A)** trata-se de um caso de rotura prematura de membranas ovulares, pois a gestante está com apenas 33 semanas de gravidez.
- B)** embora a gestante seja múltipara, é de boa norma indicar cesárea, pois se trata de apresentação pélvica com feto prematuro.
- C)** estando a gestante com dinâmica ausente, é importante proceder ao exame de toque para saber a dilatação e poder se tomar uma conduta.
- D)** trata-se de uma rotura prematura de membranas ovulares pré-termo e a melhor conduta é expectante armada, desde que os parâmetros de infecção clínica e laboratorial sejam afastados.
- E)** sendo um caso de bolsa rota e sendo a gestante múltipara, a indução do trabalho de parto estaria indicada com razoável chance de sucesso.

---

### Questão 42

SCM-RP | SP | 2026

Uma gestante inicia sua assistência pré-natal referindo que o primeiro dia de sua última menstruação foi 26/06/2025. Tendo essa informação, assinale a alternativa correta.

- A)** A data provável do parto, aplicando-se a regra de Naegele, será 03/03/2026.
- B)** Na consulta de 10/08/2025, a médica disse que estava com 6 semanas e 3 dias, portanto estava com atraso menstrual de 6 semanas e 3 dias.
- C)** No dia 10/08/2025, tinha ultrassonografia transvaginal agendada e a médica disse que já seria possível visualizar os batimentos cardíacos fetais.
- D)** A data provável do parto, calculada pela regra de Naegele, corresponde a 40 semanas a partir da concepção, podendo ser ultrapassada em 1 ou 2 semanas, conforme normas de cada serviço e a ausência de complicações.
- E)** A realização de uma ultrassonografia transvaginal antes de 8 semanas não traz informações importantes, devendo-se aguardar para realizá-la.

---

### Questão 43

SCM-RP | SP | 2026

43. No progresso das consultas da assistência pré-natal, os conhecimentos da fisiologia e das adaptações do organismo da mulher à gestação são importantes e servem para identificar desvios na evolução normal da gravidez. Nesse contexto, é correto afirmar:

- A)** a altura uterina, pela medida a partir da sínfise púbica até o fundo do útero, cresce em média 4 cm por mês.
- B)** a frequência cardíaca da gestante, avaliada pela contagem do pulso, apresenta um incremento de batimentos, podendo atingir até 110 bpm.
- C)** a pressão arterial manifesta uma queda sensível quando da implantação da placenta, eleva-se no final do segundo trimestre e se mantém mais elevada no terceiro, não atingindo níveis patológicos.
- D)** o edema de membros inferiores (pés e pernas) que era tido como patológico e fazia parte do critério de pré-eclâmpsia, hoje, entende-se como fisiológico e pode chegar a atingir a parede abdominal e, em alguns casos, as mãos.
- E)** a epistaxe, que algumas gestantes apresentam, são marcadores importantes da elevação da pressão arterial.

---

### Questão 44

SCM-RP | SP | 2026

Gestante com IMC de 35, 37 anos, II gesta, I para, filho nasceu com 4.200 g, iniciou pré-natal com 8 semanas. Com base nesses dados, assinale a alternativa correta em relação ao diabetes gestacional.

- A)** Essa gestante é diabética, pois tem todos fatores de risco: idade, obesidade e antecedentes obstétricos de macrosomia.
- B)** Deve-se avaliar a glicemia de jejum e, se for maior que 125, é diabetes gestacional.
- C)** Se a glicemia de jejum for menor que 92, deve-se, a seguir, colher um TTGO de 2 horas, pois há muitos fatores de risco.
- D)** No caso de a glicemia ser igual ou maior que 92 mg, confirma-se o diagnóstico de diabetes gestacional.
- E)** No caso de a glicemia ser igual ou maior que 92 mg, deve-se repetir o exame, que poderá afastar o diagnóstico ou confirmar.

---

### Questão 45

SCM-RP | SP | 2026

Em caso de gestações gemelares, assinale a alternativa correta.

- A)** Gestações dicoriônicas e diamnióticas são gestações dizigóticas.
  - B)** Gestações monocoriônicas e diamnióticas são decorrentes de divisão até o quarto dia após a fecundação.
  - C)** A incidência da monozigótica é fixa e ao acaso, e independe de fatores familiares ou medicamentosos.
  - D)** A síndrome de transfusão feto-fetal ocorre mais frequentemente nas gestações dicoriônicas.
  - E)** O uso de indutores de ovulação aumenta a probabilidade de gestações monozigóticas.
-

### Questão 46

SCM-RP | SP | 2026

O SAMU traz para o hospital uma paciente encontrada na rua com sangramento vaginal e pouco contactante. Ao exame físico a PA era de 90 x 70 mmHg, frequência cardíaca de 116 bpm, descorada, AU de 34 cm, palpação com feto em situação longitudinal, apresentação cefálica e FCF não audível ao sonar. Dinâmica ausente e tônus uterino aumentado. Ao toque, o colo estava grosso e dilatado para 1,5 cm, com membrana íntegra, apresentação cefálica e sangramento escuro. Diante o caso apresentado, assinale a alternativa correta.

- A) A gestante não deveria ser submetida a toque vaginal.
- B) Uma hipótese de sangramento é a placenta prévia e, portanto, deve-se encaminhar a gestante para realizar ultrassonografia pélvica.
- C) Deve-se induzir o trabalho de parto com misoprostol para que o nascimento se dê mais rapidamente.
- D) Deve-se romper as membranas e realizar cesárea.
- E) Deve-se romper as membranas e induzir, pois o feto está morto e não se justifica uma cesárea.

### Questão 47

SCM-RP | SP | 2026

No estudo do mecanismo do parto, é correto afirmar:

- A) a insinuação do feto, se for em cefálica fletida, dá-se quando o maior diâmetro paralelo à linha de orientação atinge as espinhas isquiáticas.
- B) a descida do feto na pelve ocorre com a finalidade de levar o suboccipício para o sacro.
- C) a rotação interna tem a intenção, na maioria das vezes, de levar o lambda para cóccix e retropulsá-lo no expulsivo.
- D) o caminho de ODT para OP implica uma rotação de 45° para anterior.
- E) a rotação externa ou manobra de restituição do polo cefálico visa levar o bisacromial do diâmetro transversal no estreito superior para o ântero-posterior da bacia.

### Questão 48

SCM-RP | SP | 2026

Em relação à assistência ao parto, assinale a alternativa correta.

- A) Não se determina uma cérvico-dilatação para indicar a analgesia do trabalho de parto, sendo a dor da parturiente o elemento determinante para isso.
- B) No período de dilatação, espera-se até, no máximo, 5 contrações.
- C) Na fase de expulsivo, deve-se auscultar os batimentos cardíacos fetais a cada 15 minutos.
- D) O terceiro período ativo determina a extração placentária após 10 minutos da expulsão do ovóide córmico.
- E) A episiotomia não deve ser realizada em partos vaginais espontâneos, sendo indicada, na atualidade, somente para partos instrumentalizados.

### Questão 49

SCM-RP | SP | 2026

A infecção neonatal pelo estreptococos do grupo B (EGB) é muito grave e pode determinar sepse precoce, sendo uma preocupação grande na gestação. Nesse contexto, é correto afirmar:

- A)** todas as gestantes devem fazer a pesquisa do EGB no início do terceiro trimestre, junto com a repetição das sorologias das infecções suscetíveis.
- B)** ao se identificar que a gestante é portadora do EGB, ela não deverá ser tratada no pré-natal.
- C)** nos casos em que não foi feito exame para EGB no pré-natal, deverá ser feita a profilaxia no parto.
- D)** a presença de fator de risco, como leucorreia fétida, no momento do parto, indica a profilaxia para EGB.
- E)** a profilaxia, quando indicada, é realizada com administração de ampicilina de 6 em 6 horas na 40ª semana de gravidez.

### Questão 50

SCM-RP | SP | 2026

Gestante de 30 anos, II gesta, I para, na primeira consulta da assistência pré-natal, realizou testes rápidos e o de sífilis foi positivo. Trouxe, na consulta seguinte, os exames solicitados, entre eles, o VDRL de 1/4. Considerando o exposto, assinale a alternativa correta.

- A)** Deve tratar-se de falso positivo, pois é título baixo.
- B)** Pode ser uma cicatriz sorológica e não precisa ser tratada.
- C)** Devia ter iniciado o tratamento na primeira consulta, mesmo antes do VDRL.
- D)** O companheiro deveria ter sido tratado na primeira consulta.
- E)** O tratamento, por ser título baixo, é com 1 dose de penicilina benzatina de 2.400.000.

### Questão 51

SCM-RP | SP | 2026

Em relação ao ciclo menstrual normal, é correto afirmar:

- A)** a fase progesteronal tem uma duração fixa de 14 dias.
- B)** no início da fase folicular, o FSH é alto para desencadear o crescimento dos folículos ovarianos.
- C)** o pico de LH é rápido e ocorre cerca de 48 a 72 horas antes da ovulação.
- D)** o pico de FSH ocorre logo após a ovulação para a produção de progesterona.
- E)** o pico de estrogênio bloqueia o LH.

### Questão 52

SCM-RP | SP | 2026

52. A colposcopia é um exame complementar em ginecologia e tem alguns achados que são

descritos e têm seus significados. Nesse contexto, é correto afirmar:

- A)** a zona de transformação significa uma camada de epitélio escamoso entre o epitélio colunar e o escamoso original e caracteriza um processo atípico pré-oncológico.
- B)** o epitélio aceto branco caracteriza lesão de alto grau, onde o ácido acético não coagula as proteínas celulares.
- C)** mosaico é uma lesão com aspecto de ladrilhos que, quando fino, sugere lesão de baixo grau ou epitélio metaplásico.
- D)** pontilhado é uma lesão que, quando fino, é compatível com lesão de alto grau.
- E)** vasos atípicos são achados sugestivos de cervicite.

---

### Questão 53

SCM-RP | SP | 2026

Em relação às vulvovaginites, é correto se afirmar:

- A)** a vaginose bacteriana tem como seu agente etiológico fundamental a *Gardnerella vaginalis*.
- B)** no caso de infecção por *Gardnerella vaginalis*, ela apresenta uma atuação isolada de outros microrganismos.
- C)** na tricomoníase vaginal ocorre a multiplicação de seu agente etiológico em pH alcalino.
- D)** a transmissão sexual da tricomoníase ocorre por meio da passagem do agente acumulado na glândula durante a relação.
- E)** a principal forma de contágio de candidíase vulvovaginal são as relações sem proteção.

---

### Questão 54

SCM-RP | SP | 2026

Dentre as doenças que afligem as mulheres, é correto afirmar que as que mais comumente atingem o útero são os miomas e que

- A)** os nódulos miomatosos são constituídos por hipertrofia das fibras colágenas do miométrio.
- B)** os miomas subserosos ficam abaixo do peritônio e não alteram o ciclo menstrual.
- C)** os miomas intramurais, já na espessura do miométrio, determinam metrorragia.
- D)** pode ocorrer malignização, em situações em que crescem os miomas, numa taxa de 5% a 10%.
- E)** todos os casos de miomas acabam determinando alterações menstruais.

---

### Questão 55

SCM-RP | SP | 2026

Quando se usa um método contraceptivo, deve-se avaliar também efeitos associados que beneficiem a mulher. A partir do exposto, é correto afirmar:

- A)** os DIU com levonorgestrel reduzem o fluxo menstrual e frequentemente levam a amenorreia.
- B)** o anel vaginal, à semelhança dos adesivos, tem segurança inferior aos comprimidos,

mas ganha no índice de continuidade.

- C)** os contraceptivos combinados injetáveis são bons, pois mantêm o ciclo regularizado com uma dose mensal.
- D)** os injetáveis com progestogênios exclusivos ocasionam uma grande demora no retorno da fertilidade, mas não têm riscos de sangramentos.
- E)** as pílulas só de progesterona alteram o muco cervical, mas não impedem a ovulação.

---

### Questão 56

SCM-RP | SP | 2026

Uma das fases críticas da vida da mulher é o climatério e todo médico deve saber as alterações decorrentes desse período. Assinale a alternativa correta em relação a esse período.

- A)** No decorrer da fase reprodutiva, ocorre depleção dos folículos ovarianos nos sucessivos ciclos menstruais, e a intensidade desse desaparecimento se acentua com a diminuição da liberação do FSH.
- B)** A concentração de estradiol, após 12 a 24 meses da última menstruação, varia entre 10 e 20 pg/mL, em comparação com a média do menacme, que é cerca de 550 pg/mL.
- C)** Um grande e marcado sintoma é o fogacho ou ondas de calor, que se deve ao hipoestrogenismo e que acomete cerca de 20% a 30% das mulheres nessa fase.
- D)** A administração de estrogênio no climatério, para todas mulheres que apresentem fogachos, é uma premissa importante, pois é o melhor tratamento e melhora também outros sintomas que possam apresentar.
- E)** A associação de estrógeno com progestagênio faz com que se possa administrar a terapia hormonal para todas as mulheres no climatério.

---

### Questão 57

SCM-RP | SP | 2026

Sobre puberdade precoce, é correto se afirmar:

- A)** é definida quando os fenômenos puberais surgem antes dos 8 anos nas meninas.
- B)** tumores do SNC podem ser determinantes da antecipação da puberdade, considerada como puberdade precoce central constitucional.
- C)** na puberdade precoce central, os eventos puberais comumente apresentam a mesma cronologia da puberdade normal.
- D)** na puberdade precoce idiopática, a complicação de maior importância é a associação com a osteoporose.
- E)** o hipertireoidismo primário pode se associar à puberdade precoce pela semelhança de cadeias do TSH e LH.

---

### Questão 58

SCM-RP | SP | 2026

Paciente de 41 anos, acaba de casar e procura seu médico para saber sua possibilidade de engravidar. Seu esposo está com 45 anos. Nenhum dos dois teve filhos. Foi solicitado

espermograma e em relação ao estudo da reserva ovariana da mulher a opção de exame é

- A) dosar FSH e LH no 14º dia do ciclo.
- B) dosar hormônio Anti-Mulleriano no 14º dia do ciclo.
- C) fazer ultrassonografia com contagem de folículos no 14º e no 23º dias.
- D) realizar dosagem de estradiol e progesterona no 23º dia do ciclo.
- E) dosar FSH entre o 2º e 5º dia do ciclo.

---

### Questão 59

SCM-RP | SP | 2026

Mulher com 49 anos teve diagnóstico de papiloma intraducto. Em relação a essa doença, é correto afirmar:

- A) esse achado não tem nenhuma correlação com maior exposição ao estrogênio ao longo da vida, seja por menarca precoce, menopausa tardia ou ser nuligesta.
- B) as mulheres mais jovens tendem a ter papilomas solitários e as mais idosas, múltiplos.
- C) quando há história de câncer na família, os papilomas e mesmo os tumores benignos são mais frequentes.
- D) o tratamento é clínico em 60% das vezes.
- E) não se faz biópsia excisional nesses casos.

---

### Questão 60

SCM-RP | SP | 2026

Em relação à insuficiência ovariana prematura (IOP), é correto se afirmar:

- A) é a perda da atividade ovariana antes dos 40 anos, podendo ter amenorreia ou ciclos irregulares.
- B) essa doença cursa com gonadotrofinas e estradiol baixos.
- C) são fatores de risco esquemas de tratamentos para doenças crônicas, alcoolismo e laqueadura tubárea.
- D) se usar FSH para diagnóstico, esse deverá ser dosado no meio do ciclo.
- E) o hormônio antimulleriano (AMH) deve ser usado para esse diagnóstico.

---

### Questão 61

SCM-RP | SP | 2026

61. Sobre a epidemiologia das hérnias da região inguinfemoral, assinale a alternativa correta.

- A) As hérnias femorais são mais comuns em homens e correspondem a aproximadamente 20% das hérnias da região inguinal.
- B) As hérnias inguinais são mais comuns em mulheres e apresentam maior incidência na faixa etária acima de 60 anos.
- C) As hérnias femorais apresentam predomínio em mulheres e correspondem a cerca de 2% a 4% das hérnias da região inguinfemoral.
- D) As hérnias inguinais indiretas são mais raras em homens jovens e representam menos

de 10% das hérnias inguinais.

- E)** As hérnias femorais são as mais prevalentes em crianças, especialmente em meninos.
- 

### Questão 62

SCM-RP | SP | 2026

Um menino de 11 anos, portador de hérniainguinoescrotal desde a infância, apresentou fístula escrotal com secreção purulenta e foi submetido a tratamento cirúrgico. No intraoperatório, observou-se o apêndice cecal perfurado contido dentro do saco herniário inguinal. Esse achado corresponde a qual tipo de hérnia rara?

- A)** Hérnia de Richter.
  - B)** Hérnia de Amyand.
  - C)** Hérnia de Littre.
  - D)** Hérnia obturadora.
  - E)** Hérnia de Spigel.
- 

### Questão 63

SCM-RP | SP | 2026

Um homem de 28 anos sofre acidente motociclístico com trauma direto na face. Apresenta diplopia, enoftalmia discreta, hipoestesia em região malar e assimetria facial. Ao exame físico, notam-se crepitação óssea e limitação da motilidade ocular para o olhar superior. O diagnóstico mais provável é fratura

- A)** nasal simples.
  - B)** do arco zigomático isolada.
  - C)** do assoalho orbitário (blow-out).
  - D)** de mandíbula parassinfisária.
  - E)** Le Fort II.
- 

### Questão 64

SCM-RP | SP | 2026

Homem de 25 anos sofre acidente automobilístico. Estava no banco traseiro, utilizando cinto de segurança abdominal (2 pontos). Evolui com dor abdominal difusa e dor lombar. Na avaliação inicial, a tomografia de abdome evidencia lesão de alça duodenal e fratura horizontal do corpo vertebral lombar. Esse conjunto de achados é típico da

- A)** fratura de Jefferson.
  - B)** fratura de Chance.
  - C)** fratura do enforcado (hangman).
  - D)** fratura por explosão vertebral.
  - E)** síndrome de esmagamento abdominal.
-

### Questão 65

SCM-RP | SP | 2026

Um homem de 47 anos, com sobrepeso, é admitido no pronto-socorro com um quadro de dor abdominal intensa em andar superior, acompanhada de náuseas e vômitos. Ao exame físico, é notada equimose em região lombar bilateral. Exames laboratoriais revelam amilase de 1.500 U/L (VR: 25-125 U/L) e lipase de 2.800 U/L (VR: 10-160 U/L). A ultrassonografia de abdome mostra a presença de cálculos na vesícula biliar. O sinal correspondente a esse achado clínico é o sinal de

- A) Cullen.
- B) Kehr.
- C) Grey Turner.
- D) Blumberg.
- E) Murphy.

---

### Questão 66

SCM-RP | SP | 2026

Um homem de 40 anos sofreu uma queda de escada, batendo a cabeça. Inicialmente, ele estava confuso, mas recuperou a consciência. Horas depois, sua condição piorou, evoluindo com sonolência progressiva, cefaleia intensa, pupilas desiguais e otorragia. Uma tomografia computadorizada de crânio revelou uma lesão hiperdensa em forma de lente biconvexa no lobo temporal. Qual estrutura vascular mais provavelmente foi lesada?

- A) Artéria meníngea média.
- B) Seio venoso sagital.
- C) Artéria cerebral média.
- D) Artéria carótida interna.
- E) Veia emissária.

---

### Questão 67

SCM-RP | SP | 2026

Homem de 36 anos procura pronto-socorro com dor lombar intensa, em cólica, irradiada para fossa ilíaca e região genital. A investigação diagnóstica confirma cálculo ureteral. Sobre a etiologia da nefrolitíase, assinale a alternativa correta.

- A) Os cálculos de ácido úrico são os mais comuns, representando mais de 70% dos casos.
- B) Os cálculos de oxalato de cálcio são os mais frequentes, associados a hipercalcúria e hiperoxalúria.
- C) Os cálculos de estruvita são mais comuns em homens jovens, relacionados ao hiperparatireoidismo primário.
- D) Os cálculos de cistina representam cerca de 30% dos casos de nefrolitíase em adultos.
- E) Os cálculos de ácido úrico são radiopacos na radiografia simples de abdome.

---

### Questão 68

SCM-RP | SP | 2026

Um homem de 19 anos estava jogando futebol em dia chuvoso quando foi atingido por um raio. Foi encontrado inconsciente pelo serviço pré-hospitalar. No atendimento inicial, apresentava queimaduras superficiais em pele, pupilas midriáticas e ausência de pulso central. Sobre as lesões causadas por descarga elétrica atmosférica (raio), assinale a alternativa correta.

- A)** A transmissão da energia elétrica ocorre principalmente por contato direto com o raio, sendo essa a forma mais comum de acometimento.
- B)** A forma de transmissão por corrente de superfície (flashover) é a mais frequente.
- C)** A corrente elétrica do raio atinge temperaturas superiores a 30.000 °C, levando a queimaduras profundas, que representam a principal causa de morte imediata.
- D)** As figuras de Lichtenberg correspondem a lesões cutâneas profundas decorrentes de necrose dérmica.
- E)** Para evitar a corrente de passo (step voltage), recomenda-se se abaixar e manter os pés afastados durante tempestades.

---

### Questão 69

SCM-RP | SP | 2026

Um homem de 68 anos procura o pronto-socorro por apresentar hematúria macroscópica indolor, iniciada há dois dias. Nega febre, disúria ou dor lombar. É tabagista de longa data. Ao exame físico, não há sinais de instabilidade hemodinâmica, e o abdome é inocente. O diagnóstico mais provável para este caso é

- A)** nefrolitíase.
- B)** cistite aguda.
- C)** carcinoma urotelial de bexiga.
- D)** glomerulonefrite aguda pós-estreptocócica.
- E)** tuberculose urinária.

---

### Questão 70

SCM-RP | SP | 2026

Homem de 42 anos, previamente hígido, procura o pronto-socorro com história de icterícia há 10 dias, evoluindo nas últimas 24 horas com dor abdominal difusa e alteração do comportamento. Exame físico: confusão mental, icterícia intensa e fígado doloroso à palpação. Exames laboratoriais: AST: 2.600 U/L; ALT: 3.100 U/L; INR: 2,6; bilirrubina total: 14 mg/dL (direta 9,2 mg/dL). Ultrassonografia de abdome: fígado de dimensões reduzidas, sem dilatação de vias biliares. A respeito do caso, assinale a alternativa correta.

- A)** King's College e escore de Clichy são utilizados para avaliação de indicação de transplante hepático em casos insuficiência hepática aguda fulminante.
- B)** Hepatite autoimune aguda é improvável, pois essa condição cursa com evolução crônica, com fibrose e cirrose e não se manifesta de forma fulminante.
- C)** A pêntrade de Reynolds causada por colangite aguda deve ser considerada, e deve ser feita colangiopancreatografia retrógrada endoscópica (CPRE) na urgência.
- D)** Entre os antibióticos, a ceftriaxona é a principal causa de hepatite aguda e insuficiência

hepática aguda fulminante.

- E)** No Brasil, o fator etiológico para a condição descrita é mais provavelmente associado à infecção por vírus de hepatite C ou ao consumo de álcool.

---

### Questão 71

SCM-RP | SP | 2026

Homem de 64 anos, previamente hipertenso e tabagista, dá entrada no pronto-socorro com hematêmese. Após estabilização inicial, é submetido à endoscopia digestiva alta, que mostra uma artéria submucosa de grosso calibre, protusa através de pequena erosão na mucosa da pequena curvatura gástrica, com sangramento ativo pulsátil e sem ulceração adjacente. Esse achado endoscópico é mais compatível com qual condição?

- A)** Lesão de Dieulafoy.
- B)** Úlcera de Cushing.
- C)** Lesão de Cameron.
- D)** Laceração de Mallory-Weiss.
- E)** Síndrome de Boerhaave.

---

### Questão 72

SCM-RP | SP | 2026

Mulher de 45 anos, assintomática, previamente hígida, realiza ultrassonografia abdominal como parte de check-up. Não possui comorbidades. Faz uso crônico de etinilestradiol associado a acetato de ciproterona. O exame mostra lesão anecoica, bem delimitada, sem septos, medindo 2,5 cm em segmento V. Sem outras alterações. Assinale a alternativa correta sobre o achado descrito.

- A)** Não há necessidade de tratar o nódulo e tampouco de suspender o uso de etinilestradiol com acetato de ciproterona.
- B)** Deve-se suspender o uso de etinilestradiol com acetato de ciproterona e indicar tratamento cirúrgico pelo risco elevado de malignização.
- C)** Deve-se indicar tratamento cirúrgico, devido ao risco de síndrome de Kasabach-Merritt.
- D)** Deve-se indicar tomografia computadorizada com contraste hepatoespecífico para caracterização da lesão.
- E)** Deve-se indicar biópsia hepática para confirmar o diagnóstico.

---

### Questão 73

SCM-RP | SP | 2026

Homem de 40 anos, com história de pirose retroesternal e regurgitação há anos, realiza endoscopia digestiva alta. Sem comorbidades conhecidas, sem história de tratamento cirúrgico ou medicamentoso. Exame clínico: IMC 36 kg/m<sup>2</sup>. Sem outras alterações. Endoscopia: esofagite erosiva Los Angeles A. No esôfago distal, notam-se pregueados digitiformes sugestivos de Barrett (C2M3). Biópsia com metaplasia intestinal e sem sinais de displasia. Assinale a alternativa correta a respeito do caso.

- A)** O melhor tratamento envolve uso de inibidor do canal de potássio com procinético, visando a maior controle sintomático e regressão do Barrett.
- B)** Deve-se indicar funduplicatura laparoscópica, com o objetivo de reduzir refluxo e eliminar o risco futuro de adenocarcinoma de esôfago.
- C)** O uso de agonistas de GLP-1 pode piorar o quadro esofágico.
- D)** Deve-se programar derivação gástrica em Y-de-Roux (bypass gástrico), visando ao controle do refluxo e à redução ponderal como estratégia de primeira escolha.
- E)** Realizar ablação endoscópica por radiofrequência, seguida de manutenção com inibidor de bomba de próton, para prevenir progressão para adenocarcinoma.

### Questão 74

SCM-RP | SP | 2026

Homem de 68 anos, tabagista de longa data, apresenta disfagia progressiva há 3 meses, inicialmente para sólidos e, mais recentemente, também para líquidos, acompanhada de perda ponderal de 12 kg no período. Não há história prévia de doenças do esôfago. Exame físico: emagrecido, sem linfonodomegalias palpáveis. Endoscopia digestiva alta sem lesões endoluminais evidentes e sem sinais de compressão extrínseca. O esofagograma contrastado (EED) mostra dilatação esofágica difusa com afilamento na junção esofagogástrica. A tomografia de tórax evidencia massa sólida pulmonar no lobo superior direito, medindo 5 cm, com linfonodomegalias mediastinais. A justificativa mais provável para a disfagia é

- A)** neoplasia incipiente de esôfago distal associada a metástase pulmonar, favorecida pelo risco aumentado em pacientes com acalasia crônica.
- B)** síndrome paraneoplásica com desenvolvimento de pseudoacalasia.
- C)** compressão extrínseca da junção esofagogástrica por tumor pulmonar.
- D)** síndrome de Horner decorrente de acometimento do gânglio estrelado.
- E)** síndrome da veia cava superior com repercussão esofágica por congestão venosa.

### Questão 75

SCM-RP | SP | 2026

A inflamação crônica é um pilar fundamental na carcinogênese de vários tumores, atuando em múltiplos níveis biológicos. Compreender seus mecanismos é crucial para o desenvolvimento de estratégias de quimioprevenção. Assinale a alternativa correta com base em conhecimentos fisiopatológicos.

- A)** A cirurgia bariátrica, ao promover a redução do tecido adiposo visceral, diminui a liberação de ácidos graxos livres e de citocinas pró-inflamatórias como o TNF- $\alpha$ . Isso mitiga a resistência à insulina e a hiperinsulinemia crônica, reduzindo o estado inflamatório sistêmico e, conseqüentemente, o risco de carcinogênese.
- B)** O uso prolongado de anti-inflamatórios não esteroidais (AINE) aumenta a atividade da COX-2, elevando os níveis de prostaglandinas pró-inflamatórias e, por esse mecanismo, promove a transformação maligna em mucosas cronicamente inflamadas.
- C)** A úlcera de Marjolin, uma complicação rara de feridas cutâneas crônicas, ocorre devido à formação de espécies reativas de oxigênio (ROS), bloqueando as vias de sinalização HIF-1 e PI3K/Akt, inibindo a angiogênese mediada pelo VEGF.
- D)** A peroxidação lipídica, resultante de uma dieta rica em gorduras, bloqueia a formação de aldeídos reativos, que têm efeito citoprotetor.

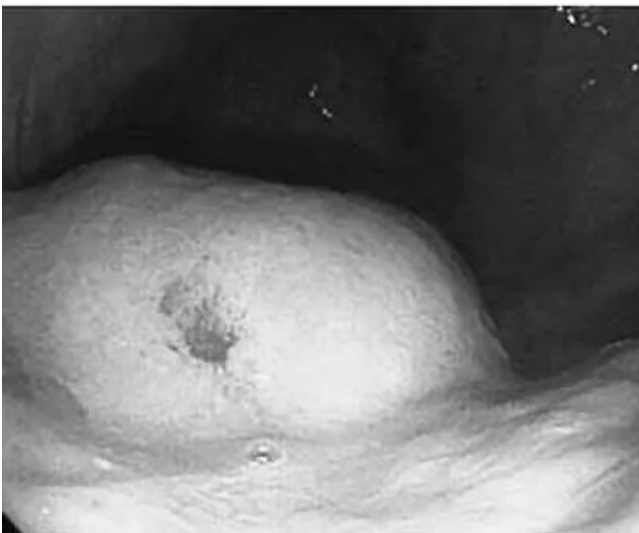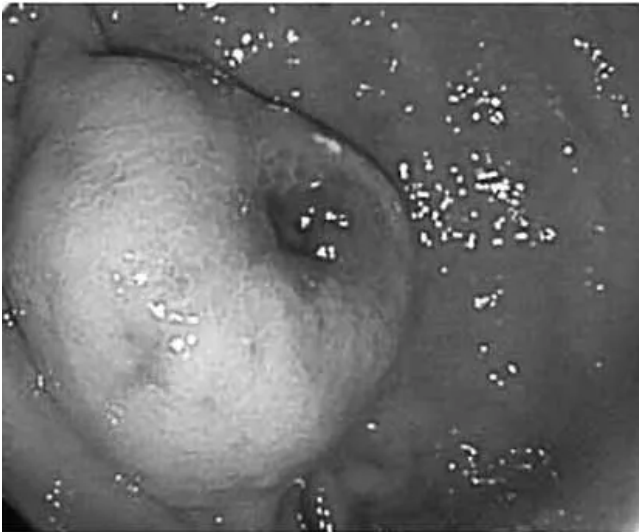
- E)** Apesar de a inflamação promover a iniciação do câncer por meio de dano ao DNA, ela induz apoptose celular, reduzindo a promoção e a progressão tumorais.

### Questão 76

SCM-RP | SP | 2026

Paciente de 58 anos, previamente hígido, apresenta episódio de hematêmese volumosa. Realizou endoscopia digestiva alta, conforme as imagens a seguir:

O diagnóstico mais provável é



- A)** leiomioma.
- B)** adenocarcinoma.
- C)** GIST.
- D)** linfoma.
- E)** corpo estranho.

### Questão 77

SCM-RP | SP | 2026

Homem de 52 anos, previamente hígido, apresenta episódios recorrentes de diarreia aquosa e rubor facial súbito. Tomografia de abdome com contraste evidencia nódulo sólido no mesentério, próximo à região da artéria mesentérica superior, com captação na fase arterial. Colonoscopia sem alterações significativas. Endoscopia digestiva alta normal.

Quais são, respectivamente, a origem embriológica e a localização mais prováveis do tumor primário responsável pelo quadro descrito?

- A)** Mesenquimal; mesentério.
- B)** Epitelial; intestino delgado.
- C)** Linfoide; linfonodos mesentéricos.
- D)** Linfoide; peritoneal.
- E)** Epitelial; pâncreas.

---

### Questão 78

SCM-RP | SP | 2026

Mulher de 67 anos refere fadiga progressiva nos últimos meses. Previamente hígida, hysterectomizada há 25 anos por miomatose uterina, sem uso de medicações.

Exames laboratoriais: hemoglobina: 9,2 g/dL (VR: 12-16); hematócrito: 29% (36-46); VCM: 72 fL (80-96); HCM: 24 pg (27-33); RDW: 16,2% (11,5-14,5); ferritina: 8 ng/mL (30-300); ferro sérico: 32 µg/dL (50-160); transferrina: 360 mg/dL (200-360); saturação da transferrina: 9% (20-50); plaquetas: 280.000/µL (150.000-400.000); TP: 12,3 s (11,0-13,5); INR: 1,0 (0,8-1,2); TTPa: 30 s (25-35); creatinina: 0,8 mg/dL (0,6-1,1); AST: 22 U/L (< 40); ALT: 20 U/L (< 40); BT: 0,7 mg/dL (< 1,2).

Exames endoscópicos e de tomografia:

- Cistos hepáticos e renais esparsos; linfangiomas císticos retroperitoneais de até 1 cm;
- Hérnia de hiato tipo III, com 8 cm. Sem evidências de sangramento ativo ou recente. Ausência de varizes ou lesões ulceradas evidentes em estômago e duodeno;
- Mucosa colônica normal; três pólipos ressecados, com laudo histológico de adenoma tubular sem displasia.

Qual é a hipótese mais provável para explicar a anemia neste caso?

- A)** Sangramento oculto por angiodisplasias de delgado.
- B)** Úlceras de Cameron associadas à hérnia de hiato.
- C)** Hemorragia crônica proveniente de pólipos adenomatosos.
- D)** Sangramento oculto secundário a linfangioma retroperitoneal.
- E)** Anemia da doença crônica relacionada a cistos hepatorenais múltiplos.

---

### Questão 79

SCM-RP | SP | 2026

Uma paciente de 58 anos, com diagnóstico recente de adenocarcinoma de pâncreas, procura atendimento médico com um quadro de eritema, calor e dor na perna esquerda, inicialmente interpretado e tratado como celulite. Após não apresentar melhora, a perna evolui com edema assimétrico, e, alguns dias depois, a paciente desenvolve insuficiência respiratória

aguda.

A síndrome mais provável para explicar a evolução clínica deste caso é a síndrome

- A) de Lynch.
- B) de Trousseau.
- C) de Cushing.
- D) de Peutz-Jeghers.
- E) de Liddle.

---

### Questão 80

SCM-RP | SP | 2026

Um paciente de 65 anos realiza uma colonoscopia de rastreamento após preparo intestinal domiciliar. Durante o procedimento, um pólipó sésil pequeno é ressecado no sigmoide. O exame é considerado tecnicamente difícil, necessitando de insuflações repetidas para uma visualização adequada. No entanto, não houve complicação notada durante o procedimento.

Após o procedimento, o paciente relata dor abdominal leve e difusa. Uma tomografia computadorizada de abdome e pelve é solicitada e revela bolhas de ar livre intraperitoneal próximas ao cólon direito, mas sem líquido livre associado. O paciente permanece clinicamente estável, sem febre ou sinais de irritação peritoneal.

Qual é a conduta inicial mais apropriada para este caso?

- A) Deve-se submeter o paciente a laparotomia exploradora imediata para rafia da perfuração.
- B) Trata-se de uma síndrome pós-polipectomia e, portanto, não há necessidade de manter paciente hospitalizado.
- C) Deve-se realizar colectomia parcial com colostomia para controle de danos.
- D) Manejo não cirúrgico com internação, jejum, antibioticoterapia de amplo espectro e observação rigorosa.
- E) Deve-se repetir a colonoscopia para tentar identificar o ponto de perfuração e realizar clipagem endoscópica.

---

### Questão 81

SCM-RP | SP | 2026

Recém-nascido, 38 semanas, cuja mãe desenvolveu diabetes gestacional, com difícil controle na gestação, nascido de parto cesáreo, com 4.350 g, apresenta, com 2 horas de vida, tremores finos de extremidades e glicemia capilar confirmada de 35 mg/dL.

Qual é a conduta correta nessa situação?

- A) Realizar push de glicose intravenoso com 200 mg/kg.
- B) Oferecer imediatamente leite materno, com repetição da glicemia em 30 minutos.
- C) Oferecer fórmula infantil, com repetição da glicemia em 1 hora.
- D) Oferecer gel de dextrose e repetir a glicemia em 30 minutos.
- E) Proceder à introdução de infusão contínua de glicose, com velocidade de 3 mg/kg/min.

## Questão 82

SCM-RP | SP | 2026

Gestante, 17 anos, primigesta, realizou pré-natal com 7 consultas, sem comorbidades. No 1º trimestre, apresentou teste rápido reagente para sífilis. Na Unidade em que fazia o pré-natal, solicitou-se Veneral Disease Research Laboratory (VDRL), com título de 1/128, sendo realizado tratamento com penicilina benzatina 2.400.000 UI intramuscular, em 3 doses, com intervalo de 1 semana. Após o término do tratamento, foram realizados controles de VDRL: 1/64 e 1/16 (2 meses antes do parto). RN, nascido de parto normal, com idade gestacional de 39 semanas. Na maternidade, os exames foram: VDRL materno: 1/32; VDRL do RN: 1/16; hemoglobina 15 g/dL; hematócrito 40%; leucócitos 11.000/mm<sup>3</sup>; bastonetes 1%; segmentados 16%; linfócitos 66%; monócitos 15%; eosinófilos 2%; plaquetas 190.000/mm<sup>3</sup>. Líquor: ligeiramente turvo e xantocrômico; células: 20/mm<sup>3</sup>; hemácias: 100/mm<sup>3</sup>; proteínas: 140 mg/dL; glicose: 45 mg/dL. VDRL no líquido não reagente. Radiografia membros inferiores com sinal de Winberger.

Em face do exposto, qual é a conduta correta para o RN?

- A)** Penicilina procaína 50.000 UI/kg/dose, intramuscular, durante 7 dias.
- B)** Penicilina cristalina 50.000 UI/kg/dose, intravenoso, durante 10 dias.
- C)** Penicilina G benzatina 50.000 UI/kg, intramuscular, dose única.
- D)** Alta da maternidade, sem antibioticoterapia, com VDRL em 1 mês.
- E)** Alta da maternidade, sem antibioticoterapia, com controle de teste treponêmico em 1 mês.

---

## Questão 83

SCM-RP | SP | 2026

Nasce um RN com 36 semanas, parto expulsivo, mãe com pré-natal sem intercorrências. O médico observa que, ao nascer, o tônus é adequado, a criança não está chorando nem respirando e há discreta cianose das extremidades. Assim sendo, assinale a alternativa que contém a afirmativa correta sobre os próximos passos da recepção desse recém-nascido.

- A)** O RN deverá ser encaminhado para o contato pele a pele com sua mãe, enquanto o médico realiza estímulo na criança através da secagem.
- B)** O clampeamento do cordão umbilical deve ser realizado após cerca de 1 minuto.
- C)** Se houver necessidade de ventilação com pressão positiva com balão e máscara, a fração de oxigênio administrada será inicialmente de 21%.
- D)** O RN, durante os passos iniciais da reanimação, obrigatoriamente será colocado em saco plástico, para manutenção da temperatura.
- E)** O valor alvo da oximetria após o início dos movimentos respiratórios, durante o primeiro minuto de vida, deverá ser de 92%.

---

## Questão 84

SCM-RP | SP | 2026

Lactente, sexo masculino, com 10 meses, é levado ao pronto-socorro por apresentar cansaço e sibilância há uma semana. Não há histórico de febre, mas o bebê apresenta chiado frequente nos últimos meses e recusa alimentar-se. A mãe relata que os episódios pioram

durante a noite e são frequentemente desencadeados por infecções respiratórias. O exame físico revela taquipneia moderada, sem utilização de musculatura acessória e expansão pulmonar simétrica. O médico considera a possibilidade de síndrome do lactente chiador e solicita exames complementares.

Com base nesse caso, assinale a alternativa correta no que se refere ao papel da radiografia de tórax na síndrome do lactente chiador.

- A)** A radiografia de tórax deve ser realizada rotineiramente durante as crises de sibilância, para monitorar a resposta ao tratamento e identificar possíveis complicações.
- B)** A presença de hiperinsuflação pulmonar e infiltrados reticulogranulosos na radiografia de tórax é característica para o diagnóstico da bronquiolite viral aguda, principal causa da síndrome do lactente chiador.
- C)** A radiografia de tórax é útil para diferenciar a asma de outras causas de sibilância, como a aspiração de corpo estranho e a malformação congênita das vias aéreas.
- D)** A radiografia de tórax normal exclui o diagnóstico de asma, sendo indicativa de outras causas de sibilância, como refluxo gastroesofágico ou infecções respiratórias.
- E)** A radiografia de tórax é essencial para o diagnóstico da síndrome do lactente chiador, sendo necessária em todos os casos para confirmar o diagnóstico.

---

### Questão 85

SCM-RP | SP | 2026

Pré-escolar, sexo masculino, com 2 anos e 2 meses, iniciou quadro de diarreia aquosa hoje pela manhã, sem febre. Seus 2 irmãos, de 6 e 9 anos, começaram a apresentar vômitos durante a madrugada. Família relata que, há 3 dias, retornaram de um passeio em um parque com várias piscinas, onde outras crianças apresentavam os mesmos sintomas. Considerando os agentes etiológicos mais prováveis no contexto epidemiológico desse caso, seus mecanismos fisiopatológicos e seu manejo, assinale a afirmativa correta.

- A)** E. coli enterotoxigênica é um agente relacionado a esse tipo de quadro, e o uso de antibioticoterapia por via oral, por 5 dias, é recomendado.
- B)** Rotavírus é o agente mais relacionado aos quadros graves de desidratação, e esse agente não se relaciona com evolução para quadros de diarreia persistente.
- C)** Shigella flexneri é, possivelmente, o agente mais relacionado ao quadro dessas crianças, relacionado à ingestão de alimentos contaminados ou insuficientemente cozidos.
- D)** Norovírus e Adenovírus são, possivelmente, os agentes mais prováveis causadores desse quadro diarreico nessas crianças, e o tratamento pode incluir uso de antieméticos para controle do vômito e manutenção da hidratação.
- E)** Giardia é o agente mais provavelmente relacionado aos quadros que evoluem com diarreia sanguinolenta.

---

### Questão 86

SCM-RP | SP | 2026

Lactente, sexo masculino, com 3 meses e 25 dias de vida, em aleitamento materno complementado com fórmula infantil, nascido com 37 semanas, de um parto cesárea por sangramento vaginal por problemas de inserção placentária, com 2.780 gramas de uma mãe

adolescente que não fez adequadamente o acompanhamento pré-natal, comparece para sua primeira consulta na Unidade Básica de Saúde.

De acordo com as recentes diretrizes da Sociedade Brasileira de Pediatria, assinale a alternativa que contém a afirmativa correta sobre a suplementação profilática de ferro elementar para essa criança.

- A)** Deve-se realizar um hemograma, para a decisão da suplementação profilática.
- B)** Não se deve administrar ferro para essa criança enquanto ela estiver em aleitamento materno.
- C)** Deve-se administrar 1 mg/kg/dia de ferro elementar para essa criança.
- D)** Deve-se administrar 3 mg/kg/dia de ferro elementar para essa criança, se elaingere menos de 500 mL de fórmula.
- E)** Deve-se administrar ferro apenas se a criança não estiver com boa evolução ponderal.

### Questão 87

SCM-RP | SP | 2026

Pré-escolar, sexo masculino, de 1 ano e 11 meses de idade, com diagnóstico estabelecido de Síndrome de Down (trissomia livre do cromossomo 21), comparece à consulta pediátrica de rotina. Os pais relatam que ela tem acompanhamento regular com equipe multidisciplinar e um desenvolvimento ponderoestatural adequado, conforme as curvas específicas. Não há histórico de cardiopatia congênita, conforme ecocardiograma normal, realizado ao nascimento, nem de alterações hematológicas importantes em hemogramas anteriores. O cariótipo da criança e dos pais confirmou a trissomia livre e ausência de translocações. Os pais questionam quais exames de rotina são necessários e recomendados para o seu filho nessa fase da vida.

Com base nas diretrizes mais atuais da Sociedade Brasileira de Pediatria, a conduta correta para essa paciente é:

- A)** recomendar a realização anual de hemograma completo, dosagem de TSH e T4 livre, e avaliação odontológica semestral, sem necessidade de triagem para doença celíaca ou radiografia da coluna cervical, pois estas são indicadas apenas em idades mais avançadas ou mediante sintomas específicos.
- B)** orientar a manutenção de avaliação anual da acuidade visual e auditiva, realizar anualmente TSH e T4 livre, e iniciar a triagem para doença celíaca com IgA total e anticorpo anti-endomísio, com repetição bianual se houver suspeita clínica, mas adiar a radiografia da coluna cervical para após os 5 anos de idade.
- C)** solicitar anualmente hemograma completo, dosagem de TSH e T4 livre, e avaliações oftalmológica e auditiva. Além disso, devido à idade, realizar a triagem inicial para doença celíaca e investigar a instabilidade atlantoaxial com radiografia da coluna cervical em perfil, flexão e extensão.
- D)** considerar a realização de ecocardiograma a cada 5 anos, devido ao risco residual de cardiopatias tardias, e focar primariamente na estimulação do desenvolvimento neuropsicomotor, postergando os demais exames laboratoriais até a adolescência, a menos que surjam sintomas específicos.
- E)** priorizar o encaminhamento para avaliação genética, a fim de determinar o risco de recorrência em futuras gestações, e aprimorar o aconselhamento dos pais sobre o manejo das manifestações dermatológicas e bucais, que são as principais preocupações

nessa faixa etária e as únicas a exigir acompanhamento rotineiro.

### Questão 88

SCM-RP | SP | 2026

Um lactente de 5 meses e 4 dias, nascido a termo com peso de nascimento de 2.790 g, em aleitamento materno exclusivo e sem histórico de fatores de risco para anemia significativo, é trazido à consulta de puericultura. O médico percebe que o bebê está se desenvolvendo bem e que tem ganho ponderal de cerca de 20 g/dia. Os pais perguntam sobre a necessidade de introdução de novos alimentos ou suplementos, pois acham o seu filho muito “clarinho”.

Considerando as diretrizes de prevenção da anemia ferropriva na infância, qual é a conduta mais adequada para este lactente?

- A)** A introdução de alimentação complementar deve ser iniciada de imediato com papinhas de frutas e cereais enriquecidos com ferro, respeitando o apetite demonstrado pelo bebê e ajustando a consistência conforme a aceitação.
- B)** Bebês que ainda apresentam bom crescimento e desenvolvimento sob aleitamento materno exclusivo devem manter essa alimentação exclusiva até cerca de 8 meses de vida, quando as reservas nutricionais começam a ser insuficientes para manter o crescimento adequado.
- C)** A alimentação complementar deve ser introduzida somente quando o lactente completar 180 dias (6 meses), mesmo em caso de sinais de fome aumentada, uma vez que se deve respeitar a necessidade de maturidade do sistema gastrointestinal e neurológico.
- D)** A introdução da alimentação complementar pode ocorrer em intervalos de 5 a 10 dias antes de o bebê completar 6 meses, utilizando alimentos amassados ou oferecidos em consistência sólida desde o início, para estimular a mastigação precoce.
- E)** No caso de aleitamento materno exclusivo, a introdução da alimentação complementar deve seguir sinais indiretos, como “fome aumentada” percebida pelos pais ou ganho ponderal insuficiente, como demonstrado por essa criança, mesmo antes dos 6 meses.

### Questão 89

SCM-RP | SP | 2026

Lactente, sexo masculino, com 18 meses de idade é trazido ao pronto-socorro com história de 2 dias de coriza e febre baixa. Na madrugada, evoluiu subitamente com tosse “de cachorro”, rouquidão e estridor inspiratório. Ao exame físico, apresenta estridor audível em repouso, tiragem subcostal leve e está ativo e responsivo, sem cianose. A oximetria revela saturação de 94% e a temperatura axilar é de 38.5 °C.

Considerando a apresentação clínica, qual é a conduta inicial mais apropriada para o manejo desse lactente?

- A)** Realizar inalação com soro fisiológico e liberar o paciente para casa, com orientação de retornar se houver piora.
- B)** Oferecer oxigênio em cateter nasal de alto fluxo, aquecido e umedecido, mantendo o paciente monitorado no pronto-socorro.
- C)** Administrar nebulização com broncodilatador (salbutamol) e corticosteroide inalatório

(budesonida), mantendo o paciente em observação no pronto-socorro.

- D)** Prescrever dexametasona e nebulização com adrenalina, mantendo o paciente em observação no pronto-socorro.
- E)** Realizar inalação com soro fisiológico e iniciar antibioticoterapia oral (amoxicilina) para prevenir complicação bacteriana.

---

## Questão 90

SCM-RP | SP | 2026

Em um plantão em um pronto atendimento pediátrico, são atendidos dois irmãos gemelares, com 8 meses de idade, Larissa e Lucas, com diarreia sem produtos patológicos, acompanhada de vômitos, quadro que se iniciou há cerca de 24 horas. Larissa apresenta perdas maiores e está, ao exame físico, mais sonolenta, com conjuntiva e mucosa oral secas, turgor pastoso e perfusão periférica de cerca de 4 segundos. Lucas não está mais vomitando e, no exame físico, apresenta-se em bom estado geral, com lágrimas presentes, saliva fluida e perfusão periférica de 1 segundo.

Com relação ao caso dessas crianças, de acordo com as recomendações atuais do Ministério da Saúde, é correto afirmar que uma adequada prescrição para

- A)** Larissa é que ela deve receber hidratação parenteral, com duração total de 3 horas.
- B)** Lucas é que ele deve receber, inicialmente, terapia de reidratação por via oral em 4 a 6 horas.
- C)** Larissa é que ela deve receber hidratação parenteral com solução balanceada, como Ringer-lactato.
- D)** Lucas é que ele deve receber prescrição de zinco na dose de 10mg por dia.
- E)** Lucas é que ele não deve receber antieméticos se os vômitos retornarem.

---

## Questão 91

SCM-RP | SP | 2026

Escolar, sexo masculino, com 7 anos de idade é levada à consulta com queixa de inchaço na face, principalmente ao redor dos olhos, e urina de coloração escura, há 3 dias. A mãe relata que, há aproximadamente 2 semanas, a criança teve leve dor de garganta e febre, sem tosse e coriza, e que melhoraram espontaneamente. Ao exame físico, a pressão arterial é de 130 x 85 mmHg e há edema periorbital e de membros inferiores. Não há outras alterações no exame físico.

Dentre as alternativas a seguir, assinale aquela cuja conduta nela apresentada é a mais apropriada para o manejo inicial desse paciente.

- A)** Iniciar imediatamente pulsoterapia com metilprednisolona para prevenir a progressão da doença renal.
- B)** Solicitar dosagem de ASLO e C3 sérico, e iniciar restrição hídrica e dietética de sódio para controle da hipertensão e edema.
- C)** Prescrever antibioticoterapia com penicilina, por 10 dias, para erradicar a infecção estreptocócica, e reavaliar em 3 semanas.
- D)** Encaminhar para biópsia renal de urgência devido ao risco iminente de falência renal crônica.

- E)** Realizar ultrassonografia renal para verificar a presença de hidronefrose, que pode ser a causa da hematúria e hipertensão.

### Questão 92

SCM-RP | SP | 2026

Lactente de 11 meses, sexo masculino, com febre (38 - 38,5 graus), tosse, coriza e recusa alimentar. Não tem doenças de base e nunca fez uso de antibióticos. No exame físico, estava em bom estado geral, eupneico, com hiperemia de orofaringe. A otoscopia apresentava abaulamento da membrana timpânica bilateralmente.

Para esse paciente, a conduta mais adequada é:

- A)** cefalosporina oral de terceira geração, como escolha inicial de antibioticoterapia.
- B)** anti-inflamatório, por via oral, para tratar a dor e o desconforto da criança, devendo-se evitar o uso de antibioticoterapia.
- C)** a amoxicilina, por via oral, é o antibiótico de escolha para o tratamento dessa condição, independentemente de qual vacina contra o pneumococo a criança tenha recebido.
- D)** a aplicação de corticosteroide tópico tem sido recomendada para uma eficaz analgesia local.
- E)** uma miringotomia para alívio da dor e coleta de material para identificação do agente etiológico deve ser realizada.

### Questão 93

SCM-RP | SP | 2026

Lactente, sexo feminino, com 11 meses de idade é trazida à consulta pediátrica. Os pais, referem que a criança está muito atrasada com seu calendário vacinal e que somente recebeu suas vacinas até os 3 meses de idade, seguindo rigorosamente as orientações do Programa Nacional de Imunizações. A criança está saudável, sem comorbidades conhecidas. Os pais desejam regularizar a situação vacinal da filha o mais rápido possível. Considerando o calendário de vacinação da criança recomendado pelo PNI, o lactente deve receber, entre outras vacinas,

- A)** a segunda dose da vacina contra rotavírus.
- B)** a primeira dose da vacina tríplice viral.
- C)** a segunda dose da vacina pneumocócica-13 valente.
- D)** uma dose de antipoliomielite atenuada.
- E)** a segunda dose da tríplice bacteriana acelular com fragmentos de B. pertussis.

### Questão 94

SCM-RP | SP | 2026

A mãe de Lucas, um lactente de 18 meses de idade, comparece à consulta de puericultura expressando preocupação com o desenvolvimento do filho. Ela relata que Lucas ainda não aponta para objetos de interesse, prefere brincar sozinho alinhando seus carrinhos e tem dificuldade em manter contato visual. Além disso, não responde consistentemente quando

chamado pelo nome. A mãe menciona que um familiar sugeriu que “cada criança tem seu tempo” e que não se deve “rotular” cedo demais. Lucas teve desenvolvimento motor típico e não há histórico familiar de problemas do desenvolvimento. Considerando a idade de Lucas e os relatos da mãe, e de acordo com as recomendações da Sociedade Brasileira de Pediatria, qual é a conduta inicial mais apropriada nesse momento?

- A)** Tranquilizar a mãe, explicando que os sinais são inespecíficos para a idade e que uma reavaliação deve ser agendada para os 24 meses de vida, quando os marcos de linguagem estarão mais estabelecidos.
- B)** Realizar a aplicação do questionário M-CHAT-R/F e, caso o resultado indique risco de TEA, iniciar imediatamente o processo de encaminhamento para avaliação multidisciplinar especializada.
- C)** Solicitar exames de neuroimagem, como ressonância magnética de crânio, para descartar outras condições neurológicas que possam justificar os sintomas apresentados.
- D)** Prescrever risperidona em baixa dose para tentar melhorar a interação social e diminuir a irritabilidade, aguardando a resposta terapêutica antes de outras investigações.
- E)** Recomendar a inclusão da criança em uma creche ou berçário para estimular a socialização, considerando que a falta de contato com outras crianças pode ser a principal causa dos sintomas.

---

### Questão 95

SCM-RP | SP | 2026

Um recém-nascido a termo, com 30 horas de vida, sem intercorrências no parto ou no período neonatal imediato, está prestes a receber alta hospitalar. Durante a triagem neonatal de rotina, foi realizado o Teste do Coraçõzinho com oximetria de pulso. Os resultados foram: saturação de oxigênio no membro superior direito de 97% e no membro inferior esquerdo de 93%. O bebê encontra-se em bom estado geral, ativo e corado. Com base nos achados do Teste do Coraçõzinho e nas diretrizes de triagem neonatal, qual é a conduta mais apropriada para o pediatra nesse momento?

- A)** Liberar o recém-nascido para alta hospitalar, considerando que a diferença de saturação é mínima, e o bebê está em bom estado geral.
- B)** Solicitar imediatamente um ecocardiograma para investigação de cardiopatia congênita crítica.
- C)** Repetir o teste da oximetria de pulso em 1 hora e, se a alteração persistir, considerar a solicitação de um ecocardiograma.
- D)** Iniciar a administração de oxigênio suplementar e encaminhar o recém-nascido para unidade de terapia intensiva neonatal.
- E)** Realizar o Teste do Olhinho e o Teste da Orelhinha com urgência, pois a alteração da oximetria pode indicar outras síndromes.

---

### Questão 96

SCM-RP | SP | 2026

Escolar, sexo feminino, com 8 anos e 9 meses de idade, é levada à consulta pediátrica pelos pais, preocupados com o aparecimento de um pequeno nódulo palpável na região mamária esquerda há cerca de 1 mês. Não há relato de outras modificações no corpo, como pelos

pubianos ou axilares, odor axilar. A velocidade de crescimento do último anos foi de 5 cm/ano. A estatura para idade está no escore-Z +1,2. A menina apresenta bom desenvolvimento cognitivo, e o exame físico não revela qualquer alteração. Qual é a conduta inicial mais apropriada nesse caso?

- A)** Tranquilizar os pais, explicando que o aparecimento de broto mamário aos 8 anos e 9 mês está dentro da faixa de normalidade para o início da puberdade em meninas, e agendar reavaliação clínica em 6 a 12 meses para monitoramento.
- B)** Solicitar imediatamente exames hormonais (LH, FSH, estradiol) e idade óssea para investigação de puberdade precoce central, dada a preocupação dos pais.
- C)** Realizar ultrassonografia pélvica para avaliar o volume uterino e ovariano, um indicador precoce de puberdade acelerada.
- D)** Orientar a investigação de exposição a estrógenos exógenos no ambiente doméstico, pois o aparecimento de broto mamário isolado pode ser causado por fatores ambientais.
- E)** Encaminhar a paciente para avaliação com endocrinologista pediátrico, considerando que qualquer sinal puberal antes dos 9 anos exige investigação especializada.

---

### Questão 97

SCM-RP | SP | 2026

Escolar, sexo feminino, com 5 anos, é trazida pelos pais, que relatam dor e inchaço no joelho direito há, aproximadamente, 3 meses. A dor é pior pela manhã, com rigidez que melhora ao longo do dia, e não há relato de febre, trauma recente ou dor em outras articulações. Os pais, inicialmente, pensaram que eram “dores de crescimento”. Considerando a história clínica da paciente, qual é a conduta inicial mais adequada?

- A)** Iniciar tratamento com analgésicos e fisioterapia, pois a apresentação é compatível com “dores de crescimento” e o quadro é autolimitado.
- B)** Solicitar hemograma completo, velocidade de hemossedimentação (VHS), proteína C-reativa (PCR) e fator antinuclear (FAN).
- C)** Prescrever um ciclo de antibióticos por 10 dias, considerando a possibilidade de uma infecção bacteriana subclínica.
- D)** Recomendar repouso absoluto do membro afetado por 2 semanas e reavaliar, evitando qualquer exame nesse período.
- E)** Realizar radiografia do joelho direito para descartar fratura ou tumor ósseo, antes de qualquer outra investigação.

---

### Questão 98

SCM-RP | SP | 2026

Lactente, sexo feminino, com 10 meses de idade, com esquema vacinal completo para a idade (incluindo as duas doses da vacina pneumocócica conjugada 13 valente e Haemophilus influenzae tipo b), é levada ao pronto-socorro com história de febre de 39.2°C (axilar) há 24 horas. A mãe refere que a criança está irritada, mas consegue mamar bem e interage com o ambiente. Ao exame físico, não há sinais localizatórios de infecção. Os exames laboratoriais realizados na emergência mostram hemograma com leucócitos totais de 16.000/mm<sup>3</sup> (com neutrófilos de 8.500/mm<sup>3</sup>) e urina tipo I normal. Com base nas diretrizes de manejo da febre sem sinais localizatórios (FSSL) para essa faixa etária, da Sociedade Brasileira de Pediatria, qual é a conduta mais adequada nesse momento?

- A)** Realizar radiografia de tórax e iniciar antibioticoterapia empírica, devido à febre elevada em lactente.
- B)** Coletar hemocultura e urocultura por cateterismo vesical para investigação de Infecção Bacteriana Grave (IBG).
- C)** Internar a paciente para observação clínica e investigação estendida, considerando a febre sem causa aparente.
- D)** Orientar os pais sobre os sinais de alerta para piora clínica e alta hospitalar, com reavaliação ambulatorial em 24 - 48 horas.
- E)** Realizar punção lombar para análise do líquido cefalorraquidiano, dada a idade e a ausência de foco.

---

### Questão 99

SCM-RP | SP | 2026

Lactente, sexo masculino, com 8 meses de idade é admitido no pronto-socorro com quadro de febre há 24 horas e letargia progressiva. Ao exame físico inicial, apresenta pulsos finos, extremidades frias e marmóreas, tempo de enchimento capilar (TEC) de 4 segundos e débito urinário (<1 mL/kg/h). Após receber 40 mL/kg de solução balanceada isotônica em 30 minutos, permanece sonolenta e apresenta PA de 68 x 45mmHg, com TEC > 3 segundos, pulsos finos e letargia. Considerando esse quadro clínico após a ressuscitação volêmica inicial, qual deve ser a medicação vasoativa de primeira escolha, de acordo com as recomendações mais recentes da Campanha de Sobrevivência à Sepse para Pediatria?

- A)** Dopamina, devido à sua ação inotrópica e vasoativa em choque pediátrico.
- B)** Dobutamina, devido à sua predominante ação inotrópica e cronotrópica, sendo mais indicada em quadros de choque cardiogênico.
- C)** Epinefrina, pois o quadro clínico é compatível com choque com baixo débito cardíaco.
- D)** Vasopressina, para adicionar efeito vasoconstritor em choque refratário a catecolaminas.
- E)** Milrinone, para melhorar a contratilidade miocárdica e reduzir a pós-carga em choque vasodilatado.

---

### Questão 100

SCM-RP | SP | 2026

Lactente, sexo feminino, com 11 meses de idade é trazida ao pronto-socorro pelos pais, que relatam que a criança apresentou um episódio de febre (39 °C) e, subitamente, ficou com o corpo rígido e apresentou movimentos rítmicos nos quatro membros, com duração aproximada de 2 minutos. Após o episódio, a criança ficou sonolenta por cerca de 10 minutos, mas agora está responsiva e interage com os pais. Não há histórico de convulsões anteriores sem febre, e o desenvolvimento neuropsicomotor é adequado para a idade. Ao exame físico, a criança apresenta hiperemia de orofaringe e otoscopia normal.

Diante do exposto, qual é a conduta mais apropriada nesse momento?

- A)** Solicitar imediatamente um eletroencefalograma (EEG) e ressonância magnética de crânio para investigar a causa da convulsão.
- B)** Realizar punção lombar, para descartar meningite, devido à idade da criança e à primeira crise convulsiva.

- C)** Orientar os pais sobre a benignidade do quadro, prescrever um antipirético e liberar a criança para casa, com orientação de retorno em caso de nova convulsão.
- D)** Iniciar profilaxia contínua com fenobarbital, para prevenir futuras convulsões febris e o desenvolvimento de epilepsia.
- E)** Administrar diazepam retal profilaticamente para ser usado em casa em caso de nova febre.