

ISCMSP

2025 | SP | 100 Questões



Questão 1

ISCMSP | SP | 2025

Foram avaliados pacientes com alterações na tomografia computadorizada de tórax (neoplasia pulmonar, abscesso de pulmão, doença granulomatosa) ou alterações tomográficas em sistema nervoso central (tumor primário ou metastático, abscesso encefálico) que preencheram critério diagnóstico para Síndrome da secreção inapropriada de hormônio antidiurético. O achado mais provável é

- A) pressão arterial sistólica < 100 mmHg.
- B) sódio urinário inferior a 3 mEq/L.
- C) sódio sérico superior a 155 mEq/L.
- D) osmolaridade urinária inapropriadamente aumentada.
- E) aumento de osmolaridade plasmática.

Questão 2

ISCMSP | SP | 2025

Considere a gasometria arterial em ar ambiente com os seguintes parâmetros: pH: 7,52; pO₂: 94 mmHg; pCO₂: 22 mmHg e bicarbonato: 20 mEq/L. Tal exame será encontrado com maior probabilidade em

- A) mulher com myasthenia gravis.
- B) mulher com vômitos incoercíveis.
- C) jovem em tratamento de transtorno de ansiedade.
- D) idoso usando altas doses de furosemida.
- E) jovem com broncoespasmo grave.

Questão 3

ISCMSP | SP | 2025

Homem de 37 anos apresenta nos últimos meses quadro de cansaço, emagrecimento, náuseas, escurecimento de pele e mucosas e tontura ao levantar-se. A pressão arterial deitado é 134 x 76 mmHg e em pé 84 x 62 mmHg. Dos abaixo, os níveis séricos mais prováveis de sódio e potássio são, em mEq/L, respectivamente

- A) 140 e 4,5.
- B) 128 e 6,5.
- C) 152 e 2,5.
- D) 128 e 2,5.
- E) 152 e 6,5.

Questão 4

ISCMSP | SP | 2025

Para substituir a insulina NPH por um análogo, as opções mais indicadas são

- A) detemir ou asparte.

- B)** degludeca ou glulisina.
 - C)** lispro ou detemir.
 - D)** asparte ou glargina.
 - E)** degludeca ou glargina.
-

Questão 5

ISCMSP | SP | 2025

Homem de 55 anos apresenta febre, emagrecimento e adenomegalia axilar esquerda, cuja biópsia confirmou linfoma de Hodgkin. A avaliação completa concluiu estadiamento II-B. Além do acometimento axilar é mais provável o PET-CT mostrar aumento de captação em

- A)** mediastino.
 - B)** retroperitônio.
 - C)** hilo hepático.
 - D)** fossa ilíaca direita.
 - E)** medula óssea.
-

Questão 6

ISCMSP | SP | 2025

Mulher de 30 anos apresenta astenia, icterícia e esplenomegalia. Os exames iniciais mostram Hb: 7,5 g/dL, reticulócitos aumentados, e níveis elevados de bilirrubina indireta e DHL. O volume corpuscular médio e a haptoglobina estarão respectivamente

- A)** normal e normal.
 - B)** reduzido e reduzida.
 - C)** reduzido e aumentada.
 - D)** aumentado e aumentada.
 - E)** aumentado e reduzida.
-

Questão 7

ISCMSP | SP | 2025

Mulher de 64 anos apresenta quadro de fraqueza e lombalgia há 4 meses. Emagreceu 4 kg no período. Está descorada e a avaliação laboratorial mostra hemoglobina: 7,5 g/dL, cálcio sérico elevado e creatinina sérica: 2,1 mg/dL. A radiografia de coluna vertebral mostra rarefação óssea. O exame com maior probabilidade de orientar o diagnóstico é:

- A)** Eletroforese de proteínas.
 - B)** Ultrassonografia de rins e vias urinárias.
 - C)** Eletroforese de hemoglobina.
 - D)** Mutação do gene JAK2.
 - E)** Cintilografia óssea.
-

Questão 8

ISCMSP | SP | 2025

Mulher de 47 anos apresenta quadro arrastado de astenia, soluços, náusea e edema de membros inferiores. Está pálida, a PA: 154 x 110 mmHg. Laboratorialmente apresenta ureia: 110 mg/dL, creatinina: 4,8 mg/dL e hemoglobina: 7,9 g/dL. Neste caso, são prováveis os seguintes achados:

- A) Hiperfosfatemia e alcalemia.
- B) Hipocalcemia e hipofosfatemia.
- C) Hipercalemia e hiponatremia.
- D) pCO₂ reduzido e anion-gap aumentado.
- E) Hipernatremia e hipercalemia.

Questão 9

ISCMSP | SP | 2025

Jovem de 19 anos apresenta urina espumosa e edema de membros inferiores. PA: 120 x 70 mmHg. Laboratorialmente temos creatinina sérica: 0,8 mg/dL, albumina sérica: 1,9 g/dL e proteinúria de 5,4 gramas em 24 horas. A biópsia renal mostra anátomo patológico sem alterações significativas. No exame de urina típico desta situação o mais provável é encontrarmos cilindros

- A) hemáticos.
- B) gordurosos.
- C) hialinos.
- D) leucocitários.
- E) granulosos.

Questão 10

ISCMSP | SP | 2025

Teremos critério KDIGO (kidney disease: improving global outcomes) estágio 1 na seguinte situação:

- A) Início de terapia de substituição renal.
- B) Aumento na creatinina sérica em 2 a 2,9 vezes o basal.
- C) Débito urinário inferior a 0,5 mL/kg/hora por 12 a 24 horas.
- D) Débito urinário inferior a 0,5 mL/kg/hora por 6 a 12 horas.
- E) Anúria por 12 ou mais horas.

Questão 11

ISCMSP | SP | 2025

Um homem de 34 anos, com alcoolismo grave, é internado devido a politraumatismo com várias fraturas, sendo que uma delas requer tratamento cirúrgico, que deverá ser realizado em 24 horas. Decorridas 18 horas da internação, paciente passa a apresentar alucinações

visuais e grande agitação psicomotora. A droga de escolha nesse momento é

- A) propofol.
- B) quetiapina.
- C) benzodiazepínico.
- D) morfina.
- E) cetamina.

Questão 12

ISCMSP | SP | 2025

Um mulher de 38 anos, diabética, em uso de hipoglicemiantes orais, hospitalizada, no quinto dia de tratamento de pneumonia aspirativa, sem sintomas gastrointestinais, apresenta exame positivo para toxinas de *Clostridioides difficile*, exame colhido como protocolo do hospital para todos os pacientes que estejam recebendo antibióticos endovenosos há mais de 3 dias. A conduta correta é

- A) suspender os antibióticos atuais e repetir o exame para *C. difficile* em 48 horas.
- B) não tratar a nova infecção detectada.
- C) acrescentar vancomicina EV.
- D) iniciar simultaneamente antibioticoterapia específica para *C. difficile*.
- E) suspender os antibióticos atuais e iniciar vancomicina VO.

Questão 13

ISCMSP | SP | 2025

Um homem de 56 anos, tossidor crônico, tabagista de 60 maços/ano, procurou atendimento médico porque passou a apresentar desconforto respiratório em repouso. Já faz uso de medicações inalatórias de forma adequada. Provavelmente se beneficiará do uso contínuo de oxigênio domiciliar, cuja indicação ocorre com pressão arterial de O₂ e saturação de oxigênio, respectivamente de:

- A) ≤ 60 mmHg e $< 88\%$.
- B) < 55 mmHg e $< 88\%$.
- C) ≤ 60 mmHg e $\leq 90\%$.
- D) ≤ 59 mmHg e $\leq 89\%$.
- E) ≤ 55 mmHg e $\leq 90\%$.

Questão 14

ISCMSP | SP | 2025

Um homem de 25 anos recebeu há 2 semanas tratamento para uretrite gonocócica, com sucesso. Atualmente, procura atendimento médico por estar há 2 dias com febre, mal estar e lesões cutâneas eritematosas, máculas e pápulas, difusamente presentes no tórax, palma das mãos e planta dos pés, não pruriginosas e poliadenomegalia acometendo região cervical, axilas e inguinais. Não se lembra de ter apresentado ulceração na região genital, mas refere ter tido ulceração na mucosa oral que pensou ser uma afta. Resultado de exames sorológicos

só estarão disponíveis em 72 horas. O médico opta por tratamento empírico baseado nos dados clínicos e de história. A conduta mais adequada é

- A) penicilina benzatina 2,4 milhões U IM, dose única.
- B) penicilina G benzatina 2,4 milhões U IM, 1x por semana, durante 3 semanas.
- C) ceftriaxona 2 g EV ou IM, 1x por dia, durante 3 dias.
- D) azitromicina 1 g VO no primeiro dia e, a seguir, 500 mg/dia por 14 dias.
- E) doxiciclina 100 mg VO, 2x ao dia, por 1 semana.

Questão 15

ISCMSP | SP | 2025

Uma mulher de 64 anos previamente hígida apresenta há cerca de 1 mês cefaleia intensa que não cede com analgésicos comuns, febre baixa, quase diária. A biópsia de uma artéria craniana diagnosticou arterite de células gigantes, afecção na qual podem ocorrer as alterações abaixo, EXCETO

- A) perda súbita da visão monocular.
- B) acometimento quase exclusivo em pessoas com mais de 50 anos.
- C) claudicação mandibular.
- D) inflamação restrita às artérias originadas do arco aórtico.
- E) anemia e febre de origem obscura.

Questão 16

ISCMSP | SP | 2025

Uma mulher de 54 anos, sem antecedentes cardiovasculares, procura o pronto-socorro com queixa de palpitações há 18 horas acompanhadas de ortopneia e dispneia aos pequenos esforços. Apresenta pulso rápido e irregular, PA: 90 x 68 mmHg e estertores nas bases pulmonares. Antes de se tentar a reversão, elétrica ou medicamentosa da arritmia, é indicada a administração de:

- A) Enoxaparina dose profilática.
- B) Clopidogrel.
- C) Rivaroxabana.
- D) AAS.
- E) Clopidogrel + AAS.

Questão 17

ISCMSP | SP | 2025

A paracentese diagnóstica realizada no pronto atendimento, em um homem de 44 anos acompanhado ambulatorialmente por hepatite C crônica, hemodinamicamente estável, com icterícia, ascite, dor abdominal, febre e sonolência, mostrou líquido ascítico levemente turvo com presença de 900 células/mm³, sendo 30% leucócitos polimorfonucleares. A conduta mais adequada é

- A) iniciar vancomicina e gentamicina.

- B)** aguardar cultura e iniciar antibioticoterapia empírica, se houver desestabilização do paciente.
- C)** iniciar ampicilina, oxacilina e metronidazol EV.
- D)** manutenção hidroeletrólítica e aguardar resultado da cultura e antibiograma do líquido ascítico.
- E)** iniciar cefalosporina de terceira geração EV.

Questão 18

ISCMSP | SP | 2025

Um homem de 68 anos, em tratamento irregular de hipertensão arterial, é admitido na sala de emergência de um pronto-socorro com queixa de dor torácica e dorsal intensas. Baseado no quadro clínico e exames de imagem anteriores a suspeita é de dissecação de aorta torácica. Em uma análise de 258 pacientes com dor torácica ou dorsal foram identificados 128 com dissecação de aorta torácica, utilizando-se para o diagnóstico de exames de imagem sofisticados, ou achados de necropsia; mais de 90% poderiam ser diagnosticados baseando-se em achados clínicos, laboratoriais ou de imagem mais simples, porém significativos. NÃO faz parte desses achados:

- A)** Dosagem de D-dímeros elevada, acima de 500 ng/mL, que apresenta valor preditivo positivo acima de 90%.
- B)** Alargamento aórtico ou de mediastino na radiografia de tórax.
- C)** Ausência de pulso palpável em uma das extremidades proximais.
- D)** Diferença de PA > 20 mmHg entre o braço esquerdo e direito.
- E)** Ausência de pulso carotídeo palpável.

Questão 19

ISCMSP | SP | 2025

Um paciente de 48 anos, tabagista de 60 anos-maço, na investigação de tosse por mais de 3 meses foi diagnosticado com mesotelioma pleural maligno, com pouca chance de cura pelo estado avançado. O principal fator de risco para esse tipo de tumor é

- A)** trabalho em minas de carvão.
- B)** contato frequente com gás CFC (freon).
- C)** radioterapia prévia de tórax ou de pescoço.
- D)** tabagismo acima de 30 anos-maço.
- E)** exposição, ainda que remota no tempo, a asbestos.

Questão 20

ISCMSP | SP | 2025

Um homem de 58 anos, tabagista, sem antecedentes cardiovasculares, apresentou fibrilação atrial aguda de alta resposta ventricular; a avaliação cardíaca não demonstrou alterações estruturais significativas. Foi realizada cardioversão elétrica com sucesso. O médico decide, a seguir, pela administração de medicação voltada para a manutenção do ritmo sinusal. A droga mais apropriada, dentre as abaixo, é

- A) bisoprolol.
- B) propafenona.
- C) digoxina.
- D) verapamil.
- E) metoprolol.

Questão 21

ISCMSP | SP | 2025

Uma paciente de 22 anos se apresenta no pronto-socorro com dor abdominal, de início insidioso, que começou na região do hipogástrio e irradiou-se para o quadrante inferior direito nas últimas 12 horas. Ela também relata náuseas, febre leve e anorexia. Diz estar fazendo tratamento para candidíase vaginal. Ao exame físico, há dor à palpação em fossa ilíaca direita, além de defesa muscular. Exame de sangue revela leucocitose acima de 15.000 mm³. O diagnóstico mais provável, dentre os abaixo, é:

- A) Ileite terminal.
- B) Cisto roto de ovário.
- C) Apendicite aguda.
- D) Salpingite.
- E) Gravidez ectópica.

Questão 22

ISCMSP | SP | 2025

Uma mulher de 45 anos, diabética tipo II controlada com insulina NPH, apresenta dor no quadrante superior direito há 24 horas, acompanhada de febre e vômitos. O exame físico revela dor à palpação no quadrante superior direito. O ultrassom abdominal mostra cálculos na vesícula biliar e espessamento da parede da vesícula. O próximo passo mais adequado no manejo desta paciente, dentre os abaixo, é:

- A) Colectostomia.
- B) Observação e alta com analgésicos.
- C) Antibióticos e alta para acompanhamento ambulatorial.
- D) Colectomia laparoscópica eletiva.
- E) Colectomia laparoscópica de urgência.

Questão 23

ISCMSP | SP | 2025

Um homem de 60 anos é atendido no pronto-socorro queixando-se de dor na região inguinal direita onde apresenta uma massa redutível que aumenta de tamanho ao esforço físico e melhora ao repouso. Ele não relata dor significativa, mas refere desconforto ocasional. Nega alteração de hábito intestinal e tem uma colonoscopia, realizada há 3 meses, normal. Melhor conduta a ser adotada neste momento:

- A) Ultrassonografia abdominal.

- B) Observação e reavaliação em 6 meses.
- C) Cirurgia de urgência.
- D) Reparação cirúrgica eletiva.
- E) Tomografia de abdômen e pelve.

Questão 24

ISCMSP | SP | 2025

Um homem de 50 anos apresenta dor abdominal súbita e intensa no epigástrio, irradiando para o dorso. A dor piora ao deitar-se de costas e melhora ao se inclinar para frente. Ele também relata náuseas e vômitos. Exames laboratoriais mostram elevação de amilase de 1040 U/L. O fator etiológico mais comum para este quadro é:

- A) Colelitíase.
- B) Infecção bacteriana.
- C) Trauma abdominal.
- D) Uso de anti-inflamatórios.
- E) Consumo excessivo de álcool.

Questão 25

ISCMSP | SP | 2025

Um paciente de 60 anos é atendido no pronto-socorro histórico de úlcera péptica e apresenta dor abdominal súbita sem sinais de peritonite. A radiografia de tórax mostra pequena quantidade de ar no hipocôndrio esquerdo. Paciente mantém estabilidade hemodinâmica O próximo passo no manejo deste paciente deve ser:

- A) Solicitação de endoscopia digestiva alta.
- B) Tomografia computadorizada abdominal com contraste EV.
- C) Administração de antiácidos e observação.
- D) Cirurgia de urgência.
- E) Tratamento com inibidores de bomba de prótons.

Questão 26

ISCMSP | SP | 2025

Um homem de 65 anos, diabético, apresenta uma úlcera no pé há uma semana. A lesão está rodeada de tecido necrosado e a área é dolorosa e com secreção purulenta. O exame físico revela eritema que se estende até a panturrilha. Há sinais de toxemia e febre de 39 °C. O paciente foi previamente tratado com antibiótico oral. O próximo passo mais adequado no manejo deste paciente deve ser:

- A) Administrar corticoide sistêmico para reduzir a inflamação.
- B) Aumentar a dose do antibiótico oral.
- C) Aplicar curativo de carvão ativado e acompanhar.
- D) Realizar desbridamento cirúrgico e iniciar antibiótico intravenoso.
- E) Iniciar fisioterapia para melhorar a circulação.

Questão 27

ISCMSP | SP | 2025

Um paciente de 70 anos, hipertenso e com insuficiência renal crônica, é admitido com uma infecção extensa e dolorosa na coxa, após uma pequena lesão cutânea. Ele tem febre de 38,5 °C e sinais de toxemia. O exame físico mostra uma área eritematosa, com necrose e drenagem de secreção malcheirosa. Há dor refratária. A infecção mais provável nesse paciente é:

- A) Fasceite necrosante.
- B) Erisipela.
- C) Abscesso subcutâneo.
- D) Celulite.
- E) Miosite infecciosa.

Questão 28

ISCMSP | SP | 2025

Paciente masculino, 54 anos, foi admitido ao hospital para uma cirurgia de ressecção intestinal por complicações de doença de Crohn. Ele tem um histórico de perda de peso significativa nos últimos cinco meses (aproximadamente 12 kg), apresentando atualmente um IMC: 17,5 kg/m². No exame físico, observa-se massa muscular diminuída e sinais de hipovitaminose. O paciente também relata fadiga constante e episódios de diarreia frequente. Após a cirurgia, ele foi submetido à nutrição enteral, mas apresentou intolerância, necessitando de nutrição parenteral total (NPT), por sete dias. Durante este período, houve dificuldades no controle dos eletrólitos e distúrbios metabólicos.

- A) Suspender completamente a NPT ao primeiro sinal de tolerância à nutrição enteral, para evitar complicações hepáticas associadas à nutrição parenteral de longa duração.
- B) Introduzir nutrição oral precoce, mesmo com sinais de intolerância à enteral, para reduzir o risco de infecções relacionadas à nutrição parenteral prolongada.
- C) Manter a nutrição parenteral total (NPT), por tempo indeterminado, até que o paciente apresente melhora clínica significativa e normalização dos eletrólitos, independentemente da reintrodução gradual de nutrição enteral.
- D) Ajustar a nutrição parenteral total (NPT), com foco na redução da quantidade de carboidratos e aumento da oferta lipídica, considerando o risco de síndrome de realimentação em pacientes com desnutrição severa.
- E) Realizar monitoramento rigoroso dos níveis de fósforo, magnésio e potássio durante a transição da NPT para a nutrição enteral e oral, visando prevenir complicações como síndrome de realimentação e distúrbios eletrolíticos.

Questão 29

ISCMSP | SP | 2025

Uma mulher grávida de 32 semanas se envolve em um acidente de carro e chega ao pronto socorro consciente, com dor abdominal leve, sem sangramento vaginal. A frequência cardíaca fetal está normal e a paciente apresenta sinais vitais estáveis. Após o atendimento inicial, a paciente é submetida a uma ultrassonografia, que não demonstra descolamento placentário. Seu tipo sanguíneo é A positivo. A conduta mais adequada para essa paciente é:

- A) Administração de imunoglobulina anti-Rh(D).
- B) Alta imediata, pois a paciente e o feto estão estáveis.
- C) Observação hospitalar por 24 horas, monitorando sinais maternos e fetais.
- D) Realizar cesariana de urgência devido ao risco de trauma.
- E) Administração de corticosteroides para maturação fetal.

Questão 30

ISCMSp | SP | 2025

Uma idosa de 82 anos foi atropelada enquanto atravessava a rua e foi levada ao pronto socorro. Ela apresenta fraturas múltiplas, incluindo de pelve e costelas. A paciente está consciente, com 15 pontos na escala de Glasgow, mas com dor intensa. As prioridades no manejo inicial dessa paciente devem ser:

- A) Administração de antibióticos profiláticos para prevenir infecções.
- B) Controle da dor e observação em casa.
- C) Estabilização das fraturas e encaminhamento para tomografia de corpo inteiro.
- D) Ventilação e circulação, seguida de controle da dor.
- E) Avaliação ortopédica e do cirurgião de tórax.

Questão 31

ISCMSp | SP | 2025

Paciente com diagnóstico de câncer de pulmão de pequenas células, chega ao pronto socorro apresentando confusão mental, náuseas, vômitos e fadiga intensa. Ao exame físico, nota-se edema generalizado. Exames laboratoriais revelam sódio sérico: 120 mEq/L. O diagnóstico mais provável para esse quadro é:

- A) Insuficiência renal aguda.
- B) Síndrome de lise tumoral.
- C) Metástase cerebral.
- D) Hipercalemia maligna.
- E) Hiponatremia por síndrome de secreção inapropriada de ADH (SIADH).

Questão 32

ISCMSp | SP | 2025

Um paciente com linfoma não-Hodgkin chega ao pronto-socorro com dor lombar intensa e perda de força nos membros inferiores, além de dificuldade para urinar. O exame físico revela diminuição da sensibilidade e da força nos membros inferiores, com reflexos alterados. A conduta mais adequada para esse paciente deve ser:

- A) Monitoramento clínico com observação de sintomas.
 - B) Administração de quimioterapia de emergência.
 - C) Radioterapia imediata para descompressão medular.
 - D) Uso de diuréticos para reduzir edema medular.
 - E) Administração de antibióticos para tratar infecção.
-

Questão 33

ISCMSP | SP | 2025

Um paciente de 68 anos de idade, com histórico de múltiplas cirurgias abdominais anteriores, apresenta-se no pronto-socorro com queixa de dor abdominal difusa de início há dois dias, acompanhada de distensão abdominal, náuseas e vômitos fecaloides. O exame físico revela um abdômen distendido e timpânico à percussão, com ruídos hidroaéreos metálicos. Não há abaulamentos na região inguinocrural. A radiografia de abdômen em pé mostra níveis hidroaéreos em alças intestinais dilatadas. Com base nos achados clínicos e de imagem, o diagnóstico mais provável e a conduta inicial mais adequada são, respectivamente,

- A)** Obstrução intestinal por intussuscepção; indicada cirurgia imediata.
- B)** Obstrução intestinal por bridas; indicada passagem de sonda nasogástrica e observação clínica.
- C)** Íleo paralítico secundário a distúrbio eletrolítico; indicada reposição hidroeletrólítica.
- D)** Obstrução intestinal por neoplasia colorretal; indicada quimioterapia imediata.
- E)** Obstrução intestinal por diverticulite; indicada ressecção intestinal e colostomia a Hartmann.

Questão 34

ISCMSP | SP | 2025

Um paciente de 58 anos, portador de câncer colorretal, foi submetido a uma cirurgia de ressecção de parte do intestino grosso. Durante o procedimento, devido à extensão do tumor e à necessidade de preservar outras estruturas abdominais, foi realizada uma colostomia em alça. Após a cirurgia, o paciente se queixa de dificuldades para lidar com a bolsa de colostomia e manifesta dúvidas sobre os cuidados necessários para evitar complicações, como infecções ou irritações cutâneas. Ele também relata sentir-se inseguro quanto à possibilidade de retorno à função intestinal normal no futuro. O anatomopatológico revelou tratar-se de um adenocarcinoma moderadamente invasivo T3N1MO. Foi encaminhado para tratamento complementar. Esta colostomia poderá ser fechada após

- A)** exame ultrassonográfico do reto.
- B)** 4 semanas.
- C)** 2 semanas, se não houver deiscência da anastomose.
- D)** realização de enema opaco.
- E)** re-estadiamento adequado pós tratamento adjuvante.

Questão 35

ISCMSP | SP | 2025

Um paciente de 58 anos, portador de câncer colorretal, foi submetido a uma cirurgia de ressecção de parte do intestino grosso. Durante o procedimento, devido à extensão do tumor e à necessidade de preservar outras estruturas abdominais, foi realizada uma colostomia em alça. Após a cirurgia, o paciente se queixa de dificuldades para lidar com a bolsa de colostomia e manifesta dúvidas sobre os cuidados necessários para evitar complicações, como infecções ou irritações cutâneas. Ele também relata sentir-se inseguro quanto à possibilidade de retorno à função intestinal normal no futuro. O anatomopatológico revelou tratar-se de um adenocarcinoma moderadamente invasivo T3N1MO. A principal orientação

que deve ser dada ao paciente para evitar complicações relacionadas à colostomia deve ser:

- A)** Não é necessário consultar um profissional especializado em estomaterapia, pois os cuidados com a colostomia são simples e não exigem acompanhamento especializado.
- B)** Lavar a área ao redor do estoma apenas com água e sabão neutro, evitando o uso de produtos agressivos à pele.
- C)** Trocar a bolsa de colostomia apenas quando estiver completamente cheia, para economizar material.
- D)** Usar qualquer tipo de creme ou loção ao redor do estoma, sem se preocupar com a composição dos produtos
- E)** Evitar a manipulação do estoma e deixar a área sempre coberta, para evitar o contato com o ambiente externo.

Questão 36

ISCMSP | SP | 2025

Uma gestante de 32 anos, G2P1A0, com 34 semanas de gestação, chega ao pronto-socorro com queixas de dor abdominal intensa no quadrante superior direito, irradiando para o ombro direito, acompanhada de náuseas e vômitos. A paciente relata ter tido um episódio de pré-eclâmpsia em sua primeira gestação, mas até o momento, nesta gravidez, não apresentou alterações significativas na pressão arterial. Ao exame físico, encontra-se hipertensa (160 x 110 mmHg), com sinais de icterícia e hematomas em abdômen. A ultrassonografia abdominal mostra líquido livre no abdômen, sugerindo hemoperitônio. O exame de sangue revela hemoglobina de 8 g/dL e plaquetas de 80.000/mm³. Diante desse quadro, o diagnóstico mais provável é:

- A)** Trombose da veia porta com hemorragia intra-abdominal.
- B)** Ruptura hepática espontânea associada à Síndrome HELLP.
- C)** Hemorragia por descolamento prematuro de placenta.
- D)** Apendicite aguda complicada com hemoperitônio.
- E)** Hepatite viral com complicação hemorrágica.

Questão 37

ISCMSP | SP | 2025

Paciente do sexo feminino, 28 anos, procurou à emergência com quadro de icterícia progressiva há 10 dias, acompanhada de dor abdominal em hipocôndrio direito e colúria, náuseas e vômitos. Relata episódios prévios de dor semelhante, associados à ingestão de alimentos gordurosos, mas sem icterícia. Ao exame físico, encontra-se com escleras icterícas, dor à palpação no hipocôndrio direito, sem febre. Os exames laboratoriais mostram bilirrubina direta (8,5 mg/dL), amilase de 80 UI e um leucograma de 8.500 mm³ sem desvio. A ultrassonografia abdominal evidencia dilatação das vias biliares intra e extra-hepáticas, sem fatores obstrutivos ao método e a presença de cálculos móveis em vesícula biliar. Não se observa lesões expansivas hepáticas. O diagnóstico mais provável, dentre os abaixo:

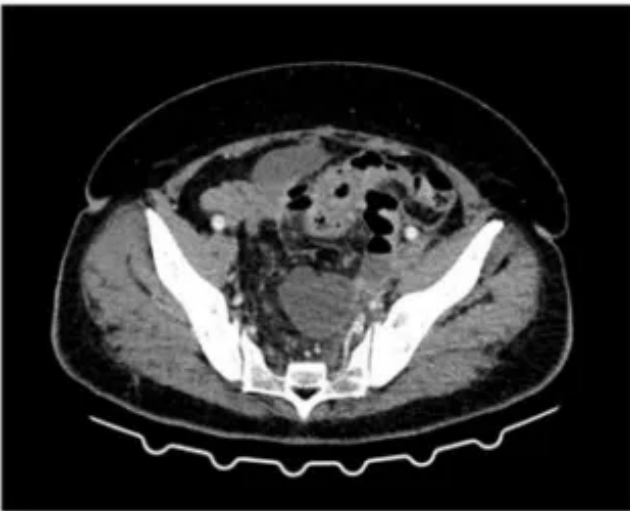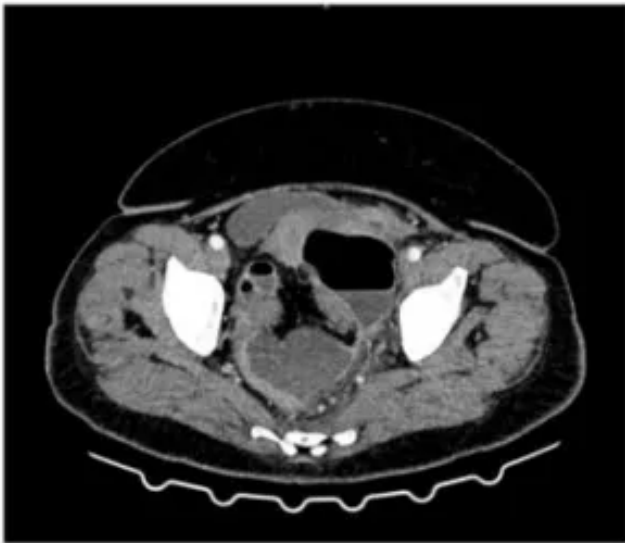- A)** Pancreatite aguda.
- B)** Colecistite aguda.
- C)** Colangite.
- D)** Tumor periampular.

E) Coledocolitíase.

Questão 38

ISCMSP | SP | 2025

Paciente feminina 63 anos, empresária, tem uma história clínica e um quadro sugestivo de diverticulite aguda. Não está séptica e não há falências orgânicas. Seu hemograma mostra Hb: 7,4 g/dL, leucocitose: 24.100 mm³, com desvio a esquerda e PCR: 303mg/L. Foi submetida à tomografia de abdômen cujas imagens de interesse são mostradas a seguir. Foi iniciado tratamento inicial com ceftriaxone e metronidazol EV. Com relação ao diagnóstico e melhor conduta no momento, é correto:



- A) O diagnóstico sugere uma diverticulite Hinchey I e a paciente deve ser internada para continuar o tratamento com antibióticos por uma semana.
- B) Trata-se mesmo de uma diverticulite não complicada e o tratamento poderá ser concluído em regime ambulatorial após observação inicial por 48 hs.
- C) Trata-se de uma diverticulite complicada e o melhor tratamento é a sigmoidectomia a Hartmann após transfusão para correção da anemia.
- D) Não é possível afastar o diagnóstico de neoplasia e a melhor opção, neste momento, é a colonoscopia para definição diagnóstica e de conduta.
- E) O diagnóstico é uma provável diverticulite Hinchey II e a melhor conduta é a punção

guiada por imagem e a observação da evolução.

Questão 39

ISCMSP | SP | 2025

Paciente de 45 anos, sexo feminino, admitida em consulta ambulatorial é encaminhada por clínico generalista para avaliação de nódulo de tireoide identificado ao ultrassom. A paciente é assintomática, sem comorbidade conhecida e possui hábitos de vida saudáveis. Nega histórico familiar de neoplasias. Ao Exame físico há um nódulo tireoidiano de 2 cm em lobo tireoidiano direito, endurecido. Exames laboratoriais sem alterações. USG: nódulo tireoidiano em terço médio de lobo direito, de 2,4x2,2x2,2 cm, hipocogênico, com microcalcificações, vascularização de periférica para central ao doppler colorido. Trata-se de um nódulo tireoidiano

- A)** suspeito e a paciente deve ser submetida a biópsia do nódulo.
- B)** suspeito para câncer de tireoide e a paciente deve ser submetida à tireoidectomia total.
- C)** suspeito para câncer de tireoide e a paciente deve ser submetida a punção aspirativa de agulha fina para diagnóstico.
- D)** pequeno e sem indicação de investigação.
- E)** de aspecto benigno e a paciente deve ser submetida a cirurgia, se apresentar sintomas compressivos.

Questão 40

ISCMSP | SP | 2025

Mulher de 59 anos, apresenta dor epigástrica constante irradiada para o dorso, anorexia, náuseas e vômitos. Havia sido hospitalizada há 1 mês por um episódio de pancreatite com remissão com tratamento clínico em torno de cinco dias, cujo diagnóstico foi um provável pancreatite aguda biliar. É novamente admitida com diagnóstico de pancreatite aguda recorrente e apresente APACHE II de 5 na admissão. É iniciado um tratamento clínico com melhora clínica com antibióticos e, neste intervalo, uma tomografia de abdome é realizada e mostrada a seguir: Melhor opção para o tratamento neste momento:

- A)** Nutrição enteral e observação clínica.
- B)** Nutrição parenteral total.
- C)** Debridamento cirúrgico e drenagem do pâncreas.
- D)** CPRE e colecistectomia.
- E)** Cistogastrostomia ou cistojejunoanastomose.

Questão 41

ISCMSP | SP | 2025

Uma gestante com 32 anos de idade, segunda gestação e segundo parto, com 39 semanas de idade gestacional, evolui para parto vaginal, após a observação de desacelerações nos batimentos cardíacos fetais, nos 40 minutos que antecederam o nascimento. Recém-nascido hipotônico e sem movimentos respiratórios. Nesse caso, acerca do cuidado e clampeamento do cordão, deve-se realizar

- A)** manobra delicada de estímulo tátil no dorso, no máximo 2 vezes, e aguardar 60 segundos para clampear o cordão, uma vez que se demonstra vantagem na hemoglobina e na resposta às manobras de reanimação.
- B)** a ordenha do cordão (10 cm) e realizar manobra delicada de estímulo tátil no dorso, ambos apenas uma vez e clampear imediatamente o cordão.
- C)** o clampeamento do cordão após 60 segundos, sem estímulos, uma vez que se demonstra vantagem na hemoglobina e na resposta às manobras de reanimação.
- D)** a ordenha do cordão (10 cm), duas vezes, e clampear a seguir, o que garante um melhor aporte de hemoglobina e não retarda o início da reanimação.
- E)** o clampeamento imediato do cordão, sugerindo-se realizar manobra delicada de estímulo tátil no dorso, no máximo 2 vezes, antes do clampeamento, não retardando o início da reanimação.

Questão 42

ISCMSP | SP | 2025

Uma criança com 12 anos, em viagem de férias em um hotel em floresta tropical, foi mordida no rosto por um macaco. Os pais recorreram ao médico que, além de cuidados imediatos com a ferida e as outras medidas, considerando que a criança tinha a vacinação conforme o calendário do PNI (Programa Nacional de Imunizações), deve recomendar:

- A)** Vacina antitetânica e antibioticoterapia.
- B)** Soro antitetânico e aciclovir.
- C)** Vacina antitetânica e vacina antirrábica.
- D)** Soro antitetânico e antibioticoterapia.
- E)** Vacina antitetânica e aciclovir.

Questão 43

ISCMSP | SP | 2025

Os pais de uma menina com 4 anos de idade, preocupados com alguma seletividade alimentar que ela tem apresentado, desejam saber qual a proporção de cada um dos macronutrientes para uma alimentação adequada para sua filha. O médico deve recomendar que a fonte da oferta calórica diária seja composta, em porcentagem, de gordura, proteína e carboidrato, respectivamente, de, aproximadamente:

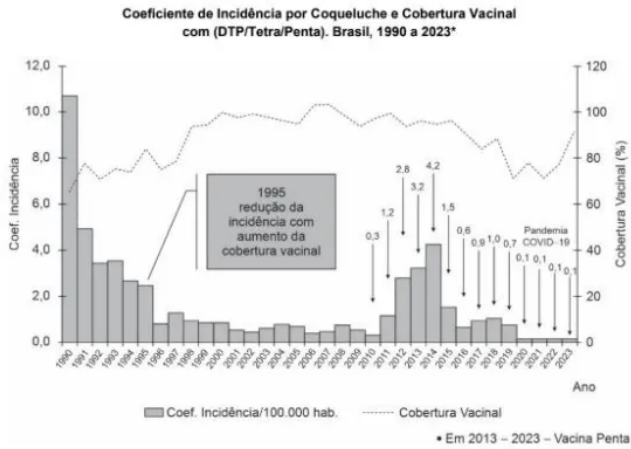
- A)** 40 - 10 - 50.
- B)** 20 - 30 - 50.
- C)** 20 - 20 - 60.
- D)** 30 - 30 - 40.
- E)** 60 - 20 - 20.

Questão 44

ISCMSP | SP | 2025

A Coqueluche é uma doença com elevada morbidade, especialmente nos primeiros meses de vida. O gráfico abaixo apresenta a situação epidemiológica e a relação da incidência da

doença com a cobertura vacinal. O estado de São Paulo registrou 139 casos de coqueluche até a 23ª semana epidemiológica deste ano de 2024, encerrada em 8 de junho, representando alta de 768,7% na comparação ao mesmo período do ano passado, quando foram confirmados 16 registros. É correto afirmar que:



(Fonte: SINAN/DPNI/SVSA/MS. Dados de Cobertura/2023 – RNDS. População: IBGE/DATASUS).
* Dados sujeitos a alteração.

- A)** A administração da vacina contra a coqueluche está indicada na gestante para que a mãe não seja vetor da doença ao recém-nascido, mas não confere proteção a ele através da passagem transplacentária de anticorpos.
- B)** A vacina tríplice bacteriana contém componentes da cápsula da bactéria da coqueluche, sendo indicada a crianças com menos de 7 anos de idade, mesmo para as que já tiveram coqueluche, uma vez que esta doença não confere proteção permanente frente a novas infecções.
- C)** O tratamento com cefalosporina de primeira geração na fase paroxística da doença abrevia o período de transmissibilidade, mas não demonstra efetividade em modificar o curso da doença.
- D)** Pessoas não imunizadas contra a coqueluche devem ser monitoradas durante 21 dias após o último contato próximo e duradouro com pessoa infectada, para aparecimento de sinais clínicos de coqueluche, enquanto para os vacinados este período encurta-se para 10 dias.
- E)** A vacina da coqueluche está indicada, segundo o Programa Nacional de Imunização (PNI) aos 2, 4 e 6 meses de vida, com reforço após o primeiro ano (próximo dos 15 meses) e, a seguir, a cada 10 anos.

Questão 45

ISCMSP | SP | 2025

Uma menina com 10 anos apresenta início da puberdade e, após 6 meses, aparecem os pelos pubianos. A estatura está no percentil 75, sendo a altura alvo para percentil 50. Os pais ouviram de amigos que seria puberdade precoce e, preocupados, inclusive, com o "início da menstruação", procuram atendimento profissional. O médico deve orientar que o início da telarca

- A)** não é considerado precoce, que varia dos 9 aos 12 anos, mas que, dado que a menarca ocorre cerca de 1 ano após a telarca, fica a critério da família o uso de medicamento para retardar o processo.
- B)** pode ocorrer nessa idade, mas o aparecimento de pelos pubianos aos 10 anos e meio é

manifestação de progressão rápida e o uso de medicamento para retardar o processo está indicado.

- C)** está dentro do esperado, que varia dos 9 aos 12 anos e que a menarca da paciente deve ocorrer entre 12 e 13 anos, devendo-se apenas acompanhar.
- D)** não é considerado precoce, mas que o aparecimento dos pelos pubianos é indicativo de que a menarca ocorrerá em até 6 meses, sendo indicada medicação para retardar o processo.
- E)** não é considerado precoce e que após a telarca a média de tempo para a menarca é de 18 a 24 meses, devendo-se aguardar e acompanhar.

Questão 46

ISCMSP | SP | 2025

A mortalidade infantil é um importante indicador de desenvolvimento de uma sociedade. No Japão, por exemplo, os valores são de menos de 3 óbitos em menores de 1 ano a cada mil nascidos vivos. O Mundo e o Brasil têm experimentado uma redução nestas taxas no último ano. A mortalidade infantil no Brasil situa-se em torno de:

- A)** 23.
- B)** 7,5.
- C)** 12,5.
- D)** 17.
- E)** 20,5.

Questão 47

ISCMSP | SP | 2025

Uma menina com 14 anos de idade é atendida pelo médico, enquanto a mãe a aguarda na sala de espera. A menina quer orientação (e pede sigilo), para uso de método contraceptivo, pois está namorando e tendo relações sexuais com um rapaz de 17 anos. Estão felizes e a menina apresenta plena capacidade de entendimento e de decisão acerca de sua saúde. O médico deve, além de deixar todas as decisões escritas em prontuário

- A)** solicitar que a menor retorne em alguns dias em uma consulta com alguém de sua confiança, com mais de 18 anos de idade, para ser o interlocutor responsável, a fim de evitar a quebra de sigilo.
- B)** comunicar aos responsáveis, de forma sigilosa, sem o conhecimento da adolescente, para que possam avaliar a situação e propor medidas para protegê-la.
- C)** orientar sobre o risco de doenças e dar um prazo de alguns dias para a paciente revelar aos pais, caso contrário, o médico deverá quebrar o sigilo.
- D)** avisar à menor que devem revelar aos responsáveis imediatamente, pois, caso haja algum evento adverso, incluindo gravidez não planejada, o profissional estará sujeito a penalidades.
- E)** realizar as orientações e certificar-se de que houve entendimento por parte da adolescente mantendo o sigilo.

Questão 48

ISCMSP | SP | 2025

Um menino, com 5 anos de idade, apresenta quadro de dor abdominal, dores articulares e aparecimento de lesões purpúricas, em relevo, em nádegas e membros inferiores, predominantemente. É levado ao pronto atendimento. Hemograma e coagulograma normais. Exame clínico sem alterações, exceto pelas lesões em pele. Havia história de infecção de amígdala há 17 dias, confirmada, na ocasião, pela pesquisa rápida de estreptococo em orofaringe, que foi tratada com amoxicilina. O médico faz hipótese de púrpura mediada por IgA (Púrpura de Henoch-Schönlein). Nesse caso,

- A)** devem ser realizados exames de imagem pois a doença pode ser manifestação paraneoplásica.
- B)** a doença afeta apenas a pele e articulações, sendo autolimitada, com prazo de cerca de 1 mês para resolução do quadro.
- C)** a apresentação é atípica, uma vez que a idade mais frequente de acometimento é em adolescentes acima dos 13 anos.
- D)** a fisiopatologia envolve o depósito de complexos imunes que contém IgA, em pequenos vasos.
- E)** a amoxicilina é o principal desencadeante deste quadro.

Questão 49

ISCMSP | SP | 2025

Gestante em uso de terapia para HIV, diagnosticado no início da gestação, é admitida em trabalho de parto, de termo. Em uso de terapia antirretroviral, que foi iniciada na segunda metade da gestação, mantendo Carga viral de 150 cópias. Quanto os cuidados recomendados ao recém-nascido, deve-se proceder ao clampeamento

- A)** tardio de cordão, banho com água corrente, exame de carga viral e esquema de profilaxia que deve ser com 3 drogas, considerando o alto risco.
- B)** imediato do cordão, banho com água corrente e exame de carga viral, antes do início do esquema profilático, que deve ser com 3 drogas, considerando o alto risco.
- C)** imediato do cordão, limpeza vigorosa com compressas, evitando-se o banho, exame de carga viral e esquema de profilaxia com uma droga, considerando o baixo risco.
- D)** tardio de cordão, banho com água corrente, exame de carga viral e esquema de profilaxia com uma droga, considerando o baixo risco.
- E)** tardio de cordão, limpeza vigorosa com compressas, evitando-se o banho, exame de carga viral e esquema de profilaxia que deve ser com 3 drogas, considerando o alto risco.

Questão 50

ISCMSP | SP | 2025

Gestante em uso de terapia para HIV, diagnosticado no início da gestação, é admitida em trabalho de parto, de termo. Em uso de terapia antirretroviral, que foi iniciada na segunda metade da gestação, mantendo Carga viral de 150 cópias. A partir de 4 semanas de vida deve-se introduzir sulfametoxazol + trimetoprima, com o objetivo de profilaxia

- A)** de infecções pela Entamoeba histolytica, que nestas crianças pode evoluir para quadros

invasivos com alta letalidade.

- B)** de infecções urinárias que podem causar cicatrizes renais, mesmo quando afebris, nestas crianças.
- C)** de doenças de pele e invasivas, como osteomielite, pelo *Staphylococcus aureus*.
- D)** contra o *Pneumocystis jiroveci*, doença que pode manifestar-se rapidamente, com alta letalidade.
- E)** de infecções por *Chlamydia trachomatis*, com potencial para quadro de pneumonia intersticial de evolução para insuficiência respiratória grave.

Questão 51

ISCMSP | SP | 2025

Os pais de um menino, com 3 anos de idade, estão preocupados pois voltaram da praia, onde ficaram durante 2 semanas, e observaram uma alergia na lateral do pé, que está aumentando. Referem que procuraram na internet e viram que pode ser um verme, estão preocupados com os riscos de comprometer o fígado ou os pulmões da criança. O médico confirma tratar-se de *Larva migrans cutânea* e deve orientar que

- A)** é importante realizar hemograma para saber se há resposta sistêmica (eosinofilia) e ultrassonografia de fígado, o único órgão que pode ser afetado, para saber se há resposta sistêmica. A forma de tratamento dependerá do resultado destes exames.
- B)** a infestação atinge, além da pele, o intestino, não comprometendo outros órgãos, sendo tratada sem complicações.
- C)** o processo restringe-se à pele e que o tratamento com medicamento oral é efetivo, sem complicações.
- D)** a infestação pode acometer o pulmão, mas apenas quando a larva faz o ciclo pulmonar, não causando lesão grave, e que a terapia medicamentosa leva à cura.
- E)** tanto pulmão quanto fígado podem ser afetados nos casos crônicos, com 1 mês ou mais de evolução, mas, como a lesão tem 10 cm, significa que tem até 10 dias de evolução e o tratamento leva à cura.

Questão 52

ISCMSP | SP | 2025

A doença hemorrágica do recém-nascido (RN), ou sangramento dependente da deficiência de vitamina K, está associada à insuficiente ativação dos fatores de coagulação dela dependentes. Sobre essa doença, a forma

- A)** clássica ocorre em RNs saudáveis, podendo manifestar-se por sangramentos cutâneos ou gastrointestinais.
- B)** clássica tem como característica a presença de manifestações clínicas entre 12 e 72 hs de vida.
- C)** precoce deve-se ao baixo aporte de vitamina K para o recém-nascido em aleitamento materno e é comum a ocorrência de hemorragia intracraniana.
- D)** clássica é comum em RNs prematuros, pela maior frequência de indicação de jejum para essas crianças.
- E)** tardia é mais comum em RNs alimentados com fórmula láctea, devido à menor concentração de vitamina K das fórmulas em relação ao leite materno.

Questão 53

ISCMSP | SP | 2025

Um lactente de 8 meses apresenta febre alta por três dias, seguida pelo aparecimento súbito de exantema maculopapular rosado no tronco. A criança permanece ativa e com boa aceitação alimentar. O diagnóstico mais provável é:

- A) Eritema infeccioso.
- B) Exantema súbito.
- C) Sarampo.
- D) Rubéola.
- E) Varicela.

Questão 54

ISCMSP | SP | 2025

Menina de 12 anos é levada ao pronto-socorro por seus pais após apresentar vômitos frequentes, dor abdominal, respiração rápida e hálito com odor frutado nas últimas 24 horas. Ela tem histórico recente de perda de peso significativa, poliúria e polidipsia. Na chegada, encontra-se letárgica, com respiração de Kussmaul, glicemia capilar: 450 mg/dL, pH arterial: 7,1 e cetonas urinárias positivas. Na fisiopatologia dessa condição, encontra-se:

- A) Aumento da utilização periférica de glicose.
- B) Resistência periférica à insulina, causando hiperglicemia moderada sem cetonemia.
- C) Glicogenólise hepática aumentada.
- D) Hipersecreção de cortisol e catecolaminas.
- E) Hipoinsulinemia, resultando em lipólise descontrolada.

Questão 55

ISCMSP | SP | 2025

Lactente de 6 semanas apresenta-se com vômitos persistentes após todas as mamadas nas últimas 48 horas, com leve desconforto abdominal e irritabilidade. Ao exame físico, nota-se massa palpável em epigástrio e sinais de desidratação leve. O diagnóstico mais provável é:

- A) Má rotação intestinal.
- B) Estenose hipertrófica do píloro.
- C) Refluxo gastroesofágico.
- D) Intussuscepção.
- E) Gastroenterite.

Questão 56

ISCMSP | SP | 2025

Menina de 9 anos, previamente saudável, apresenta dor torácica, fadiga e palidez progressiva há 3 semanas. Exame físico mostra sopro cardíaco sistólico 2+/6 e hepatoesplenomegalia. Exames laboratoriais indicam anemia normocítica normocrômica, leucopenia e

trombocitopenia. O diagnóstico mais provável é:

- A) Mononucleose infecciosa.
 - B) Anemia aplástica.
 - C) Leucemia linfoblástica aguda.
 - D) Doença de Gaucher.
 - E) Lúpus eritematoso sistêmico.
-

Questão 57

ISCMSP | SP | 2025

Menino de 6 anos com febre persistente há 7 dias, rash cutâneo polimorfo, conjuntivite bilateral não purulenta, lábios secos e linfadenopatia cervical dolorosa. Ao exame físico, há edema em mãos e pés. O diagnóstico mais provável é:

- A) Doença de Kawasaki.
 - B) Febre Reumática.
 - C) Escarlatina.
 - D) Eritema infeccioso.
 - E) Mononucleose infecciosa.
-

Questão 58

ISCMSP | SP | 2025

Menino de 2 anos com crise convulsiva tônico-clônica generalizada. Febre de 38,5 °C há dois dias. Exame físico normal após a crise. O diagnóstico mais provável é:

- A) Convulsão afebril primária.
 - B) Meningite bacteriana.
 - C) Epilepsia mioclônica juvenil.
 - D) Crise febril simples.
 - E) Encefalite viral.
-

Questão 59

ISCMSP | SP | 2025

Menina de 13 anos procura atendimento por não ter iniciado o desenvolvimento dos caracteres sexuais secundários. Apresenta baixa estatura, pregas palpebrais antimongoloides e pescoço alado. O cariótipo revela 45,X. Trata-se de caso de:

- A) Atraso constitucional do crescimento e desenvolvimento.
 - B) Síndrome de Klinefelter, com manifestação incompleta.
 - C) Síndrome de Turner, resultante da monossomia do cromossomo X.
 - D) Hipogonadismo hipogonadotrófico, devido à deficiência hormonal.
 - E) Síndrome de Noonan, com características fenotípicas clássicas.
-

Questão 60

ISCMSP | SP | 2025

Dos achados abaixo, no exame do líquido, são mais indicativos de meningite bacteriana:

- A)** Pleocitose linfocitária, hiperproteínoorraquia.
- B)** Proteínoorraquia elevada, glicorraquia normal.
- C)** Glicorraquia diminuída, pleocitose linfocitária.
- D)** Pleocitose neutrofílica, hipoglicorraquia.

Questão 61

ISCMSP | SP | 2025

Mulher de 30 anos de idade chega ao pronto-socorro com história de dor intensa em baixo ventre, em pontada, que começou há 1 hora. Relata ter tido tontura e náuseas junto com a dor, e começou a ter sangramento vaginal em pequena quantidade. Não lembra a data da última menstruação, pois usa DIU de cobre e não anota. Ao exame: PA: 100 x 60 mmHg, P: 98 bpm, corada, com descompressão brusca positiva em baixo ventre. Há discreto sangramento vaginal, o colo está amolecido e impérvio e há dor à mobilização do colo. A dosagem de beta HCG é alta, e o ultrassom mostra líquido livre na cavidade pélvica, eco endometrial com espessura de 12 mm, DIU bem posicionado, formação heterogênea vascularizada de 5 cm em anexo direito. Dentre as opções abaixo, a melhor indicação é:

- A)** Histeroscopia com remoção do DIU e dos restos ovulares.
- B)** Laparoscopia com salpingectomia direita.
- C)** Metotrexato e nova dosagem de beta-HCG em 6 horas.
- D)** Aspiração manual intrauterina.
- E)** Laparotomia exploradora com drenagem da cavidade.

Questão 62

ISCMSP | SP | 2025

Secundigesta de 5 semanas, 32 anos de idade, em consulta pré-natal de rotina, informa ao obstetra que teve óbito fetal com 37 semanas na gestação anterior. Nega antecedentes clínicos importantes. O exame físico atual é compatível com o tempo gestacional, a PA: 90 x 60 mmHg e o IMC: 28 kg/m². Está indicado

- A)** dieta rica em cálcio, aspirina 50 mg dia, aguardar parto espontâneo até 39 semanas.
- B)** heparina de baixo peso molecular a partir de agora, monitoração de vitalidade fetal desde 24 semanas e antecipação do parto com 37 semanas.
- C)** ácido fólico, monitorar vitalidade fetal de modo rigoroso após 32 semanas e discutir indução de parto com 39 semanas.
- D)** pesquisar trombofilias adquiridas, aspirina 50 mg ao dia e cardiotocografia semanal após 28 semanas.
- E)** heparina subcutânea e aspirina 100 mg ao dia a partir de 14 semanas, cesárea eletiva com 37 semanas.

Questão 63

ISCMSP | SP | 2025

Tercigesta, 14 semanas de gestação, 2 partos normais anteriores, traz resultado de exames pré-natais de rotina em consulta na UBS. O médico observa a seguinte urocultura:

Resultado: Escherichia coli igual ou superior à 100.000 UFC/mL

Antibiograma:

Amicacina: S \leq 2,00

Amoxicilina-ácido clavulânico: S \leq 8,00

Cefalexina: S \leq 8,00

Cefepima: S \leq 0,12

Ceftriaxona: S \leq 0,25

Cefuroxima Intravenosa: I 4

Cefuroxima oral: S 4

Ciprofloxacino: S \leq 0,06

Ertapenem: S \leq 0,12

Gentamicina: S \leq 1,00

Meropenem: S \leq 0,25

Nitrofurantoína: S \leq 16

Norfloxacino: S \leq 0,50

Piperacilina/Tazobactam: S \leq 4

Trimetoprima/Sulfametoxazol: S \leq 20

Nesse caso, a melhor conduta, dentre as abaixo, é:

- A)** prescrever trimetoprima/sulfametoxazol por 3 dias e repetir a urocultura após 7 dias do tratamento.
- B)** repetir a urocultura com higiene perineal, pois se trata de contaminação da coleta.
- C)** manter acompanhamento clínico, pois se trata de bacteriúria assintomática.
- D)** introduzir nitrofurantoína profilática até o final da gestação.
- E)** prescrever amoxicilina-ácido clavulânico por 7 dias.

Questão 64

ISCMSP | SP | 2025

Gestante de 33 semanas, com diabetes gestacional diagnosticado no início da gestação, atualmente controlado com dieta, vem para consulta de pré-natal de rotina com os seguintes controles glicêmicos (mg/dL):

A porcentagem dos controles alterados e a conduta são, respectivamente:

Dia	Jejum	1h após café	1h após almoço	1h após jantar
Segunda-feira	98	123	147	145
Terça-feira	93	110	130	146
Quarta-feira	94	141	127	145
Quinta-feira	96	120	123	134
Sexta-feira	86	135	110	136
Sábado	97	150	148	142
Domingo	93	130	139	149

- A)** 53,6%; introduzir insulina, controle diário com perfil glicêmico e internação com 34

semanas para monitoração da vitalidade fetal.

- B)** 42,8%; internar para perfil glicêmico, introduzir insulina e avaliar vitalidade fetal.
- C)** 42,8%; orientar novamente dieta e exercícios, retorno semanal com novos controles glicêmicos.
- D)** 53,6%; internar para perfil glicêmico, introduzir tratamento farmacológico oral e avaliar a vitalidade fetal.
- E)** 53,6%; reforçar as orientações de dieta, com redução efetiva de carboidratos, retorno semanal com novos controles glicêmicos.

Questão 65

ISCMSP | SP | 2025

Primigesta, 35 semanas, em uso de metildopa 1 g/dia, comparece à consulta do pré-natal de rotina com os seguintes exames: Hemoglobina: 11,8 g/dL; Plaquetas: 259.000/mm³; Creatinina: 0,5 mg/dL; DHL: 183 U/L; TGO: 42 U/L; TGP: 39 UAL; Proteinúria/24h 358 mg/24h. Ultrassonografia obstétrica normal. Controles pressóricos entre 120 x 80 e 110 x 70 mmHg. O diagnóstico e a conduta são, respectivamente:

- A)** Proteinúria gestacional; orientar dieta pobre em sódio, repouso e resolução da gestação entre 39-40 semanas.
- B)** Doença hipertensiva específica da gestação; manter controles pressóricos e, se continuarem adequados, internação para resolução da gestação a partir de 39 semanas.
- C)** Pré-eclâmpsia grave; internação para resolução da gestação.
- D)** Pré-eclâmpsia; internação para manter controles e programar resolução de gestação a partir de 39 semanas.
- E)** Pré-eclâmpsia; manter controles pressóricos e programação de resolução da gestação a partir de 3 semanas.

Questão 66

ISCMSP | SP | 2025

Mulher de 75 anos de idade, procura atendimento com queixa de bola na vagina que vem aumentando há 5 anos. Refere ter tido 3 partos normais e cirurgia para apendicite supurada. Utiliza anlodipino e metformina. Não consegue manter relações sexuais pois fica estrangida, apesar de ter vontade. Nega perda de urina. Ao exame, apresenta o ponto Ba em +5, Ponto C em +5, Ponto Bp em +4 e ponto D em +4. A paciente deve ser orientada que tem prolapso genital, cuja opção mais adequada de tratamento é

- A)** histerectomia vaginal, colporrafia anterior e posterior e perineorrafia, orientando que poderá ficar com perda de urina aos esforços após a cirurgia.
- B)** pessário vaginal, orientando a remoção diária para higienização e quando for ter relação sexual.
- C)** sling retropúbico, perineorrafia e colpocleise, orientando que a atividade sexual poderá ficar prejudicada pelo estreitamento vaginal.
- D)** colpocleise, orientando que poderá ter relação sexual desde que com adequada estrogonização vaginal.
- E)** promontossacrofixação laparoscópica com inserção de sling profilático, orientando os riscos de retenção urinária posterior.

Questão 67

ISCMSP | SP | 2025

Mulher de 38 anos de idade está sem menstruar há 8 meses. Não faz uso de nenhuma medicação e não refere outras queixas. Ao exame, PA: 140 x 80 mmHg; IMC: 34 kg/m², presença de áreas escuras nas regiões de dobras cutâneas. Ao exame ginecológico, não se observam alterações significativas. Nesse caso, espera-se que o uso de

- A) progesterona desencadeará sangramento.
- B) cabergolina reduzirá a resistência insulínica, regularizando o ciclo.
- C) análogo de GnRH levará à ovulação.
- D) clomifeno reduzirá o FSH, causando ovulação.
- E) associação estroprogestativa reduzirá o hiperestrogenismo.

Questão 68

ISCMSP | SP | 2025

Mulher de 25 anos de idade refere ter tido relação sexual desprotegida há 5 dias. Há um dia, apareceram na vulva úlceras dolorosas. Refere ter passado cremes que tinha em casa, sem melhora. Ao exame, observam-se múltiplas úlceras dolorosas, de bordas irregulares e fundo sujo, facilmente sangrante, nos grandes lábios, associadas a linfonodos inguinais aumentados, dolorosos, com intensos sinais flogísticos. Diante do diagnóstico deve-se indicar:

- A) Biopsiar as lesões.
- B) Penicilina cristalina e aciclovir.
- C) Azitromicina e penicilina benzatina.
- D) Aciclovir e azitromicina.
- E) Profilaxia pós-exposição (PEP).

Questão 69

ISCMSP | SP | 2025

Adolescente de 15 anos ainda não menstruou. Apresenta estadiamento puberal M1 P1; IMC: 22 kg/m². De acordo com os exames laboratoriais, se

- A) estradiol e FSH forem altos, a causa pode ser deficiência hipotalâmica.
- B) estradiol for alto, a causa pode ser hipogonadismo hipergonadotrófico.
- C) FSH for baixo, a causa pode ser ooforite autoimune.
- D) FSH for alto, a causa pode ser Síndrome de Turner.
- E) estradiol e FSH forem baixos, a causa pode ser disgenesia gonadal pura.

Questão 70

ISCMSP | SP | 2025

Adolescente de 17 anos de idade teve um resultado de citologia cervicovaginal mostrando lesão intraepitelial de baixo grau. Foi vacinada contra HPV há 6 meses e não usa preservativo. Não tem parceiro fixo. Deve ser orientada a

- A) cauterização química ou elétrica de lesões visíveis ao teste de Schiller.
- B) ser vacinada contra HPV com vacina diferente da tomada anteriormente.
- C) fazer colposcopia com pesquisa de HPV.
- D) fazer colposcopia com biopsia dirigida.
- E) repetir a citologia em 12 meses.

Questão 71

ISCMSP | SP | 2025

Primigesta de 15 semanas, em consulta de pré-natal, recebeu a informação de que teve contato com o Rubella vírus recentemente, baseado no teste de avidéz baixo. Realizou ultrassonografia morfológica do primeiro trimestre sem alterações. A conduta mais adequada nesse caso é

- A) Indicar imunoglobulina humana G imediatamente para diminuir a viremia materna e fetal.
- B) Pesquisa do RNA viral por PCR no líquido amniótico entre 18 a 20 semanas.
- C) Repetir o teste de avidéz em 30 dias, e se estiver alto, indicar pesquisa do RNA viral por PCR.
- D) Pesquisa do RNA viral por PCR no líquido amniótico entre 15 e 16 semanas.

Questão 72

ISCMSP | SP | 2025

Primigesta, 28 anos, refere estar grávida há 2 meses e está com sangramento vaginal e cólica abdominal há 5 dias. Foi atendida no pronto-socorro com presença de sangue coletado em fundo vaginal, útero aumentado 2 vezes de tamanho e colo impérvio. À ultrassonografia observou-se embrião com 105 batimentos cardíacos fetais, diâmetro de saco gestacional 25 mm e área de descolamento ovular de 30%. A conduta mais adequada, nesse caso, deve ser:

- A) Prescrição de relaxante muscular e sulfato ferroso.
- B) Prescrição de misoprostol 100 mg 6/6 horas.
- C) Prescrição de progesterona natural 800 mg ao dia.
- D) Observação domiciliar e manter o seguimento pré-natal.
- E) Repetição da ultrassonografia transvaginal em 2 dias.

Questão 73

ISCMSP | SP | 2025

Primípara teve, há 5 dias, parto cesárea após amniorrexe prematura e segundo período de parto prolongado. Encontra-se em aleitamento materno exclusivo, refere febre 38 °C há 2 dias, acompanhada de dor pélvica e calafrios e loquiação fétida. A conduta mais adequada, considerando que a puérpera deseja manter o aleitamento exclusivo é:

- A) Clindamicina e gentamicina intravenosos.
- B) Ampicilina intravenosa.
- C) Azitromicina e ampicilina via oral.

- D) Ciprofloxacino intramuscular.
- E) Cefalexina e azitromicina via oral.

Questão 74

ISCMSP | SP | 2025

Gestante, 32 semanas, apresentou um nódulo de 4 cm em mama direita. Realizou a biópsia que confirmou carcinoma invasivo de tipo não especial. Realizou a mastectomia da mama direita na 34ª semana de gestação e tem indicação de quimioterapia adjuvante. O momento ideal para o início da terapêutica:

- A) No 3º mês do puerpério.
- B) No pós-parto, e com antecipação do parto.
- C) 35ª semana de gestação.
- D) No pós-parto, aguardando o parto espontâneo.
- E) 36ª semana de gestação.

Questão 75

ISCMSP | SP | 2025

Primigesta de 33 semanas refere perda de líquido há 6 horas. Nega comorbidades. Refere boa movimentação fetal. Última consulta do pré-natal, há 2 semanas. Exame obstétrico: altura uterina: 32 cm, 140 batimentos cardíacos fetais, dinâmica uterina ausente, colo impérvio. A conduta mais adequada é:

- A) Indicação de parto cesárea após a corticoterapia.
- B) Conduta expectante, corticoterapia e sulfatação.
- C) Conduta expectante, antibioticoterapia e corticoterapia.
- D) Indução de trabalho de parto com oxitocina.
- E) Indução de trabalho de parto com misoprostol.

Questão 76

ISCMSP | SP | 2025

Adolescente, 16 anos, teve o diagnóstico de hepatite B na mesma semana que iniciou o uso de pilula combinada contendo etinilestradiol 30 mcg e gestodeno 75 mcg, para contracepção. A conduta mais adequada, segundo os Critérios de Elegibilidade da OMS, é:

- A) Suspender o uso da pilula apenas se apresentar icterícia ou sangramento.
- B) Trocar a pílula para o injetável mensal.
- C) Manter a pílula pois é considerada categoria 2.
- D) Trocar a pílula para o adesivo transdérmico.
- E) Suspender o uso da pilula pelo fato de ser categoria 3.

Questão 77

ISCMSP | SP | 2025

Mulher, 35 anos de idade, nuligesta, apresenta um nódulo uterino intramural hipoecoico em parede posterior medindo 45 mm, diagnosticado por ultrassonografia, há 2 anos. Pretende engravidar no próximo ano. Nega outras comorbidades e queixas ginecológicas. A conduta mais adequada é

- A) endometrectomia.
- B) miomectomia abdominal.
- C) miomectomia laparoscópica.
- D) orientações e observação.
- E) embolização do mioma.

Questão 78

ISCMSP | SP | 2025

Mulher, 30 anos, refere que apresentou 3 episódios de candidíase no último ano causadas pela *Candida albicans*. É obesa e todos os episódios foram desencadeados após ter ido para a praia, referiu prurido intenso vulvo-vaginal e disúria com saída de corrimento tipo coalhada. O último episódio ocorreu há 5 dias. O diagnóstico mais provável é

- A) episódios isolados de candidíase simples.
- B) vaginose citolítica.
- C) candidíase complicada.
- D) candidíase de repetição.
- E) infecção urinária de repetição.

Questão 79

ISCMSP | SP | 2025

Adolescente de 16 anos, refere cólica menstrual forte e sangramento menstrual abundante. Foi realizado ultrassonografia e ressonância da pelve que diagnosticaram a presença de 1 septo no fundo da cavidade uterina, medindo 12 mm. O diagnóstico mais provável é útero

- A) bicorno.
- B) didelfo.
- C) septado.
- D) arqueado.
- E) unicorno.

Questão 80

ISCMSP | SP | 2025

Mulher, 40 anos de idade, primípara, com desejo de gestar, apresentou sangramento vaginal intermitente por 2 meses. Na investigação, diagnosticou-se hiperplasia endometrial atípica. A conduta mais adequada, nesse caso é

- A) inserir DIU levonogestrel por, pelo menos, 6 meses e controle ultrassonográfico.

- B)** histerectomia total abdominal e salpingooforectomia.
- C)** histerectomia total abdominal e pesquisa linfonodo sentinela.
- D)** ablação endometrial via histeroscópica.
- E)** medroxiprogesterona 150 mg mensal por 1 ano.

Questão 81

ISCMSP | SP | 2025

Jéssica, nova médica de família da equipe Águia, atende a consulta de retorno do paciente Cláudio. Na consulta, Cláudio parecia inquieto, como de costume, com as pernas agitadas e com a chave de casa nas mãos. Sua demanda era um retorno com exames de rotina, mas não parecia esse o foco de suas tensões. Jéssica, percebendo a linguagem não verbal, opta por reenquadrar a consulta e perguntar "Como estão as coisas em casa?" Para uma compreensão maior do caso, ela agenda mais uma consulta para a realização de Genograma e Ecomapa. O componente Método Clínico Centrado na Pessoa que foi efetivado por Jessica no conjunto de suas ações descritas é:

- A)** Entendendo a pessoa como um todo.
- B)** Explorando Saúde, Doença e Experiência da Doença.
- C)** Elaborando um plano conjunto de manejo dos problemas.
- D)** Fortalecendo a relação entre pessoa e profissional.
- E)** Ser Realista.

Questão 82

ISCMSP | SP | 2025

Joana tem 46 anos, é hipertensa e segue em acompanhamento no ambulatório da Universidade da cidade em que mora. Foi convidada a participar de um estudo que irá testar a efetividade de nova medicação que promete baixar a pressão arterial. Recebeu explicações de uma das alunas pesquisadoras, e um documento TCLE, que falava sobre o estudo. Esse documento esclarecia que a nova medicação teria possíveis benefícios para a hipertensão, que o estudo seria realizado ao longo de 3 meses e que aleatoriamente algumas pessoas receberiam a medicação em teste, outras receberiam uma "medicação" com substância inativa. Joana decidiu participar do estudo pois a medicação que ela toma traz alguns efeitos colaterais que ela gostaria de evitar. O tipo de estudo ao qual Joana se submeterá é chamado

- A)** Estudo Ecológico.
- B)** Estudo Caso-Controle.
- C)** Estudo Coorte.
- D)** Estudo Clínico Randomizado.
- E)** Estudo Transversal.

Questão 83

ISCMSP | SP | 2025

Sobre os princípios que norteiam a prática do Médico de Família e Comunidade (MFC), é correto:

- A)** Tem como escopo de sua atuação o atendimento de pessoas da comunidade independente de idade e questão clínica, exceto casos que devem ser referenciados para atenção secundária e ou terciária, como nos casos de saúde mental e tratamento para HIV.
- B)** É através da aderência ao plano terapêutico que é possível se identificar uma boa relação médico-pessoa.
- C)** Tem sua atuação influenciada pela comunidade quando conhece os problemas de saúde mais prevalentes do território e oferece cuidado em momento oportuno a partir da realização de diagnósticos comunitários.
- D)** É um clínico qualificado quando acumula experiência ao longo do tempo de atuação profissional em uma mesma equipe.
- E)** Durante o manejo, leva em consideração o contexto biológico, reconhecendo que o processo de adoecimento está fortemente ligado ao histórico pessoal e familiar de doenças.

Questão 84

ISCMSP | SP | 2025

Yasmin, paciente trans feminino, vai à sua primeira consulta na UBS para solicitar seguimento do seu processo de hormonização, uma vez que o iniciou de forma independente conforme orientação de suas colegas que se encontram neste mesmo processo. Ouviu que no município existe um ambulatório de acompanhamento de população trans e que gostaria de ser encaminhada para o serviço. A médica de família e comunidade que realiza o atendimento explica para a paciente qual seu papel no acompanhamento de suas necessidades de saúde e dessa demanda em especial e que mesmo que esteja realizando o seguimento em outro serviço é papel da Atenção Primária à Saúde (APS) a articulação entre os serviços da rede e das ações de saúde de forma sincronizada. Neste caso, o atributo da APS que está sendo cumprido é:

- A)** Equidade.
- B)** Coordenação do cuidado.
- C)** Integralidade.
- D)** Universalidade.
- E)** Longitudinalidade.

Questão 85

ISCMSP | SP | 2025

Utilizando como base a teoria de Leavell & Clark que define os níveis de prevenção baseado na história natural da doença, é correto afirmar:

- A)** A coleta de resíduos sólidos é uma ação de promoção à saúde, contemplada como prevenção primária.
- B)** A realização de mamografia em mulheres acima de 50 anos, é uma ação de diagnóstico precoce, sendo considerada prevenção primária.
- C)** A realização de psicoterapia é uma ação de reabilitação, considerada prevenção primária.
- D)** A realização de exame do pé diabético é uma ação de delimitação de dano, contemplada como prevenção secundária.

- E)** A vacinação de HPV em adolescentes é uma ação de promoção à saúde, contemplada como prevenção secundária.

Questão 86

ISCMSP | SP | 2025

Dona Vera chega à recepção da UBS perguntando como fazer para seu marido, Sr. Joaquim, continuar seus tratamentos no SUS, pois acabou de perder o plano de saúde. Fazia acompanhamento pelo convênio médico para Hipertensão e Diabetes Mellitus tipo 2. No último mês havia iniciado investigação para uma nova perda de peso e fraqueza no corpo, ao ponto que Joaquim está com muita dificuldade para deambulação. A recepcionista acolhe Dona Vera e prontamente faz o cadastro de Joaquim e em seguida encaminha Dona Vera para acolhimento com a equipe, no qual o enfermeiro Cleiton esclarece que o caso de Joaquim será discutido na reunião de equipe desta semana para agendamento de avaliação domiciliar com brevidade. Dona Vera pergunta se levará 6 meses, como vê sua vizinha acamada receber consultas domiciliares com a médica da equipe. Cleiton reforça que cada caso é avaliado individualmente para a frequência e agendamento de consultas. Os princípios doutrinários do SUS que estão presentes na condução do caso pela equipe da UBS é:

- A)** Universalidade e Autonomia.
- B)** Equidade e Autonomia.
- C)** Integralidade e Equidade.
- D)** Universalidade e Equidade.
- E)** Universalidade e Integralidade.

Questão 87

ISCMSP | SP | 2025

Kátia, 60 anos, trabalha como autônoma em quiosque de doces no bairro, mora com sua esposa de 58 anos, que é motorista de aplicativo e seus dois filhos de 4 e 7 anos. Kátia vai a uma consulta agendada pela primeira vez, trazendo exames previamente solicitados por outro médico. Nega sintomas e outras demandas. Refere uso de metformina 850 mg 3x/dia e gliclazida 60 mg 2x/dia. Exames: Glicemia em jejum: 130 mg/dL, Hemoglobina A1c: 9,3%, Creatinina sérica: 1,1 (CKD-EPI: 58 mL/min/1.73 m²), Colesterol Total: 210 mg/dL, Triglicérides: 150 mg/dL; HDL: 35 mg/dL; LDL: 145 mg/dL; Relação albumina/creatinina urinária: 60 mg/g. Ela traz exames coletados há 6 meses com valores extremamente similares ao atual. Segundo a Sociedade Brasileira de Diabetes para o manejo no SUS, deve-se concluir que Kátia tem diabetes tipo 2 fora de alvo terapêutico sem comprometimento renal

- A)** com proteinúria e dislipidemia associada, sendo indicada associação terapêutica de enalapril ou losartana em dose máxima tolerada, dapagliflozina, escalonar estatinas até meta de LDL e insulino terapia dose única de NPH à noite com reavaliação de automonitoramento da glicemia capilar em jejum após pelo menos 3 dias com posterior coleta de novos exames.
- B)** e está indicada associação terapêutica de dapagliflozina, com novos exames em 3 meses.
- C)** com proteinúria, sendo indicada associação terapêutica de enalapril ou losartana em dose máxima tolerada e dapagliflozina, com novos exames em 3 meses.
- D)** com proteinúria e dislipidemia associada, sendo indicada associação terapêutica de

enalapril ou losartana em dose máxima tolerada, dapagliflozina e escalonar estatinas até meta de LDL, com reavaliação de exames em 3 meses.

- E)** com proteinúria e dislipidemia associada, sendo indicada associação terapêutica de enalapril ou losartana em dose máxima tolerada, dapagliflozina, linagliptina e escalonar estatinas até meta de LDL, com reavaliação de exames em 3 meses.

Questão 88

ISCMSP | SP | 2025

Jorge, 60 anos, casado, tocador de tamborim na escola de samba, aos sábados, há 4 anos, trabalha em construção civil e obras públicas há 38 anos (principalmente como operador de britadeira). Refere que os EPIs são antigos e às vezes quebrados. Traz uma audiometria solicitada para investigar perda auditiva, pela qual conclui-se: "Perda auditiva sensorineural bilateral simétrica com perda global, mas mais intensa em frequências de 3, 4 e 6 kHz, com melhora relativa à frequência de 8 kHz". A partir do resultado da audiometria é correto concluir pelo diagnóstico de

- A)** perda auditiva não induzida por ruídos e deve-se solicitar exame de imagem, pois perdas auditivas sensorineurais bilaterais simétricas tipicamente não estão relacionadas a doença ocupacional e devem ser investigadas com brevidade.
- B)** presbiacusia, e deve-se propor tratamento adequado e orientar que a causa é essencialmente uma complicação da idade, recomendando repouso acústico aos fins de semana e uso mais intensivo de equipamentos de proteção individual no trabalho.
- C)** perda auditiva induzida por ruído ocupacional, e deve-se propor tratamento adequado, notificar para o SINAN e elaborar RAAT, fornecendo cópia para Jorge poder levar ao CEREST e à empresa em que trabalha para emissão de CAT.
- D)** perda auditiva induzida por ruído ocupacional, e deve-se propor tratamento adequado, notificar para o SINAN e elaborar CAT, orientando Jorge a ir à delegacia registrar a denúncia.
- E)** perda auditiva induzida por ruído não ocupacional, e deve-se propor tratamento adequado, orientar uso de protetores auriculares quando for tocar na escola de samba.

Questão 89

ISCMSP | SP | 2025

Em intervalos cada vez menores, o conhecimento médico se renova, novas práticas substituem as antigas e o que se sabe hoje pode facilmente ser considerado proscrito em menos de 5 anos. É imprescindível o profissional saber avaliar a certeza dos estudos com que entra em contato para não mudar sua prática sem maior garantia de benefício. De acordo com o sistema GRADE para avaliação de estudos científicos (Níveis "Alto", "moderado", "baixo" e "muito baixo"), é correto afirmar:

- A)** Estudos caso-controle tipicamente atingem certeza de evidência maior que Ensaios Clínicos Randomizados.
- B)** Estudos observacionais podem ter um GRADE nível "alto", mesmo que comumente tenham diversas limitações.
- C)** Por conta do tipo de estudo mais criterioso, as revisões sistemáticas têm um GRADE nível "moderado" ou maior.
- D)** Relatos de casos e séries de casos elaborados por instituições especializadas e

renomadas tipicamente são classificados como GRADE nível "moderado".

- E)** Ensaios Clínicos Randomizados têm pouco potencial para atingir GRADE níveis "moderado" ou "alto".

Questão 90

ISCMSP | SP | 2025

Há uma doença com prevalência muito maior na população acima de 40 anos do que na população abaixo dessa idade. Essa doença pode causar complicações a longo prazo se não for corretamente manejada. Estão disponíveis 3 exames (A, B e C) que podem ser usados para identificá-la e acompanhá-la: Exame A: Sensibilidade 50%, Especificidade 95%, custo baixo para implementação, comodidade média para o paciente. Exame B: Sensibilidade 45%, Especificidade 79%, custo moderado para implementação, comodidade alta para o paciente. Exame C: Padrão ouro para sensibilidade e especificidade, custo elevado para implementação, comodidade baixa para o paciente. Tendo em vista políticas públicas de saúde que requerem otimização de custo-efetividade, deve-se investir em rastreamento populacional periódico

- A)** misto: para faixa etária acima de 40 anos com ambos os Exames A e B e para a faixa etária menor de 40 anos apenas com o Exame A com complementação com Exame C, caso rastreio positivo.
- B)** para pessoas acima de 40 anos com o Exame C.
- C)** para pessoas acima de 40 anos com o Exame A com complementação com Exame C, caso rastreio positivo.
- D)** para pessoas em ambas as faixas etárias com o Exame B e complementação com outro exame, caso rastreio positivo.
- E)** misto: para a faixa etária acima de 40 anos com o Exame A e para a menor de 40 anos com o Exame C.

Questão 91

ISCMSP | SP | 2025

É um exemplo de Prevenção Quaternária:

- A)** Suplementação de vitaminas, minerais e multivitamínicos para prevenir doenças cardiovasculares e câncer.
- B)** Desprescrição de benzodiazepínicos para pacientes idosos.
- C)** Solicitação de ultrassonografia de mamas de rotina em mulheres assintomáticas.
- D)** Exames de rotina em crianças: hemograma, fezes e urina.
- E)** Uso de aspirina para prevenção primária de Doença Cardiovascular (DCV) em adultos com 60 anos ou mais.

Questão 92

ISCMSP | SP | 2025

Samara, 34 anos, previamente hígida, chega para atendimento por estar há 2 dias com febre, cefaleia, dor retro-orbitária, mal-estar, náuseas e sangramento gengival após escovação dos

dentos pela manhã. Ao exame físico, encontra-se em: regular estado geral, hidratada, eupneica, T: 38 °C e PA: 110 x 80 mmHg. Trata-se de um caso suspeito de dengue do

- A)** grupo C. Deve-se solicitar hemograma, hidratação oral e acompanhamento em leito de observação até o resultado do exame. Caso hematócrito aumentado, após a reposição volêmica inicial, deve-se proceder à reavaliação clínica e laboratorial, mantendo hidratação na segunda hora até a reavaliação do hematócrito.
- B)** grupo B. Deve-se solicitar hemograma, hidratação oral e acompanhamento em leito de observação até o resultado do exame. Caso hematócrito aumentado, realizar reposição volêmica imediata, com reavaliação após 1 hora, e se paciente sentir-se bem e com sinais estáveis, orientar repouso, prescrição de analgésicos, retorno para reavaliação clínica e laboratorial diária até 48 horas após a queda da febre ou imediata se presença de sinais de alarme.
- C)** grupo C. Deve-se solicitar hemograma, hidratação oral e acompanhamento em leito de observação até o resultado do exame. Caso hematócrito estiver normal e paciente estável, o manejo deve ser realizado em ambiente ambulatorial, com hidratação oral, repouso, prescrição de analgésicos, retorno para reavaliação clínica e laboratorial diária até 48 horas após a queda da febre ou imediata se presença de sinais de alarme.
- D)** grupo A. O manejo deve ser realizado em ambiente ambulatorial, com hidratação oral, repouso, prescrição de analgésicos, agendamento de retorno para o dia da melhora da febre. Caso apresente sinais de alarme procurar atendimento imediato, preenchimento do cartão de acompanhamento e liberação para o domicílio.
- E)** grupo B. Deve-se solicitar hemograma, hidratação oral e acompanhamento em leito de observação até o resultado do exame. Caso hematócrito normal e paciente estável, o manejo deve ser realizado em ambiente ambulatorial, com hidratação oral, repouso, prescrição de analgésicos, retorno para reavaliação clínica e laboratorial diária até 48 horas após a queda da febre ou imediata se presença de sinais de alarme.

Questão 93

ISCMSP | SP | 2025

Em relação ao novo modelo de financiamento da Atenção Primária à Saúde (data), é correto:

- A)** Há previsão de construção de aproximadamente 3.000 novas UBS, com verbas municipais e estaduais, sendo UBS maiores e com projetos arquitetônicos mais modernos.
- B)** Tem o objetivo de diminuir o cofinanciamento federal, com a finalidade de melhorar o acesso, a qualidade e a integralidade do cuidado.
- C)** O objetivo é priorizar a estratégia saúde da família, sem previsibilidade ou sustentabilidade dos incentivos financeiros.
- D)** Será criado um novo indicador que combina o porte populacional e o índice de vulnerabilidade social dos municípios com o objetivo de promover uma distribuição financeira mais equitativa.
- E)** Aproximadamente 50% dos recursos previstos virão do componente qualidade que incentiva a melhoria contínua dos serviços provenientes de indicadores pactuados.

Questão 94

ISCMSP | SP | 2025

Sobre o genograma, é correto afirmar:

- A)** Não é necessário colocar legenda nem data de realização, mas é obrigatório identificar quem fez o genograma.
- B)** São necessárias no mínimo quatro gerações, sendo que se deve identificar o paciente índice.
- C)** Quando há união entre um casal heterossexual, o símbolo de homem (quadrado) deve estar à esquerda do símbolo da mulher (circulo); entre estes deve-se fazer a linha correspondente de tal união (casamento, não casados que vivem juntos, separação etc.).
- D)** Os filhos aparecem em ordem cronológica de nascimento, do mais velho para o mais novo. Caso a mulher tenha tido aborto não é necessário colocar em registro.
- E)** Não é obrigatório apontar com quem o paciente índice mora.

Questão 95

ISCMSp | SP | 2025

Luana, de 30 anos, vai à consulta; contém em seu prontuário apenas um atendimento na UBS no ano anterior, com a enfermeira da equipe para coleta de citologia oncológica. A paciente foi apenas à UPA da região várias vezes nos últimos seis meses, sempre com queixa de dor. Luana se mostra um pouco apreensiva no início da consulta, mas logo revela que o motivo de estar ali é que está com muita dor no rosto. Ao olhar para a paciente, você nota dois hematomas: em região palpebral e região maxilar. Quando questionada sobre o que aconteceu, Luana conta que apanhou do marido há dois dias porque o deixou irritado. Considere as assertivas abaixo: Nesse caso, o médico deve

- A)** orientar Luana para procurar o Serviço Social da UBS, o qual é responsável por avaliar a necessidade de eventual encaminhamento ao serviço de psicologia.
- B)** notificar no SINAN se houver concordância do paciente.
- C)** deve acionar a defensoria pública a fim de investigar se Luana sofreu outros tipos de violência, como patrimonial, psicológica, sexual ou moral.
- D)** instrui Luana a fazer o boletim de ocorrência e, caso ela se recuse, deve acionar a polícia.
- E)** esclarecer a Luana que ela pode fazer de denúncia da violência sofrida, sem que seja necessária a abertura de boletim de ocorrência.

Questão 96

ISCMSp | SP | 2025

O câncer de colo do útero é o quarto câncer mais incidente em mulheres, com a ocorrência de 604 mil novos casos no mundo anualmente, o que corresponde a 6,5% de todos os cânceres em mulheres. Apesar da alta incidência, o câncer de colo do útero é considerado suscetível à erradicação, devido à existência do exame de rastreamento cujo padrão-ouro é o exame citopatológico do colo do útero. É situação na qual deve ser realizada a coleta do exame citopatológico do colo do útero anualmente:

- A)** Mulher cis, bissexual, 35 anos, em tratamento com quimioterápicos, sem realizar exame citopatológico há cinco anos.
- B)** Mulher cis, homossexual, de 65 anos, ativa sexualmente, com dois exames anuais

negativos.

- C)** Mulher cis, heterossexual, ativa sexualmente, de 25 anos, com dois exames anuais consecutivos negativos.
- D)** Homem trans, de 25 anos, ativo sexualmente, com dois exames anuais consecutivos negativos.
- E)** Mulher cis, lésbica, 29 anos, com primeiro e último exame citopatológico há um ano, com resultado negativo.

Questão 97

ISC MSP | SP | 2025

A doença cardiovascular é a principal causa de morte no Brasil e no mundo, determinando aumento da morbidade e incapacidade ajustadas aos anos de vida. É exemplo de um paciente com risco cardiovascular intermediário:

- A)** Mulher, 52 anos, não tabagista, com diagnóstico de diabetes mellitus há dois meses.
- B)** Homem, 52 anos, não tabagista, com aneurisma de aorta abdominal diagnosticado há dois meses.
- C)** Mulher, 52 anos, não tabagista, com placas ateroscleróticas vistas na angiotomografia coronária.
- D)** Mulher, 52 anos, não tabagista, em tratamento para diabetes mellitus há cinco anos e para hipertensão arterial sistêmica há oito anos.
- E)** Homem, 52 anos, não tabagista, em tratamento para diabetes mellitus há cinco anos.

Questão 98

ISC MSP | SP | 2025

Joana, 37 anos, mulher cis, separada, gerente de RH, tinha em prontuário mais de 6 passagens na UBS nos últimos 3 meses por manchas no corpo, que não coçam. O médico atendeu a paciente em consulta agendada e, por avaliar as lesões como maculopapulares no corpo inclusive com algumas lesões nas mãos, suspeitou de sífilis, pedindo um teste rápido. O teste foi realizado na mesma manhã com resultado positivo. Ao conversar com a paciente, o médico apurou que ela havia tido, em uma única oportunidade, uma relação sexual desprotegida, há 9 meses. Nunca sentiu nada e não percebeu nenhuma lesão até o aparecimento das manchas pelo corpo e palma da mão há 3 meses, quando fez um exame médico para piscina do clube e foi reprovada, vindo buscar ajuda na UBS. Solicitou-se, então, o teste não treponêmico, cujo resultado foi positivo, confirmando o diagnóstico de sífilis. Com relação ao estadiamento, esquema terapêutico e seguimento, por se tratar de sífilis

- A)** recente secundária, benzilpenicilina benzatina 2,4 milhões UI, IM, 1x/semana (1,2 milhão UI em cada glúteo) por 3 semanas, teste não treponêmico mensal.
- B)** latente tardia, benzilpenicilina benzatina 2,4 milhões UI, IM, 1x/semana (1,2 milhão UI em cada glúteo) por 3 semanas, teste não treponêmico trimestral.
- C)** recente primária, benzilpenicilina benzatina 2,4 milhões UI, IM, dose única (1,2 milhão UI em cada glúteo), teste não treponêmico mensal.
- D)** recente secundária, benzilpenicilina benzatina 2,4 milhões UI, IM, dose única (1,2 milhão UI em cada glúteo), teste não treponêmico trimestral.
- E)** latente recente, benzilpenicilina benzatina 2,4 milhões UI, IM, dose única (1,2 milhão UI em cada glúteo), teste não treponêmico mensal.

Questão 99

ISCMSP | SP | 2025

João, 11 anos, chega à UBS para consulta de rotina com a enfermeira Suely. A mãe de João quer saber sobre as vacinas que ele precisa receber. Suely deve

- A)** indicar a vacina Dupla adulto (difteria e tétano) - dT, caso a última vacina desse tipo tenha ocorrido há 5 anos.
- B)** indicar a vacinação de HPV para João em dose única, caso ele ainda não tenha recebido.
- C)** explicar que a vacinação de HPV em crianças e adolescentes deve ser realizada somente em casos de vítimas de violência sexual.
- D)** revisar o histórico vacinal e verificar se todas as vacinas recomendadas para a faixa etária foram administradas. Se houver doses em atraso deve-se reiniciar todos os esquemas vacinais.
- E)** indicar a realização de reforço de vacina ACWY somente se não tiver havido o reforço de 12 meses e 5 anos.

Questão 100

ISCMSP | SP | 2025

Agente comunitária solicita, em reunião de equipe, uma consulta para o paciente Mauro, que é irmão da dona Maria, paciente restrita. A agente conta que Mauro, 55 anos, está sentindo dor no corpo, cansaço, perda de apetite e que tem emagrecido bastante. Nega sintomas respiratórios. Trabalha na construção civil há mais de 30 anos, tendo ficado um pouco mais de 2 anos afastado das obras, pois ficou preso por agressão à ex-mulher. Voltou a trabalhar há quase 2 meses, mas não tem conseguido trabalhar o dia todo. Os exames iniciais a serem solicitados pelo médico que atender Mauro, devem ser hemograma, glicemia, colesterol e frações e

- A)** PPD, apenas, por não haver sintomas respiratórios.
- B)** testes rápidos para ISTs, apenas.
- C)** testes rápidos para ISTs, realização de espirometria e ecocárdio para diagnóstico diferencial do cansaço.
- D)** pela ausência de tosse e febre, não existe a indicação de realização de exames para diagnóstico diferencial de tuberculose.
- E)** testes rápidos para ISTs, coleta de escarro, Rx de tórax e PPD.