

# Hospital adventista Silvestre

2026 | RJ | 100 Questões



### Questão 1

Hospital adventista Silvestre | RJ | 2026

No manejo da Parada Cardiorrespiratória por ritmo de Taquicardia Ventricular sem pulso / Fibrilação Ventricular refratária, a Amiodarona é indicada como medicamento de escolha em casos de não reversão após as manobras iniciais. Assinale a alternativa que apresenta o número de doses e a posologia correta para o uso desta medicação:

- A)** Três doses: Primeira dose 300mg, segunda dose 300mg, terceira dose 150mg
- B)** Duas doses: Primeira dose 300mg, segunda dose 150 mg
- C)** Duas doses: Primeira dose 300mg, segunda dose 300 mg
- D)** Três doses: Primeira dose 300 mg, segunda dose 150 mg, Terceira dose 150 mg
- E)** Não se deve administrar Amiodarona no contexto de Parada Cardiorrespiratória por se tratar de droga cronotrópica negativa.

### Questão 2

Hospital adventista Silvestre | RJ | 2026

Quais são os achados laboratoriais típicos em um paciente com anemia ferropriva?

- A)** Ferritina > 30 ng/ml e/ou saturação de transferrina > 20%
- B)** Ferritina < 30 ng/ml e/ou saturação de transferrina > 20%
- C)** Saturação de transferrina > 20%. Não se considera ferritina na avaliação da anemia ferropriva
- D)** Ferritina > 30 ng/ml e/ou saturação de transferrina < 20%
- E)** Ferritina < 30 ng/ml e/ou saturação de transferrina < 20%

### Questão 3

Hospital adventista Silvestre | RJ | 2026

Homem, 66 anos, hipertenso e diabético, início há 5 horas, subitamente, de parestesia em dimídio esquerdo associado a afasia motora. NIHSS calculado =15. Exames complementares: Eletrocardiograma: Fibrilação atrial, Frequência cardíaca 95 bpm Tomografia computadorizada sem contraste: sem hemorragia, discreta hipodensidade em núcleo lentiforme direito. Angio-Tomografia de crânio: oclusão proximal da Artéria cerebral média (ACM) direita, bom preenchimento por colaterais. Exames laboratoriais: glicemia 130 mg/dL, creatinina 0,9 mg/dL, plaquetas 210.000/mm<sup>3</sup>, INR 1,0. Diante do diagnóstico de Acidente Vascular encefálico isquêmico, neste cenário, qual a conduta mais adequada neste momento?

- A)** Não realizar reperfusão; iniciar apenas aspirina, visto que tempo de início de sintomas maior que 4,5 horas.
- B)** Trombólise endovenosa com alteplase, pois ainda se encontra dentro da janela terapêutica de até 6 horas.
- C)** Encaminhar para trombectomia mecânica devido a oclusão proximal de ACM e tempo de início de sintomas menor ou igual a 6 horas, independentemente de trombolítico.
- D)** Anticoagulação plena imediata com heparina devido a Fibrilação atrial no Eletrocardiograma.
- E)** Nenhuma conduta de reperfusão a ser adequada neste momento e evitar início de Aspirina na admissão pelo risco de Acidente Vascular encefálico hemorrágico.

#### Questão 4

Hospital adventista Silvestre | RJ | 2026

M.N.B, sexo masculino, 74 anos, apresenta queixas de perda de memória, astenia e parestesias em membros inferiores. Portador de dislipidemia em uso de Atorvastatina 10 mg/dia. Passado de gastrectomia subtotal há 10 anos. Exames laboratoriais revelam Hemoglobina 7,4 g/dL, Volume corpuscular médio (VCM) de 119 fL e hipersegmentação de neutrófilos. Assinale a alternativa que apresenta, respectivamente, a causa mais provável dos sintomas e o tratamento mais apropriado para o paciente:

- A) Deficiência de ácido fólico; administração enteral de ácido fólico.
- B) Deficiência de cobalamina; administração enteral de vitamina B12.
- C) Deficiência de ferro; administração parenteral de sulfato ferroso.
- D) Deficiência de ferro; administração enteral de sulfato ferroso.
- E) Deficiência de cobalamina; administração parenteral de vitamina B12.

#### Questão 5

Hospital adventista Silvestre | RJ | 2026

Mulher de 69 anos, portadora de hipertensão arterial sistêmica e insuficiência cardíaca de fração ejeção normal, com diagnóstico de mielofibrose primária e necessidade de suporte transfusional semanal, procura o ambulatório de hematologia para transfusão de concentrado de hemácias. Após 30 minutos do início da infusão, a paciente apresenta febre de 38,4°C, dispneia e dessaturação. A radiografia de tórax evidencia infiltrado alveolar bilateral difuso. Não havia icterícia, dor abdominal, náuseas ou alteração da cor da urina. Nesse caso, a reação transfusional está mais provavelmente associada a:

- A) Sepses bacteriana
- B) Lesão pulmonar aguda
- C) Sobrecarga circulatória
- D) Reação hemolítica aguda
- E) reação hipotensiva.

#### Questão 6

Hospital adventista Silvestre | RJ | 2026

Paciente do sexo feminino, 68 anos, comparece a consulta ambulatorial com quadro de fadiga intensa e gengivorragia ocasional ao escovar os dentes de início há 5 dias. Ao exame físico, petéquias e equimoses na pele mais evidentes nas nádegas e nos membros inferiores, associado a ausência de hepatoesplenomegalia ou linfadenopatias. Nega uso de medicamentos. O hemograma demonstra hemoglobina 13 g/dL, leucócitos 8.350 / mm<sup>3</sup> e plaquetas 47.000 / mm<sup>3</sup>. O diagnóstico mais provável desta paciente e o tratamento recomendado são, respectivamente:

- A) Púrpura de Henoch-Schonlein - observação clínica
- B) Púrpura trombocitopênica imune - observação clínica
- C) Púrpura de Henoch-Schonlein - Prednisona 1 mg/kg/dia.
- D) Púrpura trombocitopênica imune - Prednisona 1 mg/kg/dia.
- E) Púrpura trombocitopênica trombótica - Plasmaferese.

### Questão 7

Hospital adventista Silvestre | RJ | 2026

J.L.S, 29 anos, sexo masculino, portador de Espondilite anquilosante, em acompanhamento ambulatorial regular no Hospital Silvestre. Qual dos achados abaixo provavelmente não será observado neste paciente:

- A) Dactilite
- B) Uveíte anterior
- C) Dor a palpação do tendão de Aquiles
- D) HLA B27 positivo
- E) Dor lombar baixa que melhora com o repouso.

### Questão 8

Hospital adventista Silvestre | RJ | 2026

Mulher de 48 anos está em seguimento ambulatorial devido a quadro de poliartrite simétrica de grandes e pequenas articulações iniciada há 6 meses. Exames complementares evidenciando parâmetros de atividade inflamatória elevados e fator reumatóide fortemente positivo. Diante do principal diagnóstico neste caso, qual das medicações abaixo é considerada modificadora do curso da doença:

- A) Ciclofosfamida
- B) Naproxeno
- C) Azatioprina
- D) Hidroxicloroquina
- E) Pregabalina

### Questão 9

Hospital adventista Silvestre | RJ | 2026

L.M.R, 63 anos, sexo masculino, apresentando quadro insidioso de fraqueza muscular proximal e distal assimétricas, rouquidão e disfagia. Ao exame, apresenta atrofia dos músculos flexores profundos dos dedos e da região anterior das pernas. Exames laboratoriais evidenciando aumento das enzimas musculares. Eletroneuromiografia com miopatia próximal e distal. Iniciado tratamento com corticoterapia e imunossuppressores, sem melhora relevante. Diante desse quadro, a principal hipótese diagnóstica é:

- A) Polimiosite
- B) Dermatomiosite
- C) Miosite por corpúsculos de inclusão
- D) Miosite necrosante imunomediada.
- E) Artrite reumatóide.

### Questão 10

Hospital adventista Silvestre | RJ | 2026

L.F., homem de 52 anos, admitido na emergência do Hospital Adventista Silvestre com relato de episódio de síncope, enquanto jogava futebol. Durante anamnese dirigida, referiu dor precordial aos moderados esforços, em aperto, que melhora em poucos minutos em repouso. O exame do aparelho cardiovascular revelou ritmo cardíaco regular, em três tempos, às custas de B4, com bulhas normo-fonéticas e sopro sistólico, de intensidade 4+/6+ na altura de segundo espaço intercostal em região paraesternal direita, que reduz com a manobra de Valsalva; revelou, também, sopro sistólico 3+/6+, agudo, na altura de quinto espaço intercostal em linha hemiclavicular esquerda. O eletrocardiograma demonstra sinais de importante hipertrofia de ventrículo esquerdo. Em relação ao caso apresentado, o diagnóstico mais provável é de:

- A)** Ruptura de cordoalha tendínea
- B)** Cardiomiopatia hipertrófica
- C)** Comunicação interatrial
- D)** Estenose aórtica
- E)** infarto agudo do miocárdio

---

### Questão 11

Hospital adventista Silvestre | RJ | 2026

Mulher de 52 anos, passado de doença pulmonar desconhecida quando mais jovem, vem apresentando, há alguns meses, episódios de tosse seca, associados a períodos de dispneia aos esforços. Tabagista com carga tabágica de 35 maços/ano e etilismo social. O exame físico mostra obesidade, IMC = 34kg/m<sup>2</sup>, taquipneia, murmúrio vesicular diminuído principalmente em bases, crepitações e alguns sibilos. A prova de função respiratória mostra capacidade vital forçada (CVF) = 2,00 (normal: 3,31), volume expiratório no primeiro segundo (VEF1s) = 1,70 (normal: 2,86) e, após o uso de broncodilatador, CVF = 2,10 e VEF1s = 1,74. Em relação ao caso apresentado, a melhor definição do tipo de distúrbio ventilatório e de uma doença a ele relacionada, respectivamente, são:

- A)** Restritivo reversível / sarcoidose
- B)** Obstrutivo reversível / asma brônquica
- C)** Obstrutivo não reversível / enfisema pulmonar
- D)** Obstrutivo reversível / doença pulmonar objetiva crônica associada ao tabagismo
- E)** Restritivo não reversível / pneumonia intersticial não específica

---

### Questão 12

Hospital adventista Silvestre | RJ | 2026

Paciente de 39 anos de idade, internada no Hospital silvestre apresentando quadro de disfunção renal de instalação rápida associado a anasarca e oligoanúria. Parecer para nefrologia que indicou biópsia renal, evidenciandoglomerulonefrite crescêntica com imunofluorescência de padrão pauci-imune. Neste caso, o exame imunológico que melhor se correlaciona ao quadro nefrológico descrito é:

- A)** Anticorpo anticardiolipina.
- B)** Anticorpos anticitoplasma de neutrófilo.
- C)** Anticorpos antimembrana basal glomerular.
- D)** Anticorpos antirreceptor de fosfolipase A2.

**E)** Anti-DNA.

---

### Questão 13

Hospital adventista Silvestre | RJ | 2026

Em paciente com estenose unilateral hemodinamicamente significativa de artéria renal com hipertensão renovascular, além do quadro de Hipertensão Arterial Sistêmica secundária espera-se observar:

- A)** Hipocalemia, alcalose metabólica e função renal preservada.
  - B)** Hipercalemia, alcalose metabólica e função renal preservada.
  - C)** Hipocalemia, acidose metabólica e função renal alterada.
  - D)** Hipercalemia, acidose metabólica e função renal alterada.
  - E)** Hipocalemia, alcalose metabólica e função renal alterada.
- 

### Questão 14

Hospital adventista Silvestre | RJ | 2026

A rasburicase, fármaco muito utilizado na onco-hematologia, é utilizada para reduzir o nível sérico de:

- A)** Fósforo
  - B)** Cálcio
  - C)** Triglicerídeos
  - D)** Ácido úrico
  - E)** Sódio
- 

### Questão 15

Hospital adventista Silvestre | RJ | 2026

O.L.S., sexo masculino, 72 anos, referindo quadro de dor lombar e fraqueza progressiva em membros inferiores, evoluindo para impossibilidade de deambular nos últimos três dias. Ao exame físico, nota-se força muscular muito reduzida em membros inferiores, gerando movimento sem vencer a gravidade, e com nível sensitivo na altura de T11. A radiografia da coluna torácica evidencia múltiplas lesões osteoblásticas com erosão de pedículos vertebrais. Nesse caso, o exame que mais provavelmente auxiliará na investigação etiológica inicial é:

- A)** Radiografia de tórax
  - B)** Ultrassonografia de tireoide
  - C)** Antígeno prostático específico
  - D)** Eletroforese de proteínas séricas
  - E)** alfa feto proteína
- 

### Questão 16

Hospital adventista Silvestre | RJ | 2026

Paciente GNF, 49 anos, apresentou quadro de Infarto agudo do miocárdio há cerca de 6 meses. Desde então vem apresentando dispneia aos moderados esforços e edema em Membros inferiores. Solicitado Ecocardiograma transtorácico que demonstrou hipocinesia difusa do ventrículo esquerdo, mais pronunciada em parede anterior e Fração de ejeção do Ventrículo esquerdo = 32%. Assinale a alternativa que apresenta o esquema terapêutico que contém apenas medicações com capacidade de reduzir mortalidade cardiovascular neste paciente:

- A) Hidralazina, Hidroclorotiazida, Enalapril, Carvedilol
- B) Furosemida, Enalapril, Carvedilol e espironolactona
- C) Dapaglifozina, Espironolactona, Carvedilol, Losartana
- D) Digoxina, Espironolactona, Carvedilol, Furosemida
- E) Losartana, Hidralazina, Nitrato, Semaglutida.

---

### Questão 17

Hospital adventista Silvestre | RJ | 2026

Mulher de 44 anos é portadora de artrite reumatóide e usuária crônica de Prednisona 20 mg/dia, com boa adesão ao tratamento. Admitida com quadro de colecistite aguda com indicação cirúrgica. Na tentativa de evitar insuficiência adrenal aguda, o anestesista administrou hidrocortisona endovenosa na indução anestésica. Quais sinais clínicos e laboratoriais levantariam a suspeita dessa complicação?

- A) Hipercalemia e hiperglicemia
- B) Hipotensão arterial e hiponatremia
- C) Hipoglicemia e linfocitose
- D) Hipocalemia e sonolência
- E) Convulsão e hiper-reflexia.

---

### Questão 18

Hospital adventista Silvestre | RJ | 2026

Em relação a febre reumática aguda, qual desses NÃO é considerado critério maior de acordo com os Critérios de Jones:

- A) Febre - Temperatura  $\geq 38.5$  oC
- B) Coreia de Sydenham
- C) Eritema marginado
- D) Nódulos subcutâneos
- E) Poliartrite migratória

---

### Questão 19

Hospital adventista Silvestre | RJ | 2026

Em relação à Pancreatite aguda, podemos afirmar que:

- A) O grau de elevação das enzimas pancreáticas não se correlaciona com a gravidade da doença

- B)** A amilase é superior à lipase para diagnóstico de Pancreatite aguda por apresentar meia-vida média mais longa
- C)** O sinal de Gray-Turner é a coloração azulada periumbilical, que está associada à gravidade da Pancreatite aguda.
- D)** Em 70% dos pacientes a doença tem curso grave e necrosante.
- E)** Após 48 horas do início da doença, a hipocalemia não é fator prognóstico na evolução da Pancreatite aguda.

---

### Questão 20

Hospital adventista Silvestre | RJ | 2026

Em qual dos cenários clínicos abaixo a cirurgia de revascularização do miocárdio é melhor em termos de mortalidade do que o tratamento percutâneo (angioplastia coronariana) na cardiopatia isquêmica:

- A)** Paciente com angina estável crônica.
- B)** Paciente com estenose de 50% na artéria descendente anterior sem isquemia ao teste funcional.
- C)** Paciente com estenose de 60% na artéria circunflexa.
- D)** Paciente com infarto agudo do miocárdio com 72 horas de evolução, assintomático.
- E)** Paciente com insuficiência cardíaca e fração de ejeção do ventrículo esquerdo de 30%, com lesão severa do tronco da coronária esquerda.

---

### Questão 21

Hospital adventista Silvestre | RJ | 2026

Paciente 36 anos, obesa, em tratamento para depressão, uso de ACO e inibidor de GLP-1, evolui com dores na região superior do abdome e massa palpável. Tomografia computadorizada evidencia adenoma hepático de 14 cm envolvendo todo o lobo esquerdo. O cirurgião indicou hepatectomia esquerda anatômica e serão ressecados os seguintes seguimentos:

- A)** II, IV e V
- B)** I, II e III
- C)** II, III, IVa e IVb
- D)** IVa, IVb, V e VI
- E)** II e III

---

### Questão 22

Hospital adventista Silvestre | RJ | 2026

Paciente 14 anos, sexo masculino, levado a emergência por sua mãe referindo dor testicular a esquerda. Exame físico difícil pois paciente estava pouco colaborativo, sendo observada a ectoscopia discreto edema de bolsa escrotal. Refere ter jogado bola no dia anterior mas nega história de trauma. A conduta mais acertada para esse caso é:

- A)** Solicitar exames complementares de imagem e urina para avaliar doença neoplásica ou

infecção

- B)** Prescrever anti-inflamatórios para o tratamento de orquiepididimite
  - C)** Observação do quadro considerando a hipótese de hidátide de Morgani
  - D)** USG com doppler de urgência
  - E)** RNM de bolsa escrotal considerando o risco de hematoma unilateral
- 

### Questão 23

Hospital adventista Silvestre | RJ | 2026

Mulher 70 anos, em pós operatório de fratura de fêmur após queda da própria altura e uso de analgésicos regulares, evolui com dor abdominal, distensão importante com parada de eliminação de fezes. Nunca realizou colonoscopia e possui abdominoplastia prévia. A hipótese mais provável é:

- A)** Adenocarcinoma de colon
  - B)** Síndrome de ogilve
  - C)** Megacólin toxico
  - D)** Obstrucao intestinal por brida
  - E)** Colite pseudomembranosa
- 

### Questão 24

Hospital adventista Silvestre | RJ | 2026

Na classificação de Hinchey para diverticulite aguda, o abscesso pericolico corresponde a:

- A)** Estagio I
  - B)** Estagio II
  - C)** Estagio III
  - D)** Estagio IV
  - E)** Estagio V
- 

### Questão 25

Hospital adventista Silvestre | RJ | 2026

Em um caso grave e raro de pancreatite hemorrágica, qual sinal semiológico pode ser esperado:

- A)** Rovsing
  - B)** Grey- Turner
  - C)** Blumberg
  - D)** Jobert
  - E)** Charcot
- 

### Questão 26

Hospital adventista Silvestre | RJ | 2026

Mulher de 50 anos, portadora de carcinoma papilífero de tireoide submetida a tireoidectomia total sem intercorrências. Já no quarto, evolui com rouquidão e dispneia progressiva, pouco tempo após a cirurgia. Nesse caso qual seria a conduta mais correta?

- A) Reabordagem cirúrgica após garantia de via aérea
- B) Aspiração com agulha de seroma de ferida
- C) Observação em UTI
- D) Corticoide intravenoso
- E) Programar traqueostomia eletiva pela lesão do nervo laríngeo recorrente

---

### Questão 27

Hospital adventista Silvestre | RJ | 2026

Homem, 67 anos, hipertenso, tabagista, apresentando disfagia progressiva e perda de peso. Endoscopia mostra lesão vegetante em terço médio do esôfago. Para estadiamento da lesão, o melhor exame é:

- A) Radiografia contrastada
- B) Tomografia de abdome
- C) PET - CT
- D) Broncoscopia
- E) Ultrassom endoscópico

---

### Questão 28

Hospital adventista Silvestre | RJ | 2026

Paciente com quadro de colelitíase conhecida, evoluindo com dor em andar superior do abdome que cede com analgésicos orais, associada a vômitos volumosos sem outros sintomas sistêmicos. Ao exame é possível identificar icterícia 2+/4+ e colúria. A que complicação esse quadro se relaciona?

- A) Pancreatite aguda
- B) Coledocolitíase
- C) Hepatite aguda
- D) Colangite
- E) Vesícula em porcelana

---

### Questão 29

Hospital adventista Silvestre | RJ | 2026

Paciente idosa e hipertensa, em acompanhamento na clínica da família, é examinada pelo médico que encontra massa pulsátil em região periumbilical. Solicitada tomografia de abdome que confirma a presença de um aneurisma de aorta abdominal medindo 6 cm em seu maior diâmetro, sendo necessário realizar:

- A) Acompanhamento semestral para verificar se há estabilidade da lesão
- B) Controle isolado de duplo produto
- C) Cirurgia eletiva

- D) Arteriografia
- E) Cineangiocoronariografia

---

### Questão 30

Hospital adventista Silvestre | RJ | 2026

Paciente 89 anos, portadora de Alzheimer, trazida ao hospital por familiares após vômitos volumosos e distensão abdominal. Cuidadores não sabem informar quando foi a última evacuação. Ao exame paciente encontra-se hipotensa, pouco interativa, com sinais de broncoaspiração, sendo prontamente realizadas invasões para estabilização do quadro com necessidade de aminas vasoativas. Gasometria arterial mostra acidose metabólica com lactato aumentado. Realizada tomografia de abdome que identificou o sinal do grão de café. Neste caso o diagnóstico mais provável e a conduta são:

- A) Isquemia mesentérica - laparoscopia exploradora
- B) Volvo de sigmoide - colonoscopia descompressiva
- C) Colite isquêmica - antibioticoterapia venosa
- D) Neoplasia de colon - cirurgia a Hartmann
- E) Volvo de sigmoide - laparotomia exploradora

---

### Questão 31

Hospital adventista Silvestre | RJ | 2026

Paciente portador de cirrose por vírus C, apresentando ascite refrataria com necessidade de paracenteses de alívio recorrentes evoluindo com piora do padrão da encefalopatia e dispneia. Realizada paracentese de alívio e diagnóstica com saída de cerca de 6L de líquido castanho. Análise do líquido com 273 PMN/ mm<sup>3</sup>. O diagnóstico mais provável nesse caso é de:

- A) Peritonite secundária
- B) Peritonite bacteriana espontânea
- C) Bacteriascrite
- D) Agudização da cirrose
- E) Ascite neoplásica

---

### Questão 32

Hospital adventista Silvestre | RJ | 2026

Com relação a doença policística do fígado, assinale a alternativa incorreta:

- A) Os cistos hepáticos são encontrados frequentemente em adultos com doença renal policística autossômica dominante
  - B) Os cistos renais são precedidos pelos hepáticos e envolvem com a idade
  - C) O parênquima e a função hepática são quase sempre preservados
  - D) Os cistos podem ser numerosos e causar dor e distensão abdominal apesar da maioria ser assintomático
  - E) O transplante esta contraindicado na ausência de cirrose.
-

### Questão 33

Hospital adventista Silvestre | RJ | 2026

Após uma cirurgia de derivação gástrica, paciente obeso de 38 anos apresenta quadro de fraqueza, palpitações e sudorese cerca de 1h após as refeições, sendo diagnosticado com:

- A) Síndrome de dumping precoce
- B) Síndrome de dumping tardio
- C) Síndrome da alça aferente
- D) Hipotensão ortostática
- E) Hipoglicemia

### Questão 34

Hospital adventista Silvestre | RJ | 2026

Homem 58 anos, com dor e aumento do volume da região inguinal direita há 16h, com identificação de hérnia encarcerada no exame físico. Foi submetido a hernioplastia aberta onde foi identificado o apêndice inflamado dentro do saco herniário. Esse achado recebe o nome de:

- A) Hérnia de Littre
- B) Hérnia de Richter
- C) Hérnia de Amyand
- D) Hérnia por deslizamento
- E) Hérnia de Charcot

### Questão 35

Hospital adventista Silvestre | RJ | 2026

Homem 66 anos, etilista, com perda de peso e plenitude pos prandial progressivos. Realizou endoscopia que mostrou lesão infiltrativa no corpo gástrico. Biopsia revela carcinoma gástrico do tipo difuso de Lauren. Sobre essa classificação, assinale a alternativa correta:

- A) O tipo difuso se associa a metaplasia intestinal
- B) O tipo intestinal possui pior prognóstico
- C) O tipo difuso possui células em anel de sinete
- D) O tipo intestinal acomete jovens com atrofia gástrica
- E) O tipo difuso é frequentemente ulcerado e bem delimitado

### Questão 36

Hospital adventista Silvestre | RJ | 2026

Sobre o câncer gástrico, na presença de nódulo palpável em região periumbilical dá-se o nome de:

- A) Nódulo de Krukemberg
- B) Nódulo de Sister Mary Joseph
- C) Nódulo de Virchow

- D) Nódulo de Troisier
  - E) Metástase de Blumer
- 

### Questão 37

Hospital adventista Silvestre | RJ | 2026

Paciente masculino 55 anos, em investigação de lesão sugestiva de carcinomarenal com invasão de veia cava inferior. Neste caso a melhor conduta é:

- A) Cirurgia com controle vascular e trombectomia
  - B) Quimioterapia neoadjuvante por 4 semanas seguida de cirurgia
  - C) Radioterapia paliativa
  - D) Embolização da lesão por radiologia intervencionista
  - E) Quimioterapia com radioterapia paliativas
- 

### Questão 38

Hospital adventista Silvestre | RJ | 2026

Numa criança de 8 anos apresentando episódios de sangramento intestinal indolor com colonoscopia normal, a principal hipótese diagnóstica é:

- A) Diverticulite aguda
  - B) Polipo infantil
  - C) Intussuscepção
  - D) Doença de Crohn
  - E) Divertículo de Meckel
- 

### Questão 39

Hospital adventista Silvestre | RJ | 2026

Após uma esofagectomia, uma drenagem torácica aumentada de aspecto leitoso e volume superior a 1L/dia, com análise bioquímica com triglicérides de 300mg/dL deve corresponder a:

- A) Empiema
  - B) Quilotorax
  - C) Hemotorax
  - D) Exsudato
  - E) Derrame pleural metastático
- 

### Questão 40

Hospital adventista Silvestre | RJ | 2026

Paciente com feocromocitoma que será submetido a cirurgia necessita de preparo em qual sequência?

- A) Hidratacao - bloqueio alfa - bloqueio beta
  - B) Bloqueio beta - bloqueio alfa
  - C) Bloqueio alfa - bloqueio beta
  - D) Apenas bloqueio beta
  - E) Metilprednisolona - bloqueio beta
- 

### Questão 41

Hospital adventista Silvestre | RJ | 2026

Uma criança de 2 anos vem à consulta de rotina. Ela sempre acompanhou o percentil 25 de estatura desde os 6 meses, porém na avaliação atual encontra-se no percentil 3, enquanto peso e perímetro cefálico permanecem nos percentis habituais. A criança é saudável, sem queixas. Qual é a conduta mais adequada?

- A) Repetir a medida em 3 meses para confirmar tendência
  - B) Iniciar investigação imediata para distúrbio endócrino
  - C) Orientar aumento calórico na dieta
  - D) Solicitar radiografia de coluna para afastar escoliose
  - E) Aguardar e reavaliar apenas na próxima consulta anual
- 

### Questão 42

Hospital adventista Silvestre | RJ | 2026

Assinale a opção que indica o distúrbio do equilíbrio ácido-base esperado em casos de estenose pilórica:

- A) Acidose metabólica com ânion gap normal
  - B) Alcalose metabólica hipocloremica
  - C) Acidose metabólica com ânion gap aumentado
  - D) Acidose respiratória hipocloremica
  - E) Alcalose metabólica hiperclorêmica
- 

### Questão 43

Hospital adventista Silvestre | RJ | 2026

Um lactente de 4 meses é trazido ao pronto atendimento por aumento de volume intermitente na região inguinal direita, mais evidente quando chora. No exame físico, observa-se massa redutível e indolor no canal inguinal. Qual é a conduta mais adequada?

- A) Aguardar até 1 ano para resolução espontânea
  - B) Solicitar ultrassom e acompanhar clinicamente por 6 meses
  - C) Realizar herniorrafia eletiva devido ao risco de encarceramento
  - D) Iniciar antibioticoterapia profilática
  - E) Indicar uso de faixa ou brinco inguinal para conter a protrusão
-

### Questão 44

Hospital adventista Silvestre | RJ | 2026

Uma criança de 6 anos apresenta história de febre baixa e sintomas respiratórios leves há 5 dias. Hoje, surge eritema malar intenso (“face esbofetada”) e exantema reticulado em tronco e membros. A mãe está grávida de 20 semanas. Qual é a abordagem mais adequada?

- A) Iniciar penicilina devido ao risco de escarlatina
- B) Solicitar sorologia para Parvovírus B19 na mãe
- C) Isolar a criança até desaparecer o exantema
- D) Iniciar antivirais específicos
- E) Encaminhar a criança para emergência por risco de anemia hemolítica grave

### Questão 45

Hospital adventista Silvestre | RJ | 2026

Menina de 5 anos de idade levada à Clínica da Família, com inapetência, dor abdominal e episódios ocasionais de diarreia há um mês. Família não tem água encanada em casa. Caso o exame parasitológico de fezes revelar *Ascaris lumbricoides* e *Giardia lamblia*. O melhor esquema terapêutico?

- A) tiabendazol e praziquantel
- B) albendazol e metronidazol
- C) itraconazol e secnidazol
- D) levamisol e praziquantel
- E) Todos os anteriores, levando em consideração as fases da lua

### Questão 46

Hospital adventista Silvestre | RJ | 2026

Adolescente de 13 anos apresenta lesões eritematosas em alvo (“target”), principalmente em dorso das mãos e pés, algumas com centro purpúrico. Há história de infecção respiratória recente por *Mycoplasma pneumoniae*. Não há comprometimento mucoso. Qual é a conduta inicial mais apropriada?

- A) Iniciar corticoide sistêmico imediatamente
- B) Prescrever anti-histamínico e orientar acompanhamento
- C) Encaminhar com urgência para internação
- D) Tratar *Mycoplasma pneumoniae* e oferecer cuidados de suporte
- E) Indicar imunoglobulina endovenosa

### Questão 47

Hospital adventista Silvestre | RJ | 2026

Uma adolescente de 16 anos relata episódios de cefaleia pulsátil unilateral, precedidos por fenômenos visuais que duram cerca de 20 minutos e desaparecem antes do início da dor. O sintoma mais característico relatado é a presença de “luzes em zig-zag” no campo visual.

Estes fenômenos são melhor classificados como:

- A) Diplopia por paralisia de VI par
- B) Fosfenos por síncope iminente
- C) Escotomas cintilantes
- D) Nistagmo patológico
- E) Alterações visuais permanentes

---

### Questão 48

Hospital adventista Silvestre | RJ | 2026

Lactente, sexo masculino, 2 meses de idade, em aleitamento materno exclusivo, é levada à emergência com relato de regurgitação frequente; com choro concomitante, desde que saiu da maternidade. Nasceu com 3.200g; atualmente pesa 4,050g. Os pais mostram-se muito angustiados. Ao exame físico, não foram detectados sinais de anormalidade. Diante das informações, qual a principal suspeita diagnóstica para o lactente?

- A) Esofagite eosinofílica
- B) Intolerância alimentar
- C) Refluxo Gastroesofágico fisiológico
- D) Alergia a leite de vaca
- E) Refluxo Gastroesofágico patológico.

---

### Questão 49

Hospital adventista Silvestre | RJ | 2026

Identifique qual das alternativas listadas indica uma orientação importante para esse caso:

- A) IBP em dose adequada ao peso
- B) Introduzir fórmula láctea específica, com espessante
- C) Colocar o bebê para dormir em posição prona.
- D) Evitar ingestão de condimentos pela nutriz
- E) Manter o bebê em posição vertical após mamar, por 20 a 30 minutos.

---

### Questão 50

Hospital adventista Silvestre | RJ | 2026

A amamentação com leite materno é fundamental, porém algumas doenças virais contraindicam a amamentação. Em relação à amamentação em doenças virais, esta é contraindicada em caso de:

- A) Rubéola
  - B) Caxumba
  - C) Zica vírus
  - D) Tuberculose
  - E) HTLV1 e HTLV2
-

### Questão 51

Hospital adventista Silvestre | RJ | 2026

O Ministério da Saúde estabelece protocolos para o manejo adequado da sífilis congênita. De acordo com a o Ministério da Saúde identifique a alternativa INCORRETA:

- A)** É tratamento materno inadequado aquele realizado sem a penicilina e é iniciado com antecedência do parto inferior à 30 dias.
- B)** O uso de esquemas com penicilina faz parte do tratamento adequado, preconizado pelo Ministério da Saúde
- C)** Deve ser realizado teste rápido de sífilis em toda gestante que chega à maternidade para o parto, em situações de perda fetal
- D)** O recém-nascidos infectados em sua maioria apresentam alterações típicas de estigma sífilítico ao exame físico do nascimento.
- E)** O recém-nascido de mãe adequadamente tratada, que apresenta títulos de VDRL inferiores ao materno e exames, precisa seguir em acompanhamento ambulatorial regular.

### Questão 52

Hospital adventista Silvestre | RJ | 2026

Menino de 11 anos, chega ao consultório de endocrinologia pediátrica com seus pais, que estão preocupados, pois o filho é o "menor da turma". Sem doenças de base, apenas bronquiolite aos 2 meses sem necessidade de internação. Ao exame f: E 1,31 m (metros) - 1 DP (desvio padrão), 26kg, testículo de 3 mL e pênis de aspecto infantil. Rx de punhos com idade óssea compatível com 8 anos. No caso acima, para confirmar o diagnóstico, o próximo passo é:

- A)** Solicitar hemograma, urina I, exame de fezes
- B)** Prescrever GH como teste terapêutico por 2 meses, com a dose ajustada para o peso
- C)** Solicitar dosagem do hormônio do crescimento (GH)
- D)** Retorno para avaliar velocidade de crescimento.
- E)** Dosagem de TSH, IgE e GH sensível.

### Questão 53

Hospital adventista Silvestre | RJ | 2026

Recém-nascido, sexo feminino, 2 meses, nascido de parto normal em casa. Vem a segunda consulta ambulatorial, e é internada para avaliação, já que tem dificuldade para mamar e desde o nascimento ganhou 400 gramas. Ao exame hipoativa e chama atenção hipertrofia de clitóris. Exames laboratoriais iniciais evidenciam glicemia 39mg/dl, Na 129 mEq/L, K 7,0 mmol/L, sem outras alterações. Qual a principal hipótese diagnóstica?

- A)** Síndrome Meniere
- B)** Síndrome de down
- C)** Hiperplasia congênita da suprarrenal.
- D)** Erro inato do metabolismo
- E)** Sepsis - Infecção bacteriana aguda.

### Questão 54

Hospital adventista Silvestre | RJ | 2026

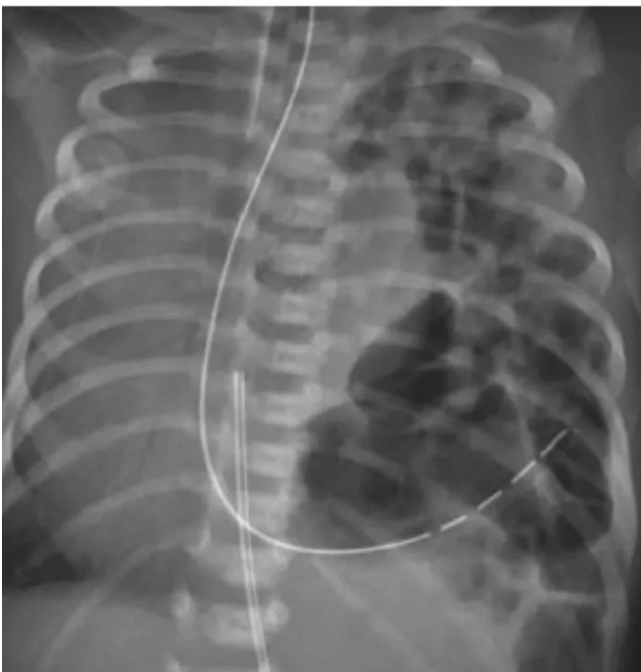
Paciente feminina, 6 anos, procura atendimento de emergência com queixa de dor, com edema de tornozelos há 6 dias, e aparecimento progressivo de lesões avermelhadas nas pernas e pés. Há 2 dias vem apresentando dor abdominal de moderada. História de quadro gripal há 2 semanas, autolimitado. Ao exame encontra-se em bom estado geral, sinais vitais preservados, dor leve à palpação difusa do abdome, púrpuras e petéquias palpáveis e membros inferiores e de artrite tornozelos. Sem outras alterações. Sobre a principal hipótese diagnóstica, assinale a alternativa CORRETA:

- A) Meningococemia
- B) Púrpura Trombocitopênica Imune.
- C) Febre Maculosa das Montanhas Rochosas.
- D) Eritema nodoso
- E) Purpura de Henoch-Schonlein.

### Questão 55

Hospital adventista Silvestre | RJ | 2026

Assinale a alternativa que apresenta o diagnóstico associado ao achado da radiografia:



- A) Hérnia diafragmática
- B) Estenose hipertrófica do piloro
- C) Neuroblastoma
- D) Tumor de Wilms
- E) Pneumomediastino

### Questão 56

Hospital adventista Silvestre | RJ | 2026

Qual o exame em que o recém-nascido é submetido a flexão da coxa sobre o quadril, seguida de abdução e extensão da coxa, podendo ou não existir uma alteração do movimento sentida pelo examinador?

- A) Manobra de Ortolani.
- B) Teste de Moro
- C) Exame de Denver.
- D) Teste de Dick
- E) Prova de Adson

---

### Questão 57

Hospital adventista Silvestre | RJ | 2026

Um lactente de sete meses vem a emergência trazido pelos pais apresentando quadro de tosse, chiado, dificuldade para respirar e taquipneia, sem cianose iniciado pela manhã. Qual seria o principal diagnóstico a ser pensado?

- A) IVAS
- B) Pneumonia no lactente
- C) bronquiolite
- D) OMA
- E) Infecção por Bordetella pertussis

---

### Questão 58

Hospital adventista Silvestre | RJ | 2026

Ainda considerando o caso descrito na questão anterior, em que consiste o tratamento a ser prescrito nesse caso?

- A) No momento, antibióticos e vacinação, após melhora do quadro agudo
- B) Uso de antibióticos por via venosa.
- C) IOT imediata
- D) Oxigenoterapia, hidratação e medidas suporte
- E) Aspiração de vias aéreas superiores e lavagem nasal.

---

### Questão 59

Hospital adventista Silvestre | RJ | 2026

Criança de 6 anos chega a emergência com quadro clínico de vômitos, sinais de desidratação, hálito cetônico, história de perda de peso, associada a poliúria e a polidipsia. Qual a conduta inicial?

- A) Hidratação venosa com solução salina isotônica e bicarbonato em infusão contínua.
- B) Hidratação venosa com solução salina isotônica e, avaliar após HV a necessidade de insulina regular em infusão contínua.
- C) Iniciar hidratação venosa com solução salina hipertônica e insulina NPH em bolus.
- D) Iniciar hidratação venosa com solução glicosada hipotônica.
- E) Iniciar hidratação venosa com solução salina isotônica e glicose em infusão contínua

### Questão 60

Hospital adventista Silvestre | RJ | 2026

O edema cerebral é a mais temida complicação ao tratamento. Assinale a alternativa com sinais de alerta que possam indicar o quadro:

- A) Taquicardia, cefaleia e manutenção de reflexos
- B) Hipotensão, miose e cefaleia
- C) Miose, taquicardia e cefaleia
- D) Hipotensão, escotomas e midríase
- E) Bradicardia, hipertensão e cefaleia

### Questão 61

Hospital adventista Silvestre | RJ | 2026

O entrelaçamento fetal é mais comum quando os fetos se encontram na seguinte combinação de apresentação:

- A) Primeiro pélvico e segundo pélvico
- B) Primeiro cefálico e segundo pélvico
- C) Primeiro cefálico e segundo cefálico
- D) Primeiro pélvico e segundo cefálico
- E) Primeiro córmico e segundo córmico

### Questão 62

Hospital adventista Silvestre | RJ | 2026

Casal com infertilidade há 3 anos. Ela, 34 anos de idade é nuligesta, com ciclos menstruais regulares. Ele, 36 anos, com dois filhos de outro casamento. Quais exames devem fazer parte da investigação inicial.

- I. Dosagem de progesterona no 21º dia do ciclo.
- II. Espermograma
- III. Histerosalpingografia
- IV. Laparoscopia

- A) I, II e III
- B) Apenas I
- C) I e III
- D) II e IV
- E) Apenas IV

### Questão 63

Hospital adventista Silvestre | RJ | 2026

Paciente de 44 anos, eumenorreica, assintomática, realizou mamografia e ultrassom de mamas que identificaram cistos simples bilaterais menores que 5 mm e calcificações

redondas isoladas bilaterais. Exame físico normal. Realizou mamoplastia redutora (cirurgia estética) cujo resultado patológico identificou, em mama direita, neoplasia lobular in situ grau 3, com a margem cirúrgica lateral coincidente. Dentre as alternativas abaixo, a melhor conduta é:

- A)** Quadrantectomia a direita e radioterapia adjuvante.
- B)** Mastectomia direita com biópsia do linfonodo sentinela.
- C)** Biópsia do linfonodo sentinela e radioterapia adjuvante.
- D)** Tamoxifeno 20 mg/dia por 5 anos.
- E)** Controle clínico e ultrassonográfico anual.

---

### Questão 64

Hospital adventista Silvestre | RJ | 2026

Tercigesta, 35 anos de idade, faz ultrassonografia morfológica do primeiro trimestre que mostra translucência nugal aumentada, ausência de osso nasal e alteração do ducto venoso. É CORRETO afirmar que:

- A)** Deve-se realizar amniocentese para pesquisa de trissomias na 20a semana.
- B)** O exame é patognomônico de síndrome de Down.
- C)** Está indicado biópsia de vilo corial para cariótipo.
- D)** Há entre 95% e 99% de chance de aneuploidia fetal.
- E)** Está indicado coletar cariótipo fetal por punção de sangue do cordão.

---

### Questão 65

Hospital adventista Silvestre | RJ | 2026

Gestante com 28 semanas, G3P2AO (2 cesáreas prévias), com diagnóstico de placenta anterior de inserção baixa, chega à emergência com sangramento vermelho vivo em moderada quantidade na ausência de contrações uterinas. Encontra-se estável hemodinamicamente. Defina a melhor conduta:

- A)** Transfundir dois concentrados de hemácias.
- B)** Realizar toque vaginal para descartar placenta prévia centro-total.
- C)** Solicitar BetaHCG e cardiotocografia para avaliação da vitalidade fetal.
- D)** Interromper a gestação através de parto cesárea devido ao alto risco de mortalidade.
- E)** Solicitar um ultrassom obstétrico com Doppler para avaliar possibilidade de placenta acreta.

---

### Questão 66

Hospital adventista Silvestre | RJ | 2026

Mulher, 76 anos, apresenta incontinência urinária iniciada há três meses. Portadora de diabetes há 15 anos e hipertensão. Teve três partos normais e menopausa aos 51 anos. Apresenta ao exame físico IMC de 32,4 kg/m<sup>2</sup> e prolapso genital. O fator que sugere tratar-se de incontinência funcional ou transitória é:

- A)** Observação de perda ao esforço de tosse ao exame físico.

- B)** Presença de gonartrose bilateral com restrição da mobilidade.
- C)** História de cirurgia ginecológica há três meses.
- D)** Esvaziamento vesical incompleto e resíduo pós-miccional.
- E)** Observação de prolapso de parede vaginal anterior ao exame físico.

---

### Questão 67

Hospital adventista Silvestre | RJ | 2026

Na vaginose bacteriana, a alternativa medicamentosa ao tratamento com metronidazol é o (a):

- A)** Secnidazol
- B)** Miconazol
- C)** Clindamicina
- D)** Fenticonazol
- E)** Clotrimazol

---

### Questão 68

Hospital adventista Silvestre | RJ | 2026

Com relação ao descolamento prematuro de placenta, é possível dizer que:

- I. São fatores de risco: uso de cocaína e mutação dos genes para fator V de Leiden.
- II. A via de parto indicada é sempre a cesariana, para evitar coagulopatia, que se instala em menos de 2 horas.
- III. Os casos com hemorragia oculta têm maior risco de apresentar Útero de Couvelaire.
- IV. A hidratação deve ser agressiva e exclusivamente com cristalóides em virtude do risco de choque hipovolêmico precoce.

- A)** Apenas I e II são corretas
- B)** Apenas II e IV são incorretas
- C)** Apenas I e IV são corretas
- D)** Apenas a III é correta
- E)** I, II e III são corretas.

---

### Questão 69

Hospital adventista Silvestre | RJ | 2026

O estudo da vitalidade fetal ganhou grande impulso com advento da dopplervelocimetria. Nesse exame, avalia-se a velocidade de fluxo nas artérias umbilicais fetais (AUMB), na artéria cerebral média fetal (ACM) e no ducto venoso (DV). Diante da redução progressiva da oxigenação fetal, em qual sequência esses parâmetros se alteram?

- A)** AUMB, ACM, DV
- B)** DV, AUMB, ACM
- C)** DV, ACM, AUMB
- D)** AUMB DV, ACM

E) ACM, AUMB, DV

---

### Questão 70

Hospital adventista Silvestre | RJ | 2026

Mulher, 65 anos de idade, hipertensa, obesa e diabética, refere sangramento vaginal há 7 meses. Identificou-se espessamento endometrial = 9 mm à ultrassonografia. O resultado da biópsia do endométrio evidenciou adenocarcinoma endometriode G1. Qual a conduta a seguir?

- A) Histerectomia subtotal com salpingo-ooforectomia bilateral e coleta do lavado peritoneal.
  - B) Histerectomia total com salpingectomia bilateral e coleta do lavado peritoneal.
  - C) Histerectomia subtotal com salpingo-ooforectomia bilateral, linfadenectomia pélvica e periaórtica
  - D) Histerectomia total com salpingectomia bilateral, linfadenectomia pélvica e periaórtica.
  - E) Histerectomia total com salpingo-ooforectomia bilateral e coleta do lavado peritoneal.
- 

### Questão 71

Hospital adventista Silvestre | RJ | 2026

Paciente com 18 anos de idade relata atraso menstrual de sete semanas e queixa-se de dor hipogástrica com sangramento vaginal discreto, estando hemodinamicamente estável. A dosagem de beta-hCG foi de 700 mIU/ml e o ultrassom pélvico endovaginal não detectou a presença de saco gestacional intrauterino e nem massas anexiais. Assinale a alternativa que contém a próxima etapa indicada na conduta desta paciente:

- A) Iniciar tratamento com metotrexato.
  - B) Realizar videolaparoscopia de urgência.
  - C) Repetir dosagem de beta-hCG em 48 horas.
  - D) Repetir ultrassonografia em 24 horas.
  - E) Cefoxitina 2 g IV a cada 6 h + Doxiciclina 100 mg VO a cada 12 h
- 

### Questão 72

Hospital adventista Silvestre | RJ | 2026

Gestante de 25 anos na 10ª semana apresenta IgG e IgM positivas para toxoplasmose, com avidéz da IgG alta. A melhor conduta nesse caso é:

- A) Recomendar a interrupção da gravidez.
  - B) Realizar amniocentese com 16 semanas para fazer PCR do líquido amniótico.
  - C) Iniciar tratamento fetal com sulfadiazina e pirimetamina.
  - D) Orientar o casal que a infecção é passada.
  - E) Indicar espiramicina.
-

### Questão 73

Hospital adventista Silvestre | RJ | 2026

Mulher de 58 anos, G5P4nA1, sexualmente ativa, última menstruação aos 51 anos, sem doenças prévias, não faz uso de terapia hormonal. Paciente relata perda de urina aos esforços há três anos, com impacto na sua qualidade de vida. Sem outras queixas urinárias e com hábito intestinal regular. Ao exame clínico, apresenta prolapso de parede vaginal anterior estágio 1 pela classificação do POP-Q hipermobilidade uretral. Com relação ao tratamento indicado, assinale a alternativa ERRADA:

- A) A colporrafia anterior é o procedimento cirúrgico de escolha caso se opte pelo tratamento cirúrgico.
- B) As modificações do estilo de vida associado à terapia comportamental reduzem a incontinência urinária.
- C) Os exercícios com a musculatura do assoalho pélvico devem ser oferecidos como primeira linha de tratamento.
- D) Se não houver resposta ao tratamento conservador, deve-se oferecer tratamento cirúrgico.
- E) A cirurgia de Sling-TOT é um procedimento cirúrgico que pode ser optado como tratamento.

### Questão 74

Hospital adventista Silvestre | RJ | 2026

Nuligesta de 32 anos veio à consulta por desejar engravidar. Relatou apresentar ciclos menstruais regulares e usar regularmente anticoncepcional oral. Ao toque vaginal, o útero estava aumentado de volume (compatível com 12 semanas). A ultrassonografia pélvica transvaginal revelou 3 miomas no útero: um intramural de 2 cm de diâmetro, outro subseroso de 3 cm e o terceiro submucoso de 0,8 cm. A conduta mais adequada é:

- A) Prescrever análogo do GnRH.
- B) Liberar a paciente para gestar.
- C) Realizar embolização da artéria uterina.
- D) Realizar miomectomia histeroscópica.
- E) Realizar miomectomia laparoscópica.

### Questão 75

Hospital adventista Silvestre | RJ | 2026

Qual das características a seguir não é típica do eczema areolar?

- A) Prurido intenso
- B) Ausência de resposta aos corticosteroides.
- C) Bordos indefinidos
- D) Descamação do complexo aréolo papila.
- E) Bilateralidade.

### Questão 76

Hospital adventista Silvestre | RJ | 2026

A utilidade do índice de Bishop é:

- A)** Fornecer uma predição de sucesso da indução do parto normal;
- B)** Dar uma previsão do peso fetal através de sinais clínicos;
- C)** Avaliar o grau de asfixia neonatal em recém-nascidos;
- D)** Calcular as chances de o feto ter uma aneuploidia;
- E)** Verificar o grau de sofrimento fetal agudo.

### Questão 77

Hospital adventista Silvestre | RJ | 2026

Mulher de 42 anos, múltipara, com diagnóstico de mioma uterino submucoso de 5 cm. Relata sangramento menstrual abundante e anemia ferropriva (Hb: 8,5 g/dL). Deseja preservar a fertilidade. Qual é a melhor opção terapêutica para essa paciente?

- A)** Ablação endometrial
- B)** Tratamento hormonal com GnRH
- C)** Histerectomia total
- D)** Embolização de artérias uterinas
- E)** Miomectomia por histeroscopia

### Questão 78

Hospital adventista Silvestre | RJ | 2026

Primigesta, 24 anos, com 37 semanas gestacionais. Realizou pré-natal no posto de saúde sem intercorrências. Procura a maternidade por perda líquida vaginal há 2 horas, em episódio único. Nega febre, sangramento ou dores abdominais. Sinais vitais normais. Altura uterina: 34 cm. Atividade uterina ausente. Exame especular: conteúdo claro no fundo de saco em pequena quantidade. Testes auxiliares: pH de 7,5. Padrão microscópico de cristalização com ramificações secundárias. Índice de líquido amniótico: 2 cm. Toque vaginal: colo dilatado 2 cm, variedade de posição sacrotransversa esquerda, apresentação alta e móvel. Cardiotocografia: feto ativo e reativo. Qual é a melhor orientação para esta paciente?

- A)** Internação para indução do trabalho de parto.
- B)** Alta hospitalar e aguardar início espontâneo do trabalho de parto.
- C)** Internação para interrupção da gestação por via cesariana.
- D)** Internação para versão cefálica externa e conduta expectante.
- E)** Internação, corticóide e cardiotocografia diária até início espontâneo do trabalho de parto

### Questão 79

Hospital adventista Silvestre | RJ | 2026

Paciente de 30 anos, portadora de Síndrome dos Ovários Policísticos (SOP), deseja engravidar.

Está em uso de Anticoncepcional Combinado (ACO) e espironolactona. Quanto às recomendações pré gestacionais apropriadas a essa paciente, assinale a alternativa correta:

- A)** A paciente não deve engravidar, pois tem alto risco de complicações gestacionais.
- B)** Deve-se suspender o ACO, manter espironolactona e iniciar ácido fólico, apenas.
- C)** Deve-se suspender o ACO, manter a espironolactona, iniciar ácido fólico e realizar GTT.
- D)** Deve-se suspender o ACO e a espironolactona, iniciar ácido fólico e realizar GTT.
- E)** Deve-se suspender o ACO, manter a espironolactona até a confirmação da gestação e só iniciar ácido fólico após essa confirmação.

---

### Questão 80

Hospital adventista Silvestre | RJ | 2026

Primípara, 20 anos, 36 semanas de gestação, procurou atendimento em emergência de maternidade terciária com queixa de cefaléia occipital, epigastralgia, náuseas, escotomas e turvação visual. Ao exame, apresenta pressão arterial de 160 x 100 mmHg, pulso 90 bpm, ausculta cardiopulmonar sem alterações, dinâmica uterina ausente e batimentos cardíofetais = 140 bpm. Cardiotocografia Categoria 1. Traços de proteína na avaliação da urina por fita. Hematócrito, Hemoglobina, Plaquetas, Creatinina, Bilirrubinas Totais, Transaminase oxalacética e Desidrogenase Láctica dentro dos níveis da normalidade. Diante deste quadro clínico, qual a melhor conduta?

- A)** Indicar cesárea para resolução imediata da gestação.
- B)** Internação, cardiotocografia seriada e aguardar início espontâneo do parto
- C)** Iniciar corticoide e indicar a resolução da gestação com 37 semanas.
- D)** Prescrever analgésico e metildopa. Aguardar a resolução da gestação a termo.
- E)** Iniciar sulfato de magnésio e indicar a resolução da gestação.

---

### Questão 81

Hospital adventista Silvestre | RJ | 2026

Tradicionalmente, as estatísticas de mortalidade segundo causas de morte são produzidas atribuindo-se ao óbito uma só causa, chamada causa básica. No Atestado de Óbito esta causa básica é descrita em qual linha do campo nº49 - Causas da Morte?

- A)** Na primeira linha da Parte I.
- B)** Na última linha da Parte II.
- C)** Na primeira linha da Parte II.
- D)** Na última linha da Parte I.
- E)** Na primeira linha da Parte III.

---

### Questão 82

Hospital adventista Silvestre | RJ | 2026

A vigilância epidemiológica é uma atividade normatizada pelo Ministério da Saúde, que visa ao controle de algumas doenças prioritárias. Sua tarefa consiste essencialmente em:

- A)** Programar e realizar campanhas de imunização e reunir registros sobre as mesmas.

- B)** Reunir informações sobre doenças, processá-las e interpretá-las.
- C)** Pesquisar casos de doenças transmissíveis, isolá-las em hospital apropriado e estabelecer o tratamento.
- D)** Realizar campanhas de publicidade para educação em saúde, detectar casos de notificação compulsória e processá-los.
- E)** Realizar atendimento primário em saúde, detectar casos de notificação compulsória e de vigilância sanitária.

---

### Questão 83

Hospital adventista Silvestre | RJ | 2026

Homem, 47a, assalariado com carteira de trabalho. Procura atendimento médico em Unidade Básica de Saúde por dor no ombro direito há um ano, com piora há seis meses. História ocupacional: operador industrial há 20 anos, seu trabalho consiste em retirar 1200 peças (de 2 a 8 Kg) por turno, de um carrinho abaixo da cintura e colocá-las em uma máquina brunidora acima dos ombros. Exame físico: arco doloroso de Simmonds positivo a 90°; teste de Jobe positivo à direita. PARA A ABERTURA DE CAT VOCÊ DEVE:

- A)** Encaminhar para o Centro de Referência de Saúde do trabalhador.
- B)** Encaminhar ao INSS.
- C)** Emitir relatório médico para a empresa.
- D)** Solicitar ultrassonografia de ombro direito.
- E)** Iniciar anti-inflamatórios e realizar tomografia para confirmar diagnóstico.

---

### Questão 84

Hospital adventista Silvestre | RJ | 2026

A doença ocupacional relacionado ao mesotelioma é:

- A)** A Silicose
- B)** A Beriliose
- C)** O Saturnismo
- D)** O Hidrargirismo
- E)** A Asbestose

---

### Questão 85

Hospital adventista Silvestre | RJ | 2026

Homem, 62 anos, morador da cidade de São Gonçalo, obeso, diabético e hipertenso compareceu à unidade básica de saúde para rastreio do câncer de próstata e para imunização e atualização do cartão de vacina. Tais procedimentos correspondem, respectivamente, a qual nível de prevenção?

- A)** Primária - primária.
- B)** Primária - secundária.
- C)** Secundária - terciária.
- D)** Terciária - secundária.

E) Secundária - primária

---

### Questão 86

Hospital adventista Silvestre | RJ | 2026

O Conselho de Saúde é órgão colegiado, deliberativo e permanente do Sistema Único de Saúde (SUS) em cada esfera de governo. Sua composição, organização e competência são fixadas pela Lei N° 8.142/90. Qual das alternativas abaixo representa atribuição deste Conselho?

- A) Formular princípios e diretrizes da política de saúde, de sua esfera correspondente de governo.
  - B) Formular e propor estratégias, assim como controlar a execução das políticas de saúde, inclusive nos seus aspectos econômicos e financeiros.
  - C) Executar ações que visem implantar a política de saúde na sua esfera de atuação.
  - D) Decidir a alocação dos recursos financeiros, de acordo com as prioridades definidas em suas reuniões ordinárias.
  - E) Formular investigações sobre conselhos de medicina e enfermagens em seus respectivos estados.
- 

### Questão 87

Hospital adventista Silvestre | RJ | 2026

Desde a implantação do Sistema Único de Saúde (SUS) no Brasil, foram criados Conselhos de Saúde e realizadas diversas Conferências de Saúde, ampliando o controle social sobre as políticas de saúde no país. Sobre essa participação popular no SUS e prevista em lei, assinale a alternativa CORRETA.

- A) As Conferências de Saúde são momentos importantes para a discussão, análise e apontamentos para políticas públicas, mas não são deliberativas e, sim, consultivas.
  - B) Os Conselhos de Saúde existem em todos os níveis de governo e é opção dos gestores criá-los, não havendo qualquer consequência caso eles não existam.
  - C) Os Conselhos de Saúde têm o poder de sugerir ações concretas para o gestor, mas não têm papel de fiscalização.
  - D) As Conferências de Saúde não existiam antes do SUS, sendo a primeira realizada em 1990, em Brasília.
  - E) Ainda que se preveja a participação popular no SUS, não há atualmente mecanismos que permitam a participação de profissionais de saúde nas Conferências e nos Conselhos de Saúde.
- 

### Questão 88

Hospital adventista Silvestre | RJ | 2026

De acordo com o Decreto 7.508 de 2011, o espaço geográfico contínuo constituído por agrupamentos de municípios limítrofes, delimitado a partir de identidades culturais, econômicas e sociais e de redes de comunicação e infraestrutura de transportes compartilhados, com a finalidade de integrar a organização, o planejamento e a execução de

ações e serviços de saúde" refere-se à(ao):

- A)** Contrato organizativo da ação pública da saúde.
  - B)** Mapa da saúde.
  - C)** Região de saúde.
  - D)** Rede de atenção à saúde.
  - E)** Área crítica de saúde.
- 

### Questão 89

Hospital adventista Silvestre | RJ | 2026

Considere as assertivas a seguir sobre as Conferências de Saúde do sistema único, em cada esfera de governo:

- I - Avaliam a situação de saúde;
- II- Propõem diretrizes para a formulação da política de saúde
- III- Possuem caráter permanente e deliberativo.

Quais delas estão de acordo com a legislação vigente?

- A)** Apenas I.
  - B)** Apenas II.
  - C)** Apenas III.
  - D)** Apenas I e II.
  - E)** I, II e III.
- 

### Questão 90

Hospital adventista Silvestre | RJ | 2026

Lei que dispõe sobre a participação da comunidade na gestão do Sistema Único de Saúde (SUS) e sobre as transferências intergovernamentais de recursos financeiros na área da saúde e dá outras providências.

- A)** 8.080/90.
  - B)** 8.069/90.
  - C)** 8.142/90.
  - D)** 7.508/11.
  - E)** 8.170/92.
- 

### Questão 91

Hospital adventista Silvestre | RJ | 2026

Um estudo de coorte investigou uma possível associação entre tabagismo na gestação e baixo peso ao nascer. Foram seguidas 1.000 gestantes tabagistas e 1.000 gestantes não tabagistas. A pesagem do recém nascido evidenciou baixo peso em 100 filhos de mães fumantes e 10 filhos de não fumantes. O risco relativo nesta coorte foi de:

- A)** 5.

- B) 10.
- C) 15.
- D) 20.
- E) 2.

---

### Questão 92

Hospital adventista Silvestre | RJ | 2026

Medidas de tendência central são muito utilizadas e estudos epidemiológicos visam identificar um valor representativo em torno do qual se agrupam os valores observados em uma amostra. Nesse âmbito, a medida que NÃO sofre interferência de valores extremos é:

- A) A média.
- B) A mediana.
- C) O desvio-padrão.
- D) O coeficiente de variação.
- E) Moda

---

### Questão 93

Hospital adventista Silvestre | RJ | 2026

Assinale a alternativa que contém uma vantagem do estudo de coorte.

- A) Permite estabelecer taxa de incidência de uma doença em uma determinada população.
- B) É de fácil execução.
- C) Pode avaliar a relação entre a doença e exposição a muitos fatores.
- D) Pode ser desenvolvido com baixo custo.
- E) É indicado para casos de doenças raras.

---

### Questão 94

Hospital adventista Silvestre | RJ | 2026

Qual é o valor do NNT (Número Necessário para Tratar) para um estudo que apresenta uma Redução Absoluta do Risco = 0,30?

- A) 0,3.
- B) 3,33.
- C) 1,43.
- D) 2,33.
- E) 1,3.

---

### Questão 95

Hospital adventista Silvestre | RJ | 2026

Foi realizado um estudo que consistiu na revisão de histórias clínicas de 240 pacientes com diagnóstico de meningite bacteriana aguda, admitidos em hospital terciário. A taxa de

letalidade foi de 20%. Após a análise multivariada, concluiu-se que rebaixamento do nível de consciência foi a única variável associada ao óbito durante a internação. O desenho do estudo é:

- A) Ensaio clínico randomizado.
- B) Série de casos.
- C) Caso-controle.
- D) Coorte prospectivo.
- E) Ecológico.

---

### Questão 96

Hospital adventista Silvestre | RJ | 2026

Qual das alternativas abaixo descreve melhor a hierarquia das evidências, considerando a sequência do menor para o maior nível de evidência?

- A) Opinião dos especialistas → relatos de casos → série de casos → estudos de corte transversal → estudos de caso-controle → estudo de coorte → estudo clínico aleatório → estudo clínico randomizado → metanálise.
- B) Opinião dos especialistas → relatos de casos → série de casos → estudos de corte transversal → estudo de coorte → estudos de caso-controle → estudo clínico randomizado → estudo clínico aleatório → metanálise.
- C) Opinião dos especialistas → relatos de casos → série de casos → estudo de coorte → estudos de corte transversal → estudos de caso-controle → estudo clínico aleatório → estudo clínico randomizado → metanálise.
- D) Opinião dos especialistas → relatos de casos → série de casos → estudos de corte transversal → estudos de caso-controle → estudo de coorte → estudo clínico randomizado → estudo clínico aleatório → metanálise.
- E) Opinião dos especialistas → relatos de casos → série de casos → estudos de corte transversal → estudo de coorte → estudos de caso-controle → estudo clínico aleatório → estudo clínico randomizado → metanálise.

---

### Questão 97

Hospital adventista Silvestre | RJ | 2026

O indicador que expressa a razão entre nascidos vivos e população é:

- A) Coeficiente de natalidade geral.
- B) Coeficiente geral de fecundidade.
- C) Coeficiente de maternidade.
- D) Coeficiente específico de fecundidade.
- E) Percentual de nascidos vivos.

---

### Questão 98

Hospital adventista Silvestre | RJ | 2026

O índice de envelhecimento populacional é calculado pela razão entre o:

- A) Número de habitantes com idade  $\geq 60$  anos e o número de habitantes de 0 a 14 anos, multiplicado por 100
- B) Número de habitantes com idade  $\geq 65$  anos e o número de habitantes de 0 a 20 anos, multiplicado por 100.
- C) Número de habitantes com idade  $\geq 65$  anos e o número de habitantes de 0 a 14 anos, multiplicado por 100.
- D) Número de habitantes com idade  $\geq 60$  anos e o número de habitantes de 0 a 20 anos, multiplicado por 100.
- E) Número de habitantes com idade  $\geq 70$  anos e o número de habitantes de 0 a 14 anos, multiplicado por 100.

---

### Questão 99

Hospital adventista Silvestre | RJ | 2026

Dentre os grandes grupos de causas de mortalidade, o que responde pelo maior número de anos potenciais de vida perdidos é o seguinte:

- A) Neoplasias.
- B) Doenças infecciosas e parasitárias.
- C) Causas externas.
- D) Doenças cardiovasculares.
- E) Doenças crônicas não infecciosas.

---

### Questão 100

Hospital adventista Silvestre | RJ | 2026

Um estudo, aliando o nível de saúde de uma população, escolheu cinco grupos etários para estudar a mortalidade proporcional (os óbitos infantis; pré-escolares; escolares e adolescentes; adultos jovens; adultos de meia-idade e velhos) e criar a Curva de Nelson Moraes para o período estudado. Obteve como resultado uma curva em forma de "Jota" invertido, o que indica um nível sanitário:

- A) Elevado.
- B) Bom.
- C) Regular.
- D) Baixo.
- E) Muito baixo.