




UNITAU

2025 | SP | 80 Questões



Questão 1

UNITAU | SP | 2025

Paciente sexo masculino, 74 anos, comparece ao pronto atendimento com queixa de dor abdominal, parada de eliminação de fezes, flatos há 48 horas e vômitos. Ao exame físico se apresenta corado, hidratado, frequência cardíaca 88 bpm, pressão arterial 130 x 80 mmHg, abdome distendido sem sinais de irritação peritoneal. Realizado RX abdome com sinal do U invertido e tomografia onde foi visualizada rotação do sigmoide sobre seu próprio eixo com distensão de alças à montante. Considerando o diagnóstico provável, qual a melhor conduta a ser tomada visando a resolução do quadro obstrutivo?

- A)** Passagem de sonda nasogástrica e hidratação endovenosa por 48 horas.
- B)** Realização de ileostomia em alça descompressiva.
- C)** Laparotomia exploradora e fixação do sigmoide.
- D)** Retossigmoidoscopia rígida ou flexível com possibilidade de colocação de sonda retal.

Questão 2

UNITAU | SP | 2025

Paciente feminina, 56 anos, refere quadro de distensão abdominal, parada de eliminação de flatos e fezes há 3 dias e vômitos. Ao exame físico se apresenta corada, desidratada, frequência cardíaca 110 bpm, pressão arterial 110 x 70 mmHg, abdome distendido e sem sinais de irritação peritoneal. Ao exame da região inguinal esquerda, foi visualizado abaulamento com sinais flogísticos na pele. US evidenciou hérnia inguinal esquerda. Qual a melhor conduta a ser tomada?

- A)** Após analgesia endovenosa, proceder à manobra de redução do conteúdo herniário e programação de herniorrafia inguinal eletiva na mesma internação.
- B)** Indicar laparotomia exploradora por incisão mediana devido ao quadro obstrutivo.
- C)** Indicar exploração cirúrgica por inguilotomia esquerda, com correção da hérnia inguinal e possibilidade de ressecção intestinal por essa incisão, em caso de necrose intestinal segmentar delimitada.
- D)** Passagem de sonda nasogástrica e realização de lavagens intestinais com soro aquecido.

Questão 3

UNITAU | SP | 2025

Paciente vítima de colisão auto x ônibus é trazido pelos bombeiros à sala de trauma com colar cervical. À monitorização: frequência cardíaca de 140 bpm, pressão arterial de 80 x 40 mmHg, frequência respiratória de 36 ipm, saturação de oxigênio (com máscara de O₂) de 84%. Apresenta instabilidade pélvica, equimose na parede abdominal na projeção do cinto de segurança e fratura exposta de tornozelo esquerdo sem sangramento ativo. Qual a primeira conduta a ser tomada?

- A)** Intubação orotraqueal.
- B)** Tipagem sanguínea.
- C)** Drenagem torácica.
- D)** Realização de ultrassom FAST na sala de trauma.

Questão 4

UNITAU | SP | 2025

Em relação ao pneumotórax aberto, analise as afirmativas a seguir:

- I. A drenagem torácica com selo d'água é a primeira medida a ser tomada no pré-hospitalar.
- II. Feridas com diâmetro 2/3 ou mais do diâmetro da traqueia estão relacionados à dispneia e insuficiência respiratória.
- III. A oclusão da ferida com curativo simples oclusivo pode resultar em formação de pneumotórax hipertensivo.
- IV. Em caso de necessidade de intubação orotraqueal na cena do trauma, deve-se proceder à intubação seletiva do pulmão não acometido.

Está CORRETO o que se afirma em:

- A)** I e II, apenas.
- B)** II e III, apenas.
- C)** III e IV, apenas.
- D)** II e IV, apenas.

Questão 5

UNITAU | SP | 2025

Paciente vítima de queda de 6 metros é trazido pelo SAMU à sala de trauma. Realizada expansão volêmica com 2500 ml de Ringer lactato no trajeto. À monitorização: frequência cardíaca de 180 bpm, pressão arterial de 70 x 30 mmHg, frequência respiratória de 20 ipm, saturação de oxigênio de 93%. Apresenta ausculta pulmonar bilateral sem ruídos, abdome sem sinais de irritação peritonial e sinais de fratura de fêmur direito fechada, com membro desalinhado. Realizado ultrassom abdominal na sala de urgência, com achado de líquido livre periesplênico. Qual a conduta a ser tomada?

- A)** Realização de tomografia computadorizada com contraste.
- B)** Realização de RX de fêmur e alinhamento do membro sob tração.
- C)** Realização de lavado peritoneal diagnóstico.
- D)** Realização de laparotomia exploradora.

Questão 6

UNITAU | SP | 2025

Em relação à diverticulose colônica, analise as afirmativas abaixo:

- I. O nome correto das saculações é pseudodivertículo (ou falsos divertículos), já que só ocorre a herniação da camada serosa da parede colônica.
- II. O rastreamento de câncer colorretal em pacientes com diverticulose colônica deve seguir as mesmas diretrizes da população geral.
- III. Segmentos intestinais de menor pressão interior, como o cólon sigmoide, são mais propensos à formação de divertículos.
- IV. A ingestão de fibras é fator protetor à formação de divertículos colônicos.

Está CORRETO o que se afirma em:

- A)** I e IV, apenas.
- B)** II e III, apenas.

- C) II e IV, apenas.
- D) I e III, apenas.

Questão 7

UNITAU | SP | 2025

Paciente de 28 anos, quadro de dor abdominal em região epigástrica há 18 horas com piora após às refeições. Nega uso de medicamentos e uso de substâncias. Ao exame, apresenta frequência cardíaca de 120 bpm, pressão arterial de 130 x 80 mmHg, dor à palpação difusa abdominal, sem irritação peritonial. Exames mostraram leucocitose 24.000 leuc/mm³, 6% bastão, amilase 1200 U/L. Em relação à conduta a ser tomada está CORRETO afirmar:

- A) A reintrodução alimentar precoce via oral (quando tolerada) ou enteral reduz a incidência de complicações infecciosas e mortalidade da patologia.
- B) Está indicado o uso de antibióticos de largo espectro devido leucocitose com desvio à esquerda.
- C) A pancreatite biliar está relacionada à migração de cálculos da vesícula para o duodeno, sendo necessária a realização de colangiressonância para definição etiológica.
- D) Nas pancreatites leves devemos colher amilase diária para guiar a reintrodução de dieta e programar alta hospitalar.

Questão 8

UNITAU | SP | 2025

Paciente comparece ao pronto atendimento referindo ferimento corto-contuso em cotovelo esquerdo, após queda da própria altura há 25 minutos. Em relação ao processo de cicatrização está CORRETO afirmar:

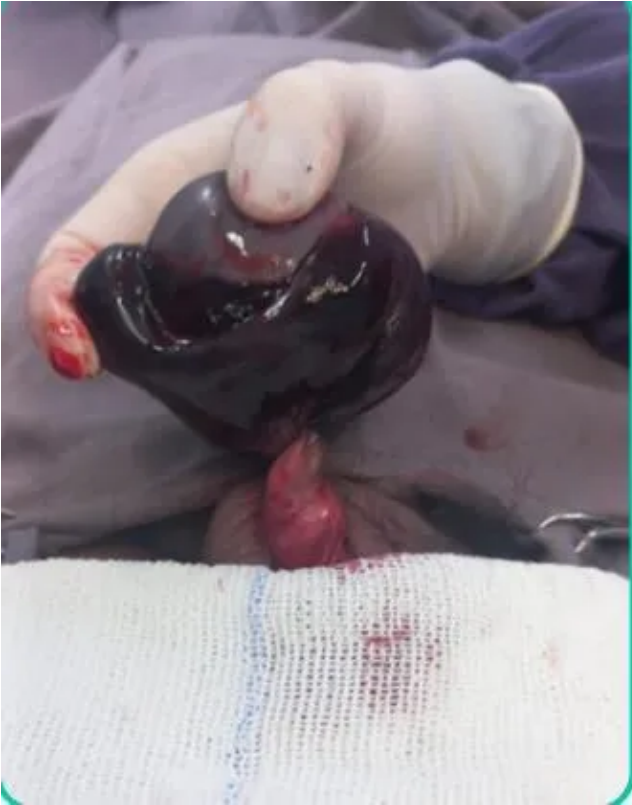- A) A paciente se encontra na fase inflamatória e os fibroblastos são as principais células atuantes na cicatrização.
- B) A paciente se encontra na fase inflamatória e as plaquetas têm a função de desbridamento local.
- C) A paciente se encontra no início da fase inflamatória onde a vasoconstrição tem papel hemostático.
- D) A paciente se encontra na fase de maturação, onde se observa ativação de plaquetas, neutrófilos e macrófagos.

Questão 9

UNITAU | SP | 2025

Paciente de 36 anos, admitido no pronto atendimento com queixa de dor testicular direita, súbita e intensa, há 24 horas. Sinal de Prehn negativo. Submetido à exploração escrotal, com o seguinte achado intraoperatório:

Qual é a conduta cirúrgica nesse caso?



- A) Orquiectomia direita.
- B) Orquiectomia direita e orquidopexia esquerda.
- C) Orquidopexia bilateral.
- D) Orquidopexia direita.

Questão 10

UNITAU | SP | 2025

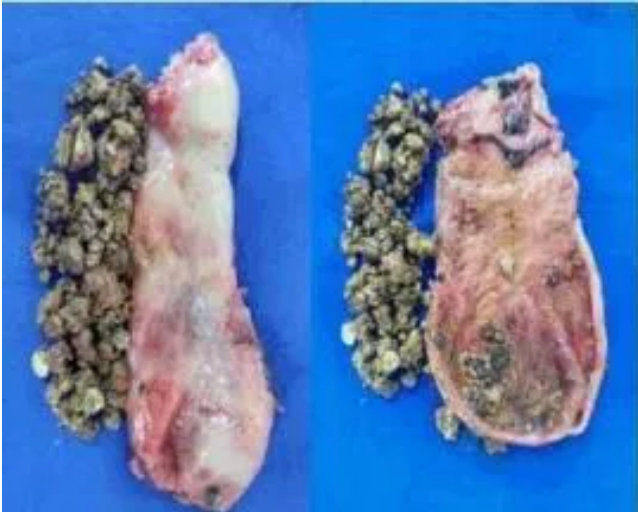
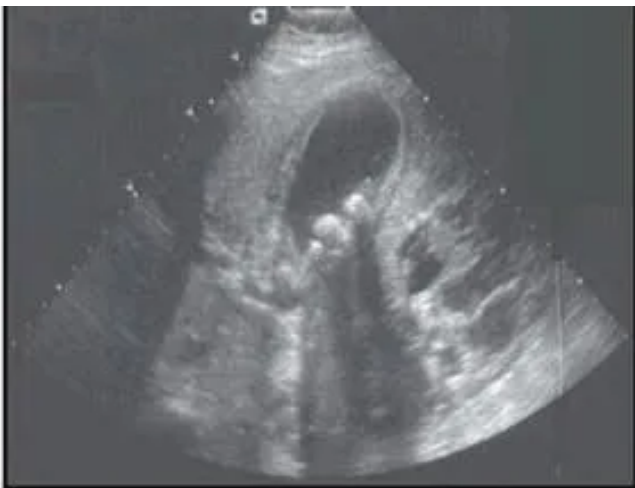Mulher, 49 anos de idade, no pronto-socorro, com queixa há 4 dias de dor abdominal em região epigástrica e hipocôndrio direito, de forte intensidade, associada a náusea e vômitos. Refere também sensação de febre, porém sem aferição, e urina de coloração escurecida. Nega episódios prévios semelhantes. Sem antecedentes pessoais relevantes. Ao exame físico: regular estado geral, corada e hidratada, ictérica 2+/4+ e febril. Sinais vitais: frequência cardíaca = 115 batimentos/minuto; pressão arterial = 110 x 70 mmHg; saturação de oxigênio = 97% em ar ambiente; frequência respiratória = 23 incursões/minuto; temperatura axilar = 38,1°C. Abdome doloroso à palpação em região epigástrica e hipocôndrio direito. Exames laboratoriais: hemoglobina: 14,1 g/dL; leucócitos: 16,15 mil/mm³; TGO (AST): 81 U/L; TGP (ALT): 79 U/L; fosfatase alcalina: 850 U/L; Gama GT: 790 U/L; bilirrubinas totais: 6,90 mg/dL; bilirrubina direta: 6,50 mg/dL; amilase: 45 U/L; PCR: 190 mg/dL. Ultrassonografia de abdome: vesícula biliar de paredes pouco espessadas, com múltiplos pequenos cálculos em seu interior. Presença de moderada dilatação de vias biliares, sem evidência de fator obstrutivo ao método. Fígado e pâncreas sem alterações. Aponte a principal hipótese diagnóstica e a conduta para o caso descrito acima:

- A) Colecistite aguda, tomografia de abdome e pelve.
- B) Colecistite aguda, colecistectomia aberta com exploração de via biliar.
- C) Coledocolitíase, colecistostomia percutânea.
- D) Colangite aguda, antibioticoterapia e drenagem da via biliar.

Questão 11

UNITAU | SP | 2025

Mulher de 33 anos, há 4 meses apresenta dor do tipo contínua intermitente (duração de cerca de 1 hora) no hipocôndrio direito e epigástrico. No último mês, passou por dois atendimentos em Unidade Básica de Saúde e uma passagem em Unidade de Pronto Atendimento, com diagnóstico clínico e de imagem de colelitíase. Há 16 horas apresenta dor contínua no mesmo local, defesa involuntária à palpação superficial e profunda, sem febre e disfunções orgânicas. Foi encaminhada para hospital de urgência. O hemograma, a amilase, as aminotransferases e as bilirrubinas estavam normais. A ultrassonografia abdominal foi repetida e iniciou-se jejum, hidratação, antibiótico e procedeu-se a colecistectomia por videolaparoscopia. Com base na conduta adotada, assinale a alternativa CORRETA.



- A)** Antes da realização da cirurgia, seria indicada tomografia computadorizada de abdome com contraste intravenoso para avaliar a necessidade de exploração do colédoco no intraoperatório.
- B)** Tratava-se de colecistite aguda branda, o tratamento indicado foi oportuno, bem como o acesso por videolaparoscopia.
- C)** Tratava-se de cólica ou dor biliar mantida sem infecção aguda e o tratamento com dieta hipogordurosa, antiinflamatórios e antiespasmódicos seriam mais adequados.
- D)** Como indicação de urgência, a melhor indicação seria colecistectomia via laparotomia (cirurgia aberta), com exploração da via biliar e drenagem com dreno de Kher.

Questão 12

UNITAU | SP | 2025

Homem, 54 anos de idade, ex-tabagista (20 anos-maço), encontra-se internado com o diagnóstico de síndrome colestática (bilirrubina total = 13,2 mg/dL e bilirrubina direta = 12,5 mg/dL). Durante investigação, realizou tomografia de abdome e pelve, com o diagnóstico de massa na região da cabeça do pâncreas de 6,5cm; suspeita para neoplasia primária, com invasão circunferencial da artéria mesentérica superior. Além disso, observaram-se dois nódulos hepáticos, suspeitos para acometimento secundário. Em relação ao caso acima, qual é a alternativa CORRETA?

- A)** Deve-se biopsiar a lesão pancreática ou hepática, solicitar passagem de prótese biliar metálica e encaminhar o paciente para tratamento sistêmico.
- B)** A primeira conduta deve ser complementar ao estadiamento da condição clínica, com exame de colangiorressonância.
- C)** Trata-se de tumor ressecável em paciente jovem e a melhor conduta é prosseguir com a duodenopancreatectomia.
- D)** Não há informações suficientes na questão para determinar a ressecabilidade.

Questão 13

UNITAU | SP | 2025

Homem, 66 anos de idade, procurou atendimento por queixa de dor abdominal há 5 dias, em flanco esquerdo e fossa ilíaca esquerda, associada a náuseas e febre. Nega sintomas urinários. Sem outras queixas ou antecedentes pessoais prévios. Ao exame clínico: regular estado geral, desidratado 2+/4+. Frequência cardíaca = 115 batimentos/minuto; pressão arterial = 90 x 60 mmHg. Dor à palpação difusa do abdome, com descompressão brusca positiva. Realizou tomografia computadorizada que evidenciou múltiplos divertículos no cólon sigmoide, com sinais de processo inflamatório local, assim como grande quantidade de líquido livre na cavidade.

Em relação ao caso, assinale a alternativa CORRETA:

- A)** Trata-se de um caso de diverticulite aguda Hinchey II e a conduta é drenagem abdominal guiada por radiologia intervencionista.
- B)** A principal hipótese é de diverticulite complicada com peritonite e a conduta é cirúrgica.
- C)** O achado de doença diverticular no cólon sigmoide é raro, sendo muito mais prevalente no cólon direito.
- D)** A melhor conduta nesse momento é iniciar antibioticoterapia endovenosa e solicitar colonoscopia.

Questão 14

UNITAU | SP | 2025

Mulher, 57 anos, com história há 6 meses de sangramento às evacuações, realizou colonoscopia, que evidenciou lesão vegetante e ulcerada a cerca de 6cm da borda anal, com resultado anatomopatológico compatível com adenocarcinoma de reto. Estadiamento completo revelou lesão localmente avançada, T3N1, sem lesões secundárias à distância.

Em relação ao caso, assinale a conduta CORRETA:

- A)** Pela localização da lesão, a conduta é cirúrgica com amputação abdominoperineal de reto e reconstrução perineal com retalho glúteo.
- B)** O estadiamento é feito com CEA e tomografia de tórax, abdome e pelve e a conduta indicada nesse momento é a retossigmoidectomia.
- C)** A retossigmoidectomia deve ser sempre realizada, mesmo nos casos em que há resposta completa pela radioterapia neoadjuvante e, nesses casos, não é necessária a linfadenectomia.
- D)** Quimioterapia e radioterapia neoadjuvante, seguido de reestadiamento para provável retossigmoidectomia, com excisão do mesorreto.

Questão 15

UNITAU | SP | 2025

Paciente de 29 anos, em tratamento psiquiátrico. Segundo familiares, vem apresentando diminuição do volume capilar. Há cerca de 48 horas é acometida de dor abdominal tipo cólica, distensão abdominal leve, vômitos fecaloides e diminuição do volume fecal.

Nesse caso, qual é o diagnóstico provável?

- A)** Intoxicação por neurolépticos.
- B)** Bezoar.
- C)** Distúrbio hidroeletrólítico.
- D)** Síndrome de Ogilvie.

Questão 16

UNITAU | SP | 2025

Um paciente apresenta tumor de reto inferior (adenocarcinoma), que envolve a hemicircunferência posterior da luz, a cerca de dois cm da linha pectínea. RX de tórax normal. Foi realizada tomografia de abdome total que evidenciou apenas a lesão retal, sem invasão de órgãos adjacentes. A dosagem do CEA foi de 28 ng/dl. O ultrassom intrarretal mostrou uma lesão que infiltrava até a gordura perirretal, com dois linfonodos suspeitos de invasão tumoral.

Nesse caso, o estadiamento pré-operatório mais provável é de:

- A)** T4N1M0.
- B)** T3N1M0.
- C)** T3N2M1.
- D)** T4N2M0.

Questão 17

UNITAU | SP | 2025

Paciente A.L.F., 39 anos, com história de Diabetes Mellitus desde os 10 anos de idade, foi

encaminhado para a Nefrologia com quadro de edema e urina espumosa há cerca de 3 meses. Faz uso de Insulina NPH 40 UI às 08 horas e 20 UI às 20 horas, Insulina Regular 6 UI 30 minutos antes do café da manhã e 8 UI 30 minutos antes do almoço e jantar, hidroclorotiazida 25 mg pela manhã. Durante a consulta, apresentava PA 160x70 mmHg e edema de membros inferiores, simétrico, de consistência amolecida, 2+/4+, sem outros sinais flogísticos. Trouxe os seguintes exames: Creatinina sérica 0,8 mg/dL; Urina rotina com proteinúria 4+, sem leucocitúria e sem hematúria; Relação Proteína/Creatinina em amostra isolada de urina: 2,9 mg/g. Baseado no caso clínico descrito acima, assinale a alternativa com o provável diagnóstico e o tratamento farmacológico mais adequado.

- A)** Doença Renal Crônica Estágio II secundária à Doença renal do diabetes; anlodipino 10 mg/dia.
- B)** Doença Renal Crônica Estágio I secundária à Doença renal do diabetes; Losartan 100 mg/dia e dapagliflozina 10 mg/dia.
- C)** Doença Renal Crônica Estágio II secundária à nefropatia hipertensiva; anlodipino 10 mg/dia e Losartan 100 mg/dia.
- D)** Doença Renal Crônica Estágio I secundária à Doença renal do diabetes; Losartan 100 mg/dia, metformina XR 2g/dia e troca da insulina NPH pela Lantus.

Questão 18

UNITAU | SP | 2025

Paciente do sexo feminino, 72 anos, com diagnóstico de insuficiência cardíaca com fração de ejeção do ventrículo esquerdo reduzida secundária à miocardiopatia isquêmica. Dá entrada na Unidade de Emergência com quadro de dispneia em repouso, ortopneia, tosse seca, dispneia paroxística noturna e edema de membros inferiores há 7 dias, intensificado hoje. Ao exame físico, encontrava-se consciente e orientada, mas ansiosa, sudoréica, com FR 32 irpm, FC 120 bpm; PA 160x90 mmHg, SatO₂ 78% em ar ambiente, com crepitações em 2/3 inferiores, bilateralmente.

Assinale a alternativa com o diagnóstico e tratamento imediato indicados para o caso acima.

- A)** Síndrome coronariana aguda; AAS, clopidogrel, heparina não fracionada, morfina, estatina, oxigênio, metoprolol.
- B)** Edema agudo dos pulmões; intubação orotraqueal e ventilação mecânica, furosemida, nitroglicerina, morfina.
- C)** Edema agudo dos pulmões; ventilação não-invasiva, nitroglicerina, furosemida e morfina.
- D)** Tromboembolismo pulmonar; ventilação mecânica não-invasiva e enoxaparina 1 mg/kg a cada 12 horas.

Questão 19

UNITAU | SP | 2025

Paciente do sexo feminino, 72 anos, com diagnóstico de insuficiência cardíaca com fração de ejeção do ventrículo esquerdo reduzida secundária à miocardiopatia isquêmica. Dá entrada na Unidade de Emergência com quadro de dispneia em repouso, ortopneia, tosse seca, dispneia paroxística noturna e edema de membros inferiores há 7 dias, intensificado hoje. Ao exame físico, encontrava-se consciente e orientada, mas ansiosa, sudoréica, com FR 32 irpm, FC 120

bpm; PA 160x90 mmHg, SatO₂ 78% em ar ambiente, com crepitações em 2/3 inferiores, bilateralmente. A paciente evoluiu com melhora clínica progressiva e, após 5 dias, recebeu alta hospitalar com encaminhamento para seguimento ambulatorial com a Cardiologia. Assinale a alternativa com a receita médica mais adequada, caso não tenha contraindicação para nenhuma das medicações indicadas?

- A)** Metoprolol, espironolactona, furosemida, anlodipino.
- B)** Metoprolol, hidralazina, monocordil, furosemida.
- C)** Metoprolol, losartan, furosemida e espironolactona.
- D)** Metoprolol, losartan, furosemida, espironolactona e dapagliflozina.

Questão 20

UNITAU | SP | 2025

Paciente A.P.B., 28 anos, portadora de Lúpus eritematoso sistêmico, diagnosticado há 3 anos, dá entrada na Unidade de Emergência com quadro de hemiparesia direita e afasia, percebido hoje pela manhã, ao acordar. Faz uso de: prednisona 5 mg/dia; hidroxiclороquina 400 mg/dia; azatioprina 100 mg/dia; pantoprazol 20 mg/dia; colecalciferol 7.000 UI/semana. A tomografia computadorizada de crânio da admissão não apresentou alterações. No entanto, foi repetido o exame após 24 horas, que confirmou a hipótese diagnóstica de Acidente vascular cerebral isquêmico. Foram solicitados autoanticorpos, dentre eles o anticoagulante lúpico, anticardiolipina e antibeta2 glicoproteína1, todos positivos.

Qual o diagnóstico e o tratamento domiciliar mais indicado?

- A)** Lúpus Eritematoso sistêmico; aumento da dose de prednisona para 40 mg/dia e troca da azatioprina pelo micofenolato de sódio.
- B)** Síndrome do Anticorpo Antifosfolípídeo (SAAF); AAS e atorvastatina.
- C)** Síndrome do Anticorpo Antifosfolípídeo (SAAF); apixabana.
- D)** Síndrome do Anticorpo Antifosfolípídeo (SAAF); varfarina.

Questão 21

UNITAU | SP | 2025

A Sr^a J.M.V., 80 anos, tabagista ativa (40 anos-maço), foi à Unidade Básica de Saúde buscando atendimento médico em decorrência de quadro de tosse produtiva com secreção amarelada, dispneia em repouso e chieira torácica iniciada há 4 dias. Apresentou quadro semelhante há cerca de 30 dias e fez uso de antibiótico, mas não se recorda do nome. Refere quadro crônico de tosse seca e dispneia aos esforços, mas com piora significativa desde o início do quadro atual. Ao exame físico encontrava-se consciente e orientada, em bom estado geral, eupneica, acianótica, afebril, corada, hidratada; FR 24 irpm; FC 96 bpm; PA 140x95 mmHg; SatO₂ 93% em ar ambiente; MV reduzido difusamente, com sibilos bilaterais. Qual o diagnóstico e a conduta mais adequada?

- A)** Pneumonia adquirida na comunidade; tratamento ambulatorial com azitromicina 500 mg/dia por 5 dias, prednisona 40 mg/dia por 5 dias e salbutamol inalatório.
- B)** Doença pulmonar obstrutiva crônica exacerbado; tratamento ambulatorial com levofloxacino 750 mg/dia por 5 dias, prednisona 40 mg/dia por 5 dias e salbutamol inalatório.

- C)** Doença pulmonar obstrutiva crônica exacerbado; tratamento hospitalar com Cefepime endovenoso 3 g/dia por 5 dias, prednisona via oral 40 mg/dia e salbutamol inalatório.
- D)** Doença pulmonar obstrutiva crônica exacerbado; tratamento domiciliar com amoxicilina 1,5 g/dia por 7 dias, prednisona 40 mg/dia por 7 dias e salbutamol inalatório.

Questão 22

UNITAU | SP | 2025

Paciente do sexo masculino, 30 anos, iniciou quadro de mialgia generalizada, astenia e urina escurecida há 4 dias. Nega comorbidades. Praticante de musculação e crossfit, com cerca de 3 horas diárias de treino, 6 vezes por semana. Faz uso de creatina e whey protein. Exames da Unidade de Pronto Atendimento: creatinina sérica 4,2 mg/dL; uréia sérica 160 mg/dL; potássio sérico 6,2 mEq/L; sódio sérico 132 mEq/L; CPK 8.750 U/L; Urina rotina Proteinúria +/- Hemoglobina ++++/Leucocitúria 4.000/ Hemácias 10.000.

Qual o diagnóstico e a conduta imediata mais adequada para o caso descrito acima?

- A)** Injúria renal aguda secundária à necrose tubular aguda relacionada ao uso abusivo de creatina e whey protein; internação hospitalar; hidratação endovenosa com cristalóides; medidas farmacológicas para hipercalemia; suspensão da creatina e do whey protein.
- B)** Injúria renal aguda secundária à rabdomiólise; internação hospitalar; hemodiálise de urgência.
- C)** Injúria renal aguda secundária à rabdomiólise; internação hospitalar; hidratação endovenosa vigorosa com Soro fisiológico 0.9%; medidas farmacológicas para hipercalemia.
- D)** Injúria renal aguda secundária à rabdomiólise; internação hospitalar; hidratação endovenosa vigorosa com Ringer lactato; manitol endovenoso; medidas farmacológicas para hipercalemia.

Questão 23

UNITAU | SP | 2025

Paciente do sexo masculino, 60 anos, dá entrada na emergência com quadro de precordialgia em aperto, de forte intensidade, associada a náuseas, diaforese e dispneia, iniciada há cerca de 1 hora. Comorbidades: hipertensão arterial, Diabetes Mellitus e obesidade grau II. Eletrocardiograma da admissão: taquicardia sinusal, Bloqueio de ramo esquerdo. Trouxe exames realizados há 2 meses, incluindo um eletrocardiograma, sem alterações. Qual a hipótese diagnóstica e a conduta mais coerente?

- A)** Angina instável de alto risco; AAS, clopidogrel, enoxaparina, nitrato VO e morfina EV.
- B)** IAM sem supra ST; AAS, clopidogrel, enoxaparina, metoprolol, nitrato VO e morfina EV.
- C)** IAM sem supra ST; AAS, clopidogrel, enoxaparina, metoprolol, nitrato VO, morfina EV e Alteplase EV.
- D)** IAM com supra ST; AAS, clopidogrel, metoprolol, atorvastatina, nitrato VO e morfina EV, com acionamento imediato do serviço de hemodinâmica do hospital para realização de angioplastia primária.

Questão 24

UNITAU | SP | 2025

Paciente com diagnóstico de Hipertensão arterial desde os 20 anos de idade, sem controle adequado apesar do uso regular de 4 classes de anti-hipertensivos, com doses otimizadas. Nega outras comorbidades. Foi submetido à investigação para hipertensão arterial secundária, com achado de assimetria renal na ultrassonografia de rins e vias urinárias. Qual hipótese diagnóstica mais provável e qual exame complementar indicado para confirmação diagnóstica?

- A)** Doença renal parenquimatosa; relação proteína/creatinina em amostra isolada de urina.
- B)** Estenose de artéria renal secundária à displasia fibromuscular; ultrassonografia com doppler de artérias renais.
- C)** Estenose de artéria renal secundária à aterosclerose; ultrassonografia com doppler de artérias renais.
- D)** Hiperaldosteronismo primário; aldosterona sérica, atividade da renina plasmática e cálculo da relação aldosterona/renina.

Questão 25

UNITAU | SP | 2025

Um homem de 35 anos procura atendimento ambulatorial por apresentar sensação de febre não aferida e aumento do volume submandibular bilateral semelhante à “papeira” há 2 semanas. Refere ter notado perda de peso e adinamia associada, assim como sensação de “areia” nos olhos e boca seca. Relata tabagismo e uso de substâncias psicoativas ocasionalmente, assim como exposições sexuais desprotegidas esporádicas. Refere ter cartão vacinal completo da infância, assim como três doses de vacina contra SARS CoV-2. Ao exame físico, nota-se abaulamento submandibular bilateral, hiperemia escleroconjuntival e língua com fissuras, avermelhada. Nota-se também linfonodos palpáveis em cadeias cervicais bilaterais, de consistência fibroelástica e móveis.

Considerando o caso descrito, avalie as afirmações a seguir acerca da conduta médica adequada.

- I. Indica-se o afastamento do paciente do trabalho, prescrição de sintomáticos, pela hipótese de Parotidite epidêmica ou Caxumba.
- II. Indica-se a realização do exame de Teste Rápido para HIV.
- III. Indica-se a ultrassonografia de parótida para avaliar a hipótese de Linfoma.
- IV. Indica-se a realização de anti-Ro e anti-La.

É CORRETO o que se afirma em:

- A)** I, apenas.
- B)** III, apenas.
- C)** IV, apenas.
- D)** II e IV, apenas.

Questão 26

UNITAU | SP | 2025

Uma mulher de 56 anos com diagnóstico de Diabetes Mellitus tipo II insulínica, em uso regular das medicações, foi realizar exames de rotina, sendo solicitado pelo médico assistente uma prova tuberculínica ou PPD. A paciente negou tosse ou perda de peso, ou contato com Tuberculose.

I. Trata-se de uma conduta assertiva de investigação de tuberculose latente.

PORQUE

II. O DM aumenta o risco de reativação da infecção por *Mycobacterium tuberculosis* e se PPD >10 mm, deve-se excluir a doença em atividade e tratar tuberculose latente.

A respeito das asserções acima, assinale a alternativa CORRETA:

- A)** As asserções I e II são verdadeiras e a II é uma justificativa correta da I.
- B)** As asserções I e II são verdadeiras, mas a II não é uma justificativa correta da I.
- C)** A asserção I é uma proposição verdadeira e a II é uma proposição falsa.
- D)** As asserções I e II são proposições falsas.

Questão 27

UNITAU | SP | 2025

Mulher de 62 anos, passou por situação estressante há 1 ano e, após isso, iniciou dor difusa pelo corpo, uma sensação de “exaustão”. Refere parestesia, porém sem padrão neuropático claro, de intensidade 8 em 10, assim como rigidez muscular e articular matinal, de padrão não inflamatório. Após o evento estressor, refere apresentar labilidade emocional, irritabilidade, tristeza intensa, humor deprimido, além de sono não reparador. Nega ideação suicida, porém não tem disposição para realizar suas atividades habituais. Exame físico sem alterações, exceto pela presença de dor ao exame dos tender points. Seus exames gerais vieram sem alterações, VHS e PCR dentro do limite de normalidade, assim como FR e TSH. Diante do exposto, a conduta médica adequada é:

- A)** Iniciar Amitriptilina 12,5 mg no período noturno pelo diagnóstico de fibromialgia.
- B)** Manejar como transtorno de ajustamento ao trauma e reavaliar em seis meses.
- C)** Encaminhar à psicoterapia e iniciar tratamento para Transtorno Depressivo Maior; após estabilização do quadro, reavaliar dor crônica.
- D)** Prescrever Clonazepam gotas para insônia e melhorar qualidade do sono.

Questão 28

UNITAU | SP | 2025

Homem de 42 anos refere ter sido diagnosticado com asma e retorna ao consultório médico para reavaliação anual. Refere ter utilizado salbutamol spray inalatório somente quando necessário. Não necessitou de internações, não acorda no período noturno com crises de broncoespasmo e realiza suas atividades físicas sem sintomas asmáticos. Desde o último retorno, utilizou um dispositivo inteiro com 200 puffs de tratamento. Utiliza o mesmo, principalmente, antes de correr durante o inverno. Realizou prova de função pulmonar, que é normal. Em relação ao seu tratamento, deve-se:

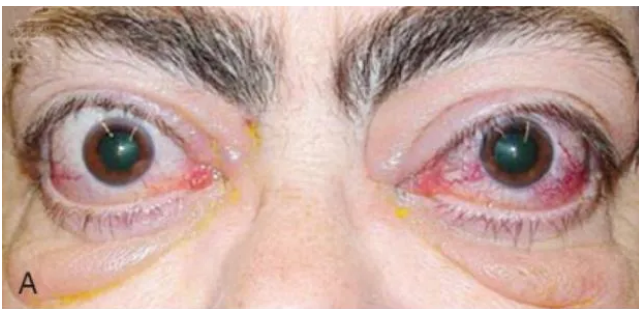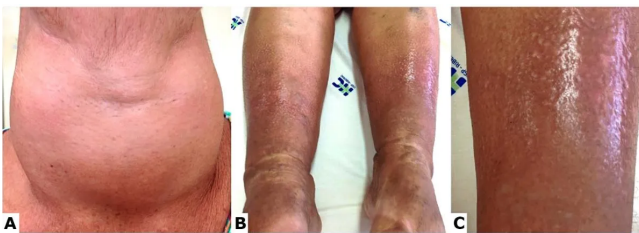
- A)** Iniciar um antileucotrieno oral.

- B)** Iniciar um beta agonista de ação prolongada associado à corticoesteróide inalatório.
- C)** Manter o tratamento.
- D)** Iniciar um corticoesteróide inalatório.

Questão 29

UNITAU | SP | 2025

Mulher de 42 anos de idade, cirurgiã-dentista, com diagnóstico de tremor essencial, refere ter notado piora nos tremores de extremidades há aproximadamente um mês. Associado a isso, sente-se angustiada, com ansiedade e palpitações associadas. Relata aumento da frequência das evacuações, não notou alteração na consistência. Ao exame físico, sua pressão arterial é 130 x 85 mmHg, FC 105 bpm e apresenta as seguintes alterações. Exames: TSH 0.006 $\mu\text{U/mL}$; (Referência 0.4–4.5 $\mu\text{U/mL}$) T4 Livre 5.4 ng/dL; (Referência 0.9–1.8 ng/dL) e T3 Total 593.0 ng/dL; (Referência 84.0–172.0 ng/dL). O diagnóstico e a conduta mais assertiva são:



- A)** Doença de Graves, iniciar Metimazol e betabloqueador.
- B)** Bócio Multinodular Tóxico, iniciar Metimazol e betabloqueador.
- C)** Tiroidite de Hashimoto, iniciar Levotiroxina.
- D)** Doença de Graves, solicitar anti-TRAb, anti-TPO e anti-Tg.

Questão 30

UNITAU | SP | 2025

Mulher de 25 anos, refere amaurose bilateral há 3 semanas, progressiva, associada à leve cefaleia. Veio encaminhada pelo oftalmologista por apresentar sinais de uveíte e coriorretinite, e exame de VDRL 1/ 1024. No pronto atendimento, foi realizada Tomografia de Crânio, sem alterações; Teste Rápido para HIV, com resultado negativo. Realizada punção líquórica, sendo observadas 10 células, predomínio de linfócitos, glicose normal, cloreto normal, proteína 554 mg/dL; pesquisa direta negativa para bactéria, micobactéria e fungos, cultura em andamento, VDRL LCR negativo. A conduta médica apropriada é:

- A)** Internação, penicilina benzatina EV por 14 dias, novo VDRL no fim do tratamento.
- B)** Internação, penicilina benzatina EV por 14 dias, reavaliação clínica durante o tratamento.

- C) Alta com penicilina benzatina IM por 14 dias, novo VDRL em 3 meses.
- D) Internação, Ceftriaxona IM, reavaliação clínica durante o tratamento.

Questão 31

UNITAU | SP | 2025

Um homem de 37 anos dá entrada no Pronto Atendimento pela segunda vez naquele dia, após apresentar quadro febril recente, sendo descartada dengue e encaminhado para casa. Relatava também leve cefaleia e prostração. Deu entrada na ambulância pois apresentava-se sonolento, com sinais vitais FC 123 bpm, FR 24 ipm, Sat 92% ar ambiente, Temperatura axilar 39,1°C, PA 90 x 45 mmHg. Ausculta cardíaca, pulmonar e abdome sem alterações, Glasgow 12, sinais meníngeos ausentes. Nota-se petéquias e sufusões hemorrágicas em membros inferiores e coxas, além de livedo reticular discreto. Diante do quadro exposto, assinale a alternativa CORRETA:

- A) Uma hipótese diagnóstica do paciente é sepse grave; deve ser realizada expansão volêmica e coleta de lactato.
- B) Uma hipótese diagnóstica do paciente é sepse; deve ser encaminhado para isolamento respiratório, realizada a prescrição de Ceftriaxona 2g imediato após coleta de hemoculturas e lactato, além da expansão volêmica.
- C) Uma hipótese diagnóstica do paciente é meningococemia; deve ser realizada punção líquórica e coleta de culturas para a prescrição de Ceftriaxona 2g.
- D) Uma hipótese diagnóstica do paciente é choque séptico; deve ser iniciada norepinefrina em bomba de infusão contínua.

Questão 32

UNITAU | SP | 2025

Homem de 33 anos, com diagnóstico recente de HIV/AIDS, com contagem de CD4+ de 82 céls/mm³, ainda não iniciou terapia antirretroviral e refere odinofagia intensa, que está dificultando a ingestão alimentar. No exame físico, a oroscopia não apresenta alterações. O tratamento empírico mais apropriado a ser iniciado é:

- A) Fluconazol
- B) Aciclovir
- C) Omeprazol
- D) Ganciclovir

Questão 33

UNITAU | SP | 2025

Mulher de 30 anos com queixa de dismenorreia secundária foi diagnosticada com endometriose profunda. Com relação à esta patologia, podemos afirmar:

- A) É uma doença que acomete aproximadamente 5 % da população feminina em idade reprodutiva, 20 a 50% das mulheres com infertilidade e até 60 % das mulheres com dor pélvica.

- B)** Atualmente, a endometriose está classificada em peritoneal, anexial, uterina e profunda.
- C)** Existem muitas teorias sobre a etiopatogenia da doença como a teoria da menstruação retrógrada, da metaplasia celômica e do fator imunológico, porém, não explicam todos os tipos de endometriose existentes.
- D)** O diagnóstico padrão-ouro é realizado pela Ressonância Magnética da pelve com contraste.

Questão 34

UNITAU | SP | 2025

Uma mulher de 72 anos, é levada pela filha ao ginecologista com queixa de prurido vulvar, dor e “ferida” na vulva. A filha refere que sua mãe não faz exame preventivo há mais de 5 anos. Ao exame, observa-se hipocromia vulvar, atrofia e úlcera de aproximadamente 5 mm, com secreção serossanguinolenta, em região vestibular. Com relação a este caso clínico, avalie as afirmativas a seguir, a respeito do diagnóstico e da conduta médica adequada:

- I. A biópsia é o método de eleição para confirmar a suspeita de malignidade.
- II. O diagnóstico diferencial inclui condiloma plano, condiloma acuminado, neoplasia intraepitelial vulvar (NIV), nevus, líquen escleroso e dermatose seborreica.
- III. As distrofias vulvares são de grande importância, devido ao potencial maligno por elas abrigado.
- IV. Doença de Paget está inclusa no diagnóstico diferencial.

Está CORRETO o que se afirma em:

- A)** I e II, apenas.
- B)** I, II e III, apenas.
- C)** I, III e IV, apenas.
- D)** I e III, apenas.

Questão 35

UNITAU | SP | 2025

Mulher, 18 anos de idade, foi vítima de estupro. Procura serviço de emergência uma hora após a ocorrência apresentando escoriações em canal vaginal e sangramento vaginal +/4+. Qual a conduta indicada?

- A)** Examinar e tratar possíveis lesões do canal vaginal e do corpo, fazer profilaxia para Infecções Sexualmente Transmissíveis (IST), contracepção de emergência e encaminhar para o seguimento com equipe multiprofissional.
- B)** Encaminhar a paciente para o Instituto Médico Legal (IML).
- C)** Encaminhar a paciente para realização de Boletim de Ocorrência (BO) e em seguida para o IML para exame e tratamento das possíveis lesões.
- D)** São etapas do atendimento: Boletim de Ocorrência (BO), exames clínico e ginecológico, contracepção de emergência e profilaxia para IST.

Questão 36

UNITAU | SP | 2025

Uma menina de 10 anos de idade é levada ao seu pediatra pela mãe pois gostaria de orientações sobre como proceder com relação à puberdade da filha. Ele a encaminha à ginecologista pois entende que seria mais bem orientada neste momento da vida. Assinale a alternativa que melhor reflete a ordem de aparecimento dos caracteres sexuais secundários na puberdade normal:

- A) Estirão, Telarca, Pubarca e Menarca.
- B) Menarca, Pubarca, Telarca e Estirão.
- C) Telarca, Pubarca, Menarca e Estirão.
- D) Telarca, Pubarca, Estirão e Menarca.

Questão 37

UNITAU | SP | 2025

AJP, feminino, 20 anos, compareceu ao ginecologista apresentando úlcera genital há aproximadamente uma semana. O exame ginecológico evidenciou úlcera única, localizada em grande lábio direito, indolor, com bordos regulares e bem delimitados. De acordo com as informações, qual o principal diagnóstico e seu respectivo tratamento?

- A) Herpes genital/ Aciclovir 400 mg de 8/8 horas por 5 dias.
- B) Cancro mole/ Ciprofloxacina 500 mg de 12/12 hs por 7 dias.
- C) Cancro duro/ Penicilina benzatina 2.400.000 UI 1x/sem por 3 semanas.
- D) Linfogranuloma venéreo/ Ciprofloxacina 500 mg de 12/12 hs por 7 dias.

Questão 38

UNITAU | SP | 2025

Uma mulher de 48 anos de idade procura sua ginecologista de confiança com queixa de fogachos, insônia, dispareunia e diminuição de libido. Pensando em sintomas climatéricos, qual exame de escolha confirma esse diagnóstico?

- A) FSH
- B) LH
- C) Estradiol
- D) Progesterona

Questão 39

UNITAU | SP | 2025

A Síndrome dos Ovários Policísticos (SOP), possui dentre suas principais manifestações clínicas: irregularidades menstruais, esterilidade, hirsutismo, obesidade, acantose nigricans e policistose ovariana, associadas a modificações anatomopatológicas das gônadas. A respeito dessa patologia, avalie as afirmações a seguir:

- I. Com referência à fisiopatologia, assinalam-se: anovulação crônica, hiperandrogenismo, hiperprolactinemia e hiperinsulinemia.
- II. O infantilismo sexual, embora raro, também pode estar presente.
- III. O citrato de clomifeno, agente antiestrogênico, está indicado no tratamento da SOP, em

mulheres com desejo reprodutivo.

IV. Os sinais e sintomas clínicos surgem, principalmente, na fase puberal. Sendo a amenorrea primária o principal sintoma clínico.

Está CORRETO o que se afirma em:

- A)** I, II e III, apenas.
- B)** II e IV, apenas.
- C)** I, apenas.
- D)** Todas as afirmações estão corretas.

Questão 40

UNITAU | SP | 2025

O maior fator de risco para câncer de mama é o gênero feminino. Assinale a alternativa CORRETA que apresenta outros fatores de risco para o câncer de mama.

- A)** Histórico familiar, ciclos ovulatórios e terapia de reposição hormonal com progestagênio.
- B)** Aumento da densidade mamográfica, consumo de álcool e aumento do índice de massa corporal (IMC).
- C)** Idade avançada, idade do primeiro parto antes dos 28 anos e história familiar.
- D)** Doença mamária proliferativa benigna, história de câncer primário de ovário e menarca tardia.

Questão 41

UNITAU | SP | 2025

Quanto ao mecanismo de parto vaginal fisiológico, na variedade de posição O.E.A., é CORRETO afirmar que:

- A)** O lambda encontra-se relacionado com a sinostose sacro-ílica esquerda.
- B)** O ângulo anterior do bregma posiciona-se na eminência íleo-pectínea direita.
- C)** O lambda estará relacionado com o sacro durante o desprendimento.
- D)** A rotação interna ocorrerá no sentido anti-horário.

Questão 42

UNITAU | SP | 2025

F.L.A., primigesta de 37 semanas apresenta-se para consulta obstétrica, relatando, ganho de peso na última semana, cefaleia constante sem melhora com analgésicos, edema das mãos (não consegue utilizar sua aliança). Ao exame clínico nota-se: dispnéia leve, edema de face, mãos e membros inferiores. Ganho de 1,4 kg em relação à consulta anterior, FC 100 bpm, PA 150 x 100 mmHg. Qual a hipótese diagnóstica e que exame complementar poderia contribuir para sua avaliação?

- A)** Eclâmpsia, PCR
- B)** Iminência de Eclâmpsia, Cultura de urina.
- C)** Pré-eclâmpsia, pesquisa de proteinúria

D) Síndrome HELLP, VHS

Questão 43

UNITAU | SP | 2025

A distocia de ombro é uma emergência obstétrica que requer abordagem sistemática e coordenada para minimizar complicações neonatais e maternas. No manejo desta emergência obstétrica é importante que a equipe esteja preparada para a adequada condução do parto. Com base nessas informações, pode-se afirmar que:

- A)** Manter a calma, e não criar alarde na equipe de assistência ao parto.
 - B)** Uso de manobras de liberação (McRoberts e pressão suprapúbica) pouco contribuem e devem ser evitadas.
 - C)** Manobras como a rotação externa dos ombros, ou a entrega do braço anterior facilitam a passagem.
 - D)** A preparação da equipe por meio de treinamentos e exercícios de simulação melhora o desempenho durante a ocorrência de distocia de ombro.
-

Questão 44

UNITAU | SP | 2025

Paciente 20 anos, primigesta de 30 semanas, chega ao Pronto Atendimento da Maternidade, relatando saída de líquido claro vaginal, de início há poucas horas. Nota-se paciente corada, afebril, PA 110 mmHg x 50 mmHg, pulso de 84 BPM, frequência cardíaca fetal de 135 BPM, exame abdominal evidencia redução no líquido amniótico e dinâmica uterina sem contrações em 10 minutos. Ao exame especular nota-se vagina rósea, rugosa, colo com orifício externo puntiforme, e presença de pequena quantidade de líquido transparente coletado no fundo de saco posterior com pH elevado ao teste com papel de nitrazina. Toque colo grosso, amolecido, posteriorizado e impérvio. Com base nas informações acima, qual a hipótese diagnóstica e a conduta respectiva mais adequada?

- A)** Amniorrexe precoce, internação.
 - B)** Amniorrexe prematura, liberação com orientação para retornar quando começarem as contrações.
 - C)** Amniorrexe prematura, internação para conduta expectante e exames maternos e fetais.
 - D)** Amniorrexe prematura, internação para indução do parto.
-

Questão 45

UNITAU | SP | 2025

Em relação ao mecanismo do trabalho de parto vaginal fisiológico, são corretas as afirmações abaixo EXCETO:

- A)** A fase latente, ou primeiro estágio, começa com o início das contrações regulares e dolorosas e continua até que o colo do útero esteja dilatado em aproximadamente 6 cm.
- B)** O segundo estágio começa com a dilatação completa do colo do útero e termina com o

nascimento do bebê.

- C)** Durante o segundo estágio, ocorre a descida e rotação da parte apresentadora do feto através do canal de parto, nesta fase anormalidades, como a descida protraída ou a falha de descida podem ocorrer.
- D)** O terceiro estágio abrange o período de descida até o nascimento do bebê.

Questão 46

UNITAU | SP | 2025

CAVM, 17 anos de idade, primigesta com idade gestacional de 27 semanas e 4 dias, antecedente de ITU recorrente desde o início da vida sexual aos 14 anos de idade. Há duas semanas iniciou disúria, polaciúria, urgência miccional, foi ao Posto de saúde onde lhe medicaram com cefalexina 500 mg de 6/6 horas, após uma semana não havendo melhora retornou ao Posto de saúde, e trocaram medicação por macrodantina 100 mg de 6/6 horas. Há dois dias o quadro evoluiu com piora, associando-se náuseas, dor lombar direita de forte intensidade, febre não medida com calafrios, e hoje mal-estar geral, onde decidiu procurar a Unidade de Pronto Atendimento. Exame clínico: Aparelho Respiratório: Crepitações grosseiras bilateralmente; FR: 25 ipm; Saturação 92%; Tempo de resposta capilar: > 5 seg; Aparelho Cardiovascular: RCR, 2 tempos, sem sopro, Frequência 105 bpm; PA: 105 x 50 mmHg; Abdome: Gravídico, indolor a palpação superficial, sensibilidade aumentada a palpação profunda em Hipocôndrio direito; Giordano positivo a direita; Exames complementares: Hemograma: Hb: 10; Ht: 32; Leucócitos: 18.800; Bastonetes 7%; Ureia: 53; Creatinina: 1,2; PCR: 59; Urina I: Leucocitúria, hematúria e nitrito positivo; Gasometria: Exame é feito fora, demora para ter o resultado; RX de Tórax: Opacidades difusas em ambos os hemitórax, sugestivo de edema pulmonar não hidrostático. Sobre o caso descrito acima, qual a hipótese diagnóstica e sequência de condutas mais adequadas?

- A)** Sepsis urinária; acesso central; reposição volêmica; drogas vasoativas; antibioticoterapia de amplo espectro; hidrocortisona.
- B)** Pneumonia comunitária; venóclise periférica; antibioticoterapia oral; broncodilatadores.
- C)** Pielonefrite aguda; tomografia computadorizada de abdome e pelve; desbloqueio ureteral endoscópico.
- D)** Pneumonia associada aos cuidados da saúde; máscara de O₂; Tomografia computadorizada de tórax; antibioticoterapia de amplo espectro.

Questão 47

UNITAU | SP | 2025

A imunoglobulina anti-Rh deve ser administrada nas primeiras 72 horas pós-parto, em casos de:

- A)** RN Rh (+), mãe Rh(-) Coombs indireto com anti D positivo.
- B)** RN Rh (+), mãe Rh (-) Coombs indireto com anti D negativo.
- C)** RN Rh (-), mãe Rh(+) Coombs indireto com anti D positivo.
- D)** RN Rh (-), mãe Rh(+) Coombs indireto com anti D negativo.

Questão 48

UNITAU | SP | 2025

A Organização Mundial de Saúde tem expressado preocupação com a assistência ao parto, e recomendado práticas úteis a serem estimuladas em todos os serviços que prestam auxílio à parturiente. Dentre essas práticas, destaca(m)-se:

- A)** O monitoramento cuidadoso do progresso do trabalho de parto, por meio do uso do partograma e do conceito, através de ausculta intermitente dos batimentos cardíacos fetais.
- B)** A correção da dinâmica uterina com a utilização de ocitocina e o monitoramento eletrônico da vitalidade fetal.
- C)** A amniotomia precoce no primeiro estágio e a pressão no fundo uterino durante o segundo estágio do trabalho de parto.
- D)** A transferência rotineira da parturiente para outra sala e o uso da posição de litotomia, com ou sem estribos, no segundo estágio do trabalho de parto.

Questão 49

UNITAU | SP | 2025

No mês de agosto, é comemorado o mês do Aleitamento Materno. Sabe-se que essa prática oferece inúmeros benefícios para o crescimento e o desenvolvimento da criança, além de fortalecer o vínculo mãe-bebê. Entretanto, existem algumas contraindicações a essa prática. São condições consideradas contraindicação absoluta à amamentação, EXCETO:

- A)** Tuberculose bacilífera.
- B)** Abscesso de origem tuberculosa na mama.
- C)** Mãe soropositiva.
- D)** Bebê com galactosemia.

Questão 50

UNITAU | SP | 2025

Um adolescente de 11 anos deu entrada no pronto-socorro com queixa de náusea, vômitos e dor abdominal há 1 dia, com piora após ingerir doce na noite anterior. Nega diarreia. Refere emagrecimento de 3 kg em 1 mês e aumento da diurese, nega disúria. Ao exame, apresentava boca seca e olhos fundos. Apresentava-se um pouco irritado, pedindo para beber bastante água, pulsos rápidos, taquipneico, sem alteração na ausculta respiratória e cardíaca, abdome doloroso à palpação, sem sinais de peritonite. Qual a principal hipótese diagnóstica e a conduta imediata nesse caso?

- A)** Gastroenterocolite aguda; soro de reidratação por via oral.
- B)** Diabetes mellitus; realizar glicemia.
- C)** Pielonefrite; realizar urina 1.
- D)** Gastroenterocolite aguda; expansão endovenosa com soro fisiológico.

Questão 51

UNITAU | SP | 2025

R.D.S., 24 anos, primigesta, caixa de supermercado, foi na USF pois descobriu a gestação no 5º mês e foi encaminhada para a Casa de Saúde Stella Maris. Lá, a via de parto foi cesárea, pois não teve dilatação (sic); recém-nascido nasceu de 39 semanas, AIG (adequado para a idade gestacional), sexo feminino, peso: 3270g, Comprimento: 48cm, PC: 34cm e Apgar 9 e 10. Seu nome é Maria Clara. Após os cuidados iniciais, o binômio foi encaminhado ao alojamento conjunto. Recebeu orientações da pediatra e da equipe de enfermagem sobre aleitamento materno e recebeu alta após 48h, pesando 3080g. Mãe retorna na consulta no USF, queixando-se de mamilos muito doloridos e com fissuras. Maria Clara está com 15 dias de vida, pesando 3650g.

Sobre o texto acima, assinale a alternativa CORRETA.

- A)** Maria Clara ganhou peso insatisfatoriamente e necessita de complementação com fórmula.
- B)** As fissuras são contraindicações para o aleitamento neste momento.
- C)** O/a médico/a opta por incentivar o aleitamento e corrige a pega do bebê ao seio.
- D)** Maria Clara ganhou peso satisfatoriamente com o uso de fórmula láctea.

Questão 52

UNITAU | SP | 2025

R.D.S., 24 anos, primigesta, caixa de supermercado, foi na USF pois descobriu a gestação no 5º mês e foi encaminhada para a Casa de Saúde Stella Maris. Lá, a via de parto foi cesárea, pois não teve dilatação (sic); recém-nascido nasceu de 39 semanas, AIG (adequado para a idade gestacional), sexo feminino, peso: 3270g, Comprimento: 48cm, PC: 34cm e Apgar 9 e 10. Seu nome é Maria Clara. Após os cuidados iniciais, o binômio foi encaminhado ao alojamento conjunto. Recebeu orientações da pediatra e da equipe de enfermagem sobre aleitamento materno e recebeu alta após 48h, pesando 3080g. Mãe retorna na consulta no USF, queixando-se de mamilos muito doloridos e com fissuras. Maria Clara está com 15 dias de vida, pesando 3650g. Ao exame físico, Maria Clara apresenta-se com bom tônus, reflexos primitivos presentes, icterícia zona II de Kramer. O médico do Pronto Atendimento solicitou exames de Maria Clara que evidenciaram Tipagem sanguínea O, fator RH+, hemograma normal com Hematócrito=50%, reticulócitos=0,4%, bilirrubina total=7,1mg/dl, bilirrubina indireta=6,9 mg/dl, Coombs direto negativo. Qual seria a conduta adequada?

- A)** Investigação da origem da icterícia através de exames de TORCHES e G6PD.
- B)** Orientar interrupção do aleitamento devido a hipótese de icterícia do leite materno.
- C)** Internação para fototerapia.
- D)** Orientar diminuição dos intervalos de amamentação para melhor eliminação do mecônio e assim acompanhar a icterícia fisiológica.

Questão 53

UNITAU | SP | 2025

D.M.O. nasceu de parto natural com 30 semanas e 1100Kg, Apgar 8 e 9. Foi encaminhado à UTI neonatal onde evoluiu, com 6h de vida, com desconforto respiratório, sendo acoplado à VNI e realizado RX de tórax, apresentando infiltrado. Com 48h de vida foi realizado ecocardiograma que evidenciou PCA com repercussão. Quais achados corroboram com esse diagnóstico?

- A)** Diminuição dos pulsos periféricos.
- B)** Padrão radiológico de hipofluxo pulmonar.
- C)** Câmaras direitas aumentadas ao ecocardiograma.
- D)** Aumento da amplitude dos pulsos periféricos.

Questão 54

UNITAU | SP | 2025

Recém-nascido prematuro de 32 semanas, peso de nascimento 1100g, cuja mãe é HbsAg positiva. Qual deve ser a conduta adequada?

- A)** Imunoglobulina para hepatite B nas primeiras 12h de vida e esquema vacinal conforme Programa Nacional de Imunizações, com doses de vacina contra hepatite B com 0, 2 e 6 meses.
- B)** Sorologia para hepatite B nas primeiras 12h de vida e esquema vacinal conforme Programa Nacional de Imunizações com doses de vacina contra hepatite B com 0, 1, 2 e 6 meses.
- C)** Imunoglobulina para hepatite B nas primeiras 12h de vida e esquema vacinal conforme Programa Nacional de Imunizações, com doses de vacina contra hepatite B com 0, 1, 2 e 6 meses.
- D)** Dosar sorologias da mãe e bebê, fazer imunoglobulina para hepatite B apenas se recém-nascido HbsAg positivo, esquema vacinal conforme Programa Nacional de Imunizações, com doses de vacina contra hepatite B com 0, 2 e 6 meses.

Questão 55

UNITAU | SP | 2025

Associe as colunas a seguir, relacionando as vacinas com as formas de apresentação do componente antigênico de cada uma delas.

1. BCG
2. Vacina Oral Poliomielite (VOP)
3. Covid monovalente
4. Vacina Hepatite B
5. Vacina DPT

- () Frações de vírus
- () RNA mensageiro
- () Vírus atenuado
- () Toxóide e bactéria inativada
- () Bacilos atenuados

A alternativa que apresenta a sequência CORRETA é:

- A)** 1 - 4 - 3 - 2 - 5
- B)** 2 - 5 - 1 - 4 - 3
- C)** 4 - 3 - 2 - 5 - 1
- D)** 5 - 1 - 4 - 3 - 2

Questão 56

UNITAU | SP | 2025

Pré-escolar de quatro anos, sexo masculino, apresenta febre acima de 38,5° há 6 dias, associado à queda do estado geral, palidez, eritema de boca e mãos com descamação. Ao exame físico, apresenta linfadenomegalia cervical anterior e occipital, cavidade oral com língua em framboesa, orofaringe hiperemiada sem exsudato. Apresenta carteira vacinal completa até a idade descrita. Qual o diagnóstico mais provável?

- A) Sarampo.
- B) Doença mão-pé-boca.
- C) Dengue.
- D) Doença de Kawasaki.

Questão 57

UNITAU | SP | 2025

Pré-escolar de quatro anos, sexo masculino, apresenta febre acima de 38,5° há 6 dias, associado à queda do estado geral, palidez, eritema de boca e mãos com descamação. Ao exame físico, apresenta linfadenomegalia cervical anterior e occipital, cavidade oral com língua em framboesa, orofaringe hiperemiada sem exsudato. Apresenta carteira vacinal completa até a idade descrita. Qual o tratamento mais indicado?

- A) Antibioticoterapia ambulatorial.
- B) Internação para exames e imunoglobulina intravenosa + aspirina
- C) Corticoide endovenoso na dose de 2mg/kg/dia.
- D) Sintomáticos, exceto administração de aspirina.

Questão 58

UNITAU | SP | 2025

Pré-escolar de quatro anos, sexo masculino, apresenta febre acima de 38,5° há 6 dias, associado à queda do estado geral, palidez, eritema de boca e mãos com descamação. Ao exame físico, apresenta linfadenomegalia cervical anterior e occipital, cavidade oral com língua em framboesa, orofaringe hiperemiada sem exsudato. Apresenta carteira vacinal completa até a idade descrita. O tratamento desta condição visa evitar:

- A) Insuficiência renal.
- B) Endocardite infecciosa.
- C) Hepatite fulminante.
- D) Aneurisma da artéria coronária.

Questão 59

UNITAU | SP | 2025

Recém-nascido, pequeno para idade gestacional, apresenta quadro de surdez, microcefalia, estenose pulmonar e catarata congênita. Diante do conjunto de alterações descritas,

selecione a infecção congênita provável do caso.

- A) Síndrome de Zika congênita.
- B) Sífilis congênita.
- C) Toxoplasmose congênita.
- D) Síndrome da rubéola congênita.

Questão 60

UNITAU | SP | 2025

Adolescente de 14 anos e seis meses, sexo masculino, procura ambulatório porque acha que não está crescendo igual aos seus colegas. Ao exame físico, apresenta peso e altura no percentil 15; Tanner G1P1. O achado físico que configura puberdade atrasada é ausência de:

- A) Pelos pubianos aos 13 anos.
- B) Aumento do pênis aos 14 anos.
- C) Aumento testicular aos 14 anos.
- D) Aumento testicular aos 10 anos.

Questão 61

UNITAU | SP | 2025

Adolescente de 14 anos e seis meses, sexo masculino, procura ambulatório porque acha que não está crescendo igual aos seus colegas. Ao exame físico, apresenta peso e altura no percentil 15; Tanner G1P1. Qual deve ser a estatura alvo, tendo sua mãe 1,62m e seu pai 1,75m

- A) 1,75m \pm 10cm.
- B) 1,80m \pm 10cm.
- C) Não é possível estimar a estatura alvo.
- D) O adolescente irá crescer 6 cm ao ano, até atingir sua estatura alvo.

Questão 62

UNITAU | SP | 2025

A doença meningocócica é causada pela bactéria *Neisseria meningitidis* (meningococo). Existem pelo menos 12 diferentes tipos de meningococo, denominados de sorogrupos. Os sorogrupos A, B, C, W e Y são responsáveis pela maior parte das doenças graves provocadas por esta bactéria. Acerca deste tema, leia as seguintes afirmativas:

- I. No Brasil, a doença ocorre o ano todo, havendo surtos ocasionais e, levando em consideração todas as faixas etárias, o sorogrupo C é o mais frequente.
- II. Com a introdução da vacina meningocócica C no SUS em 2010, houve queda na incidência da doença causada por este sorogrupo, especialmente nos menores de cinco anos.
- III. Atualmente os casos de meningite meningocócica em menores de cinco anos, geralmente, são pelo sorogrupo B.

É CORRETO o que se afirma em:

- A) I e II, apenas.
- B) II e III, apenas.
- C) Todas as afirmativas são corretas e se complementam.
- D) Todas as afirmativas são incorretas.

Questão 63

UNITAU | SP | 2025

Lactente de um ano e dois meses engatinha e anda com apoio, consegue apanhar objetos, reconhece a mãe, aponta o que quer e imita gestos, como bater palmas e dar tchau. Entretanto, ainda não fala palavra alguma nem mantém jargão (fala com emissão de sons com entonação e sem significado). Esse lactente tem:

- A) Desenvolvimento normal para sua idade.
- B) Autismo, pois já deveria estar falando algumas palavras.
- C) Possível atraso no desenvolvimento, pois ainda não anda.
- D) Atraso na aquisição da linguagem, sendo necessária investigação.

Questão 64

UNITAU | SP | 2025

Lactente, 1 ano, encontra-se em tratamento ambulatorial com quadro de febre por broncopneumonia, utilizando amoxicilina há cinco dias. A mãe relata que a criança não melhorou e veio à emergência por piora do quadro, respirando mal, ficando muito “molinha”. Exame físico: mau estado geral, rebaixamento do nível de consciência, respiração irregular com esforço importante, FR: 52 irpm, FC: 170bpm, pele rendilhada, extremidades pouco aquecidas, enchimento capilar de 4s e PA: 65x35mmHg. A conduta indicada em relação ao suporte hemodinâmico é:

- A) expansão volêmica e infusão de noradrenalina
- B) expansão volêmica e infusão de adrenalina
- C) infusão de noradrenalina
- D) infusão de dobutamina

Questão 65

UNITAU | SP | 2025

São pouco frequentes os estudos epidemiológicos dedicados à distribuição sociogeográfica e aos determinantes envolvidos na transmissão do vírus da hepatite B em populações, limitando-se, geralmente, a determinados segmentos sociais como doadores de sangue, gestantes, profissionais de saúde e usuários de drogas injetáveis, ou a locais específicos, a exemplo dos centros de hemodiálise e de unidades prisionais. Dessa forma, um estudo foi realizado para analisar os fatores associados à infecção pelo vírus da hepatite B entre usuários da Atenção Primária em Saúde, no município de São Mateus, estado do Espírito Santo, Brasil.

Em relação aos resultados do estudo acima: a análise multivariada (ajustada) identificou

fatores estatisticamente significantes associados à infecção pelo vírus da hepatite B, como:

- A)** residir em área rural (OR=6,37; IC95%:1,61-25,14) e nenhuma escolaridade (OR=20,02; IC95%:2,36-173,06).
- B)** residir em área rural (OR=0,20; IC95%:0,18-1,30) e nenhuma escolaridade (OR=0,63; IC95%:0,51-1,72).
- C)** residir em área rural (OR=1,72; IC95%:1,31-1,84) e nenhuma escolaridade (OR=2,43; IC95%:0,79-2,91).
- D)** residir em área rural (OR=0,48; IC95%:0,32-4,37) e nenhuma escolaridade (OR=0,94; IC95%:0,44-1,94).

Questão 66

UNITAU | SP | 2025

Com relação à vigilância das hepatites virais, pode-se afirmar que:

- A)** As hepatites virais são agravos de notificação compulsória desde o ano de 1996, visando a permitir um retrato fidedigno da situação das hepatites virais no Brasil. A subnotificação de casos não configura mais um grande desafio para a vigilância desses agravos.
- B)** O objetivo geral da vigilância epidemiológica das hepatites virais restringe-se a monitorar o comportamento da doença e seus fatores condicionantes e determinantes.
- C)** Todos os casos confirmados, incluindo surtos, devem ser notificados e registrados no Sistema de Informação de Agravos de Notificação (Sinan) em até trinta dias, por meio da “ficha de investigação das hepatites virais”.
- D)** A identificação de fatores de risco, o diagnóstico da doença e o encaminhamento adequado para o atendimento especializado conferem à Atenção Primária (como por exemplo: a estratégia saúde da família) um papel essencial para o alcance de um melhor prognóstico e resultado terapêutico.

Questão 67

UNITAU | SP | 2025

No que se refere à Linha de Cuidado à hepatite B no SUS, assinale a alternativa CORRETA:

- A)** No contexto do Sistema Único de Saúde (SUS), a Linha de Cuidado pode ser definida como uma estratégia de organização do percurso preventivo centrada nas necessidades da população, garantindo um fluxo de cuidados preventivos primários e secundários.
- B)** A elaboração, por parte apenas dos estados, de protocolos baseados em evidências para a regulação e o encaminhamento loco-regional do usuário com hepatite B, deve ser estimulada como importante ferramenta de orientação aos profissionais de saúde e gestores.
- C)** Estabelece a organização da Rede de Atenção à Saúde do SUS e aponta a Estratégia Saúde da Família como o principal modelo para a organização da APS, devendo ocupar a centralidade na ordenação das redes de atenção e na coordenação do cuidado.
- D)** O Ministério da Saúde tem empenhado esforços de forma a superar a fragmentação das ofertas e fortalecer fluxos verticais entre Atenção Primária à Saúde (APS), Atenção Especializada e demais pontos da rede, a partir da valorização de um cuidado multiprofissional e compartilhado.

Questão 68

UNITAU | SP | 2025

A Atenção Primária em Saúde (APS) é essencial para um efetivo, eficiente e mais equitativo sistema de saúde para todas as pessoas, incluindo aquelas que vivem com o Vírus da Imunodeficiência Humana/Síndrome da Imunodeficiência Adquirida (HIV/AIDS). Diante disso, um estudo avaliou o impacto da exposição a um dos maiores programas de APS de base comunitária do mundo, o programa brasileiro Estratégia Saúde da Família (ESF), sobre incidência e mortalidade por AIDS. O Estudo de coorte retrospectivo, realizado no Brasil, de 1º de janeiro de 2007 a 31 de dezembro de 2015, realizou a avaliação do impacto da exposição à ESF em uma coorte de 3,4 milhões de pessoas com 13 anos ou mais de idade, de baixa renda, com diagnóstico de AIDS e registros de óbitos relacionados à AIDS. Foi avaliado o impacto da ESF na incidência de AIDS e mortalidade, bem como desses desfechos comparados entre residentes de municípios com baixa ou nenhuma cobertura ESF (não expostos) com aqueles de municípios com 100% de cobertura da ESF (expostos). Também se estimou o impacto da ESF por sexo e idade. Resultados: 100% de cobertura ESF e incidência de AIDS (RR: 0,76; IC 95%: 0,68 a 0,84) e mortalidade (RR: 0,68; IC95%: 0,56 a 0,82). O impacto da ESF na incidência de AIDS em mulheres e homens foi, respectivamente, de RR = 0,70 e de RR=0,79; quanto à idade, o impacto da ESF na incidência em pessoas com 35 anos de idade foi de RR: 0,62; IC 95%: 0,53 a 0,72 e na mortalidade foi de RR: 0,56; IC 95%: 0,43 a 0,72. A ausência de ajuste para alguns fatores de confusão (por exemplo, comportamento sexual) foi uma limitação importante deste estudo.

Com relação ao estudo de coorte retrospectivo, pode-se afirmar que:

- A)** Pelo fato de se encontrar no passado, mede-se a prevalência.
- B)** Trata-se de estudo de coorte histórico, mede-se a prevalência.
- C)** Trata-se de estudo de coorte histórico, mede-se a incidência.
- D)** Não existe estudo de coorte no passado.

Questão 69

UNITAU | SP | 2025

A Atenção Primária em Saúde (APS) é essencial para um efetivo, eficiente e mais equitativo sistema de saúde para todas as pessoas, incluindo aquelas que vivem com o Vírus da Imunodeficiência Humana/Síndrome da Imunodeficiência Adquirida (HIV/AIDS). Diante disso, um estudo avaliou o impacto da exposição a um dos maiores programas de APS de base comunitária do mundo, o programa brasileiro Estratégia Saúde da Família (ESF), sobre incidência e mortalidade por AIDS. O Estudo de coorte retrospectivo, realizado no Brasil, de 1º de janeiro de 2007 a 31 de dezembro de 2015, realizou a avaliação do impacto da exposição à ESF em uma coorte de 3,4 milhões de pessoas com 13 anos ou mais de idade, de baixa renda, com diagnóstico de AIDS e registros de óbitos relacionados à AIDS. Foi avaliado o impacto da ESF na incidência de AIDS e mortalidade, bem como desses desfechos comparados entre residentes de municípios com baixa ou nenhuma cobertura ESF (não expostos) com aqueles de municípios com 100% de cobertura da ESF (expostos). Também se estimou o impacto da ESF por sexo e idade. Resultados: 100% de cobertura ESF e incidência de AIDS (RR: 0,76; IC 95%: 0,68 a 0,84) e mortalidade (RR: 0,68; IC95%: 0,56 a 0,82). O impacto da ESF na incidência de AIDS em mulheres e homens foi, respectivamente, de RR = 0,70 e de RR=0,79; quanto à idade, o impacto da ESF na incidência em pessoas com 35 anos de idade foi de RR: 0,62; IC 95%: 0,53 a 0,72 e na mortalidade foi de RR: 0,56; IC 95%: 0,43 a

0,72. A ausência de ajuste para alguns fatores de confusão (por exemplo, comportamento sexual) foi uma limitação importante deste estudo.

Com relação aos resultados do estudo acima, assinale a alternativa CORRETA:

- A)** 100% de cobertura ESF foi associado à menor incidência de AIDS, porém o resultado não foi estatisticamente significativo (RR: 0,76; IC 95%: 0,68 a 0,84).
- B)** 100% de cobertura ESF foi associado à menor incidência de AIDS e o resultado foi estatisticamente significativo (RR: 0,76; IC 95%: 0,68 a 0,84).
- C)** 100% de cobertura ESF foi associado à maior mortalidade relacionada à AIDS, porém o resultado não foi estatisticamente significativo (RR: 0,68; IC95%: 0,56 a 0,82).
- D)** 100% de cobertura ESF foi associado à maior mortalidade relacionada à AID e o resultado foi estatisticamente significativo (RR: 0,68; IC95%: 0,56 a 0,82).

Questão 70

UNITAU | SP | 2025

De acordo com a frase “A ausência de ajuste para alguns fatores de confusão (por exemplo, comportamento sexual) foi uma limitação importante deste estudo”, identifique a alternativa CORRETA:

- A)** Fator de confusão - é um tipo de viés aleatório.
- B)** Fator de confusão - é um tipo de viés de informação.
- C)** Fator de confusão - é um tipo de viés de seleção.
- D)** Fator de confusão - é um tipo de viés sistemático.

Questão 71

UNITAU | SP | 2025

A Rede de Atenção às Urgências tem como objetivo reordenar a atenção à saúde em situações de urgência e emergência de forma coordenada entre os diferentes pontos de atenção que a compõe, de forma a melhor organizar a assistência, definindo fluxos e as referências adequadas. É constituída pela Promoção, Prevenção e Vigilância em Saúde; Atenção Básica; SAMU 192; Sala de Estabilização; Força Nacional do SUS; Unidade de Pronto Atendimento (UPA) 24h; Unidades Hospitalares e Atenção Domiciliar. Realizou-se um estudo epidemiológico transversal (situação hipotética) cujo objetivo foi investigar as variáveis associadas ao uso inadequado de duas UPAs em um município. A população do estudo foi constituída por usuários que procuraram as duas UPAs e que, na recepção, foram classificadas de acordo com o critério de risco no processo de acolhimento. Após terem passado pela classificação de risco e consulta médica, os usuários foram convidados pela pesquisadora a participarem da pesquisa (entrevista) e assinaram um termo de consentimento. Calcule o odds ratio (OR), a partir da TABELA 1 a seguir, para as variáveis “Doença crônica” e “Tempo dos sintomas” e identifique a alternativa contendo os respectivos valores.

TABELA 1: Distribuição das variáveis de autorrelato e a classificação das UPAs em urgentes ou não urgentes

VARIÁVEIS Autorrelato	N	%	URGÊNCIA			
			SIM		NÃO	
			N	%	n	%
Doença Crônica						
Sim	500	62,5	400	80,0	100	20,0
Não	300	37,5	150	50,0	150	50,0
Percepção se seu estado de saúde é urgente						
Sim	220	27,5	200	90,9	20	9,1
Não	580	72,5	200	34,5	380	65,5
Tempo dos sintomas						
1 a 3 dias	400	50,0	300	75	100	25,0
4 dias ou mais	400	50,0	200	50,0	200	50,0

NOTA: Grupo referência --- Doença crônica - Não; Tempo dos sintomas -- 4 dias ou mais. A variável dependente caracterizou-se pelas classificações das UPAs em urgentes ou não urgentes.

- A)** OR= 4,0 e OR=3,0.
- B)** OR= 1,6 e OR= 1,5.
- C)** OR= 0,4 e OR= 1,7.
- D)** OR= 4,0 e OR = 1,5.

Questão 72

UNITAU | SP | 2025

Sobre a Saúde Mental e a Saúde da Família, identifique com V (Verdadeiro) ou F (Falso) cada parágrafo abaixo e, em seguida, assinale a alternativa CORRETA:

() Desde a sua criação, no anos 1980, o Sistema Único de Saúde (SUS) vem passando por inúmeras transformações, com vistas a se materializar como uma política pública democrática e universal. A Estratégia Saúde da Família surge no final dos anos 80 e é um modelo reorientador da atenção e do processo de trabalho das equipes das unidades básicas de saúde visando expandir, qualificar e consolidar os cuidados secundários em saúde. Reafirma-se o papel central da atenção básica como coordenadora do cuidado e ordenadora da rede de atenção à saúde.

() Todavia se reconhece a persistência de inúmeras barreiras organizacionais que dificultam a efetivação do acesso, integração e resolubilidade na Estratégia Saúde da Família (ESF). Frente à necessidade de incremento das práticas de cuidado sob responsabilidade das equipes de saúde da família (eSF), o Ministério da Saúde (MS) criou o Núcleo de Apoio à Saúde da Família (NASF). O NASF destaca-se por se caracterizar não somente como inovação, mas por seu lugar na ampliação das práticas em Saúde Mental, entre outras áreas.

() Os NASF's são formados por profissionais da mesma área de conhecimento da Saúde Mental, que devem atuar de forma independente à rede de serviços de saúde, tornando-se mais potentes e resolutivos. Cabe salientar que, em 2017, a partir da revisão das diretrizes para a organização da atenção básica, o NASF passou a ser chamado de Núcleo Ampliado de Saúde da Família, visando assim aproximá-lo de uma vertente mais voltada à promoção e prevenção dos agravos e não assistencialista.

- A)** V; V; V
- B)** F; V; F
- C)** V; V; F
- D)** F; V; V

Questão 73

UNITAU | SP | 2025

Paciente masculino, 45 anos, agricultor, morador de uma área rural no interior do Rio Grande do Sul. História Clínica: O paciente foi atendido em um hospital de campanha três semanas após uma enchente que devastou sua comunidade. Ele relata múltiplos problemas de saúde desde que foi deslocado para um abrigo temporário superlotado. Nos últimos sete dias, desenvolveu diarreia aquosa, associada a dores abdominais e vômitos. Além disso, descreve episódios de febre intermitente, cefaleia e dor retro-orbitária. O paciente também apresenta uma lesão puntiforme no pé direito, resultado de uma ferida causada por um pedaço de metal enferrujado durante a enchente. Relata, ainda, dores musculares e câibras nos últimos dias. Sua esposa, que está no mesmo abrigo, desenvolveu sintomas respiratórios agudos. Ele expressa preocupação com a segurança das filhas adolescentes, temendo violência sexual no abrigo.

Exames Físicos: -PA: 90/60 mmHg -FC:105 bpm -Temperatura:38,4°C. Ao exame físico revela desidratação moderada, abdome doloroso à palpação difusa, lesão puntiforme com eritema e edema no pé direito, além de icterícia leve. História de Saúde: Paciente hipertenso, em uso irregular de medicamentos. Tem histórico de episódios anteriores de dengue, mas nunca apresentou hepatite ou outra doença infecciosa crônica.

Com base nos sintomas apresentados pelo paciente, qual das seguintes opções é o diagnóstico mais provável para o quadro de diarreia e vômitos associado à situação pós-enchente?

- A) Gastroenterite viral por rotavírus.
- B) Hepatite A.
- C) Leptospirose.
- D) Diarreia infecciosa por *Escherichia coli* (*E. coli*) enterotoxigênica.

Questão 74

UNITAU | SP | 2025

Paciente masculino, 45 anos, agricultor, morador de uma área rural no interior do Rio Grande do Sul. História Clínica: O paciente foi atendido em um hospital de campanha três semanas após uma enchente que devastou sua comunidade. Ele relata múltiplos problemas de saúde desde que foi deslocado para um abrigo temporário superlotado. Nos últimos sete dias, desenvolveu diarreia aquosa, associada a dores abdominais e vômitos. Além disso, descreve episódios de febre intermitente, cefaleia e dor retro-orbitária. O paciente também apresenta uma lesão puntiforme no pé direito, resultado de uma ferida causada por um pedaço de metal enferrujado durante a enchente. Relata, ainda, dores musculares e câibras nos últimos dias. Sua esposa, que está no mesmo abrigo, desenvolveu sintomas respiratórios agudos. Ele expressa preocupação com a segurança das filhas adolescentes, temendo violência sexual no abrigo.

Exames Físicos: -PA: 90/60 mmHg -FC:105 bpm -Temperatura:38,4°C. Ao exame físico revela desidratação moderada, abdome doloroso à palpação difusa, lesão puntiforme com eritema e edema no pé direito, além de icterícia leve. História de Saúde: Paciente hipertenso, em uso irregular de medicamentos. Tem histórico de episódios anteriores de dengue, mas nunca apresentou hepatite ou outra doença infecciosa crônica.

Qual seria a abordagem terapêutica inicial mais apropriada para o paciente com diarreia

aguda pós-enchente?

- A)** Administração de antibióticos de amplo espectro e hidratação intravenosa imediata.
- B)** Reposição agressiva de eletrólitos via oral, acompanhada de hidratação oral ou intravenosa, conforme necessário.
- C)** Tratamento antiparasitário empírico e dieta rica em fibras.
- D)** Prescrição de probióticos e antibióticos profiláticos.

Questão 75

UNITAU | SP | 2025

Paciente masculino, 45 anos, agricultor, morador de uma área rural no interior do Rio Grande do Sul. História Clínica: O paciente foi atendido em um hospital de campanha três semanas após uma enchente que devastou sua comunidade. Ele relata múltiplos problemas de saúde desde que foi deslocado para um abrigo temporário superlotado. Nos últimos sete dias, desenvolveu diarreia aquosa, associada a dores abdominais e vômitos. Além disso, descreve episódios de febre intermitente, cefaleia e dor retro-orbitária. O paciente também apresenta uma lesão puntiforme no pé direito, resultado de uma ferida causada por um pedaço de metal enferrujado durante a enchente. Relata, ainda, dores musculares e câibras nos últimos dias. Sua esposa, que está no mesmo abrigo, desenvolveu sintomas respiratórios agudos. Ele expressa preocupação com a segurança das filhas adolescentes, temendo violência sexual no abrigo.

Exames Físicos: -PA: 90/60 mmHg -FC:105 bpm -Temperatura:38,4°C. Ao exame físico revela desidratação moderada, abdome doloroso à palpação difusa, lesão puntiforme com eritema e edema no pé direito, além de icterícia leve. História de Saúde: Paciente hipertenso, em uso irregular de medicamentos. Tem histórico de episódios anteriores de dengue, mas nunca apresentou hepatite ou outra doença infecciosa crônica.

Com base na febre intermitente, cefaleia e dor retro-orbitária, qual é a doença infecciosa mais provável que o paciente esteja apresentando, além da diarreia?

- A)** Dengue
- B)** Malária
- C)** Febre tifoide
- D)** Hepatite A

Questão 76

UNITAU | SP | 2025

Paciente masculino, 45 anos, agricultor, morador de uma área rural no interior do Rio Grande do Sul. História Clínica: O paciente foi atendido em um hospital de campanha três semanas após uma enchente que devastou sua comunidade. Ele relata múltiplos problemas de saúde desde que foi deslocado para um abrigo temporário superlotado. Nos últimos sete dias, desenvolveu diarreia aquosa, associada a dores abdominais e vômitos. Além disso, descreve episódios de febre intermitente, cefaleia e dor retro-orbitária. O paciente também apresenta uma lesão puntiforme no pé direito, resultado de uma ferida causada por um pedaço de metal enferrujado durante a enchente. Relata, ainda, dores musculares e câibras nos últimos dias. Sua esposa, que está no mesmo abrigo, desenvolveu sintomas respiratórios agudos. Ele expressa preocupação com a segurança das filhas adolescentes, temendo violência sexual no

abrigo.

Exames Físicos: -PA: 90/60 mmHg -FC:105 bpm -Temperatura:38,4°C. Ao exame físico revela desidratação moderada, abdome doloroso à palpação difusa, lesão puntiforme com eritema e edema no pé direito, além de icterícia leve. História de Saúde: Paciente hipertenso, em uso irregular de medicamentos. Tem histórico de episódios anteriores de dengue, mas nunca apresentou hepatite ou outra doença infecciosa crônica.

As condições de vida em abrigos temporários superlotados e a exposição a águas contaminadas aumentam o risco de doenças parasitárias. Qual das seguintes opções é a medida preventiva mais eficaz para evitar doenças parasitárias no contexto de desastres naturais?

- A)** Administração de vermífugos profiláticos a toda a população afetada.
- B)** Fornecimento de água potável e instalação de sistemas de saneamento adequados.
- C)** Isolamento dos pacientes sintomáticos em áreas separadas.
- D)** Desinfecção periódica de alimentos e utensílios de cozinha no abrigo.

Questão 77

UNITAU | SP | 2025

Paciente masculino, 45 anos, agricultor, morador de uma área rural no interior do Rio Grande do Sul. História Clínica: O paciente foi atendido em um hospital de campanha três semanas após uma enchente que devastou sua comunidade. Ele relata múltiplos problemas de saúde desde que foi deslocado para um abrigo temporário superlotado. Nos últimos sete dias, desenvolveu diarreia aquosa, associada a dores abdominais e vômitos. Além disso, descreve episódios de febre intermitente, cefaleia e dor retro-orbitária. O paciente também apresenta uma lesão puntiforme no pé direito, resultado de uma ferida causada por um pedaço de metal enferrujado durante a enchente. Relata, ainda, dores musculares e câibras nos últimos dias. Sua esposa, que está no mesmo abrigo, desenvolveu sintomas respiratórios agudos. Ele expressa preocupação com a segurança das filhas adolescentes, temendo violência sexual no abrigo.

Exames Físicos: -PA: 90/60 mmHg -FC:105 bpm -Temperatura:38,4°C. Ao exame físico revela desidratação moderada, abdome doloroso à palpação difusa, lesão puntiforme com eritema e edema no pé direito, além de icterícia leve. História de Saúde: Paciente hipertenso, em uso irregular de medicamentos. Tem histórico de episódios anteriores de dengue, mas nunca apresentou hepatite ou outra doença infecciosa crônica.

Dado o histórico de lesão perfurante no pé e o contexto de exposição a solo contaminado, descritos no texto, qual é a conduta preventiva mais adequada para este paciente?

- A)** Administração de antibióticos profiláticos e curativo oclusivo
- B)** Atualização da vacina contra tétano e administração de imunoglobulina antitetânica
- C)** Desbridamento da ferida e observação clínica
- D)** Realização de profilaxia antirrábica e antibióticos intravenosos

Questão 78

UNITAU | SP | 2025

Paciente masculino, 45 anos, agricultor, morador de uma área rural no interior do Rio Grande

do Sul. História Clínica: O paciente foi atendido em um hospital de campanha três semanas após uma enchente que devastou sua comunidade. Ele relata múltiplos problemas de saúde desde que foi deslocado para um abrigo temporário superlotado. Nos últimos sete dias, desenvolveu diarreia aquosa, associada a dores abdominais e vômitos. Além disso, descreve episódios de febre intermitente, cefaleia e dor retro-orbitária. O paciente também apresenta uma lesão puntiforme no pé direito, resultado de uma ferida causada por um pedaço de metal enferrujado durante a enchente. Relata, ainda, dores musculares e câibras nos últimos dias. Sua esposa, que está no mesmo abrigo, desenvolveu sintomas respiratórios agudos. Ele expressa preocupação com a segurança das filhas adolescentes, temendo violência sexual no abrigo.

Exames Físicos: -PA: 90/60 mmHg -FC:105 bpm -Temperatura:38,4°C. Ao exame físico revela desidratação moderada, abdome doloroso à palpação difusa, lesão puntiforme com eritema e edema no pé direito, além de icterícia leve. História de Saúde: Paciente hipertenso, em uso irregular de medicamentos. Tem histórico de episódios anteriores de dengue, mas nunca apresentou hepatite ou outra doença infecciosa crônica.

A icterícia leve no paciente levanta a suspeita de hepatite A. Qual das seguintes medidas é a mais adequada para o manejo inicial da hepatite A no contexto apresentado no texto?

- A)** Administração de antivirais específicos e internação hospitalar.
- B)** Hidratação oral vigorosa e repouso, com controle sintomático.
- C)** Uso de antibióticos de amplo espectro e suplementação hepática.
- D)** Tratamento com corticoides para reduzir a inflamação hepática.

Questão 79

UNITAU | SP | 2025

Paciente masculino, 45 anos, agricultor, morador de uma área rural no interior do Rio Grande do Sul. História Clínica: O paciente foi atendido em um hospital de campanha três semanas após uma enchente que devastou sua comunidade. Ele relata múltiplos problemas de saúde desde que foi deslocado para um abrigo temporário superlotado. Nos últimos sete dias, desenvolveu diarreia aquosa, associada a dores abdominais e vômitos. Além disso, descreve episódios de febre intermitente, cefaleia e dor retro-orbitária. O paciente também apresenta uma lesão puntiforme no pé direito, resultado de uma ferida causada por um pedaço de metal enferrujado durante a enchente. Relata, ainda, dores musculares e câibras nos últimos dias. Sua esposa, que está no mesmo abrigo, desenvolveu sintomas respiratórios agudos. Ele expressa preocupação com a segurança das filhas adolescentes, temendo violência sexual no abrigo.

Exames Físicos: -PA: 90/60 mmHg -FC:105 bpm -Temperatura:38,4°C. Ao exame físico revela desidratação moderada, abdome doloroso à palpação difusa, lesão puntiforme com eritema e edema no pé direito, além de icterícia leve. História de Saúde: Paciente hipertenso, em uso irregular de medicamentos. Tem histórico de episódios anteriores de dengue, mas nunca apresentou hepatite ou outra doença infecciosa crônica.

A exposição a áreas alagadas e de vegetação densa aumenta o risco de picadas de animais peçonhentos. Se este paciente apresentasse uma picada de cobra, qual seria o sinal clínico mais esperado no local da picada?

- A)** Eritema difuso e prurido leve.
- B)** Necrose tecidual e dor intensa no local da picada.

- C)** Formação de bolhas e coloração azulada ao redor da lesão.
- D)** Paralisia muscular progressiva.

Questão 80

UNITAU | SP | 2025

Paciente masculino, 45 anos, agricultor, morador de uma área rural no interior do Rio Grande do Sul. História Clínica: O paciente foi atendido em um hospital de campanha três semanas após uma enchente que devastou sua comunidade. Ele relata múltiplos problemas de saúde desde que foi deslocado para um abrigo temporário superlotado. Nos últimos sete dias, desenvolveu diarreia aquosa, associada a dores abdominais e vômitos. Além disso, descreve episódios de febre intermitente, cefaleia e dor retro-orbitária. O paciente também apresenta uma lesão puntiforme no pé direito, resultado de uma ferida causada por um pedaço de metal enferrujado durante a enchente. Relata, ainda, dores musculares e câibras nos últimos dias. Sua esposa, que está no mesmo abrigo, desenvolveu sintomas respiratórios agudos. Ele expressa preocupação com a segurança das filhas adolescentes, temendo violência sexual no abrigo.

Exames Físicos: -PA: 90/60 mmHg -FC:105 bpm -Temperatura:38,4°C. Ao exame físico revela desidratação moderada, abdome doloroso à palpação difusa, lesão puntiforme com eritema e edema no pé direito, além de icterícia leve. História de Saúde: Paciente hipertenso, em uso irregular de medicamentos. Tem histórico de episódios anteriores de dengue, mas nunca apresentou hepatite ou outra doença infecciosa crônica.

Além dos problemas físicos, o paciente expressa preocupação com a segurança das filhas adolescentes e o risco de violência sexual no abrigo. Qual é a intervenção prioritária para lidar com esse problema de saúde pública em situações de desastres?

- A)** Separação dos abrigos por gênero e reforço da segurança no local.
- B)** Encaminhamento imediato das adolescentes para tratamento psicológico.
- C)** Treinamento dos profissionais de saúde para identificar sinais de abuso sexual.
- D)** Implementação de um sistema de vigilância comunitária no abrigo.