

FMJ

2026 | SP | 100 Questões



Questão 1

FMJ | SP | 2026

Assinale a região que não é acometida pela hipertensão portal, decorrente da cirrose hepática.

- A)** varizes de esôfago
- B)** varizes gástricas
- C)** plexo hemorroidário externo
- D)** baço
- E)** varizes retais

Questão 2

FMJ | SP | 2026

Assinale a opção que apresenta o local adequado para a realização da flebotomia da veia safena magna no trauma grave.

- A)** anterior e inferior ao maléolo medial
- B)** anterior e superior ao maléolo medial
- C)** posterior e superior ao maléolo medial
- D)** anterior e superior ao maléolo lateral
- E)** posterior e inferior ao maléolo lateral

Questão 3

FMJ | SP | 2026

Assinale a opção correta, em relação à hérnia umbilical na criança.

- A)** Orientais, síndrome de Down e peso acima de 3 kg no nascimento são os principais fatores de risco.
- B)** Grande parte dessas hérnias fecham espontaneamente até o quarto ou quinto ano de vida.
- C)** Essa condição é incomum nos recém-nascidos, mas, quando se faz presente, apresenta um alto risco de encarceramento.
- D)** O ultrassom da parede abdominal deve ser solicitado, em caso de indicação de cirurgia.
- E)** Não é recomendada atividade física até que a hérnia seja resolvida.

Questão 4

FMJ | SP | 2026

Assinale a opção correta quanto ao toque retal (TR) no diagnóstico do câncer colorretal (CCR).

- A)** Tumores abaixo da reflexão peritoneal são factíveis de serem diagnosticados pelo TR.
- B)** 50% dos CCR são tocáveis.
- C)** A colonoscopia substituiu a necessidade do toque retal.
- D)** Deve ser realizado preferencialmente nos homens, para rastrear também o câncer de próstata.

- E)** A posição de Sims ou genupeitoral deve ser evitada, para não causar constrangimento ao paciente.
-

Questão 5

FMJ | SP | 2026

Assinale a opção compatível com a imagem radiológica característica de fecaloma no RX simples de abdome.

- A)** imagem em “grão de café”
 - B)** nível hidro aéreo
 - C)** pneumoperitônio
 - D)** presença de fecalito, principalmente no sigmoide e reto
 - E)** imagem em “miolo de pão”
-

Questão 6

FMJ | SP | 2026

Um examinador realizou uma compressão da fossa ilíaca direita, com um paciente em decúbito dorsal. Ao mesmo tempo, o paciente era instruído a elevar o membro inferior direito estendido. Sinal positivo: o paciente referiu uma dor intensa durante a elevação da perna, indicando irritação peritoneal localizada.

Com base nesse caso clínico hipotético, é correto afirmar que essa descrição semiológica, na avaliação de apendicite aguda, recebe o nome de

- A)** sinal de Lapinsky.
 - B)** sinal de Blumberg.
 - C)** sinal Rovsing.
 - D)** sinal de Giordano.
 - E)** sinal de Gersuny.
-

Questão 7

FMJ | SP | 2026

Perda sanguínea de 750 a 1500 ml, frequência cardíaca (FC) de 100 bpm, redução da pressão de pulso, pressão arterial sistêmica normal, débito urinário de 20-30 ml/h, frequência respiratória de 20-30 irpm, discreta agitação ou ansiedade. Com base nessas informações, é correto afirmar que essas características estão presentes no choque hemorrágico classe

- A)** I.
 - B)** II.
 - C)** III.
 - D)** IV.
 - E)** V.
-

Questão 8

FMJ | SP | 2026

Assinale a opção correta, em relação ao condiloma acuminado.

- A)** A vacinação nonavalente está contraindicada nos pacientes com antecedente de condiloma acuminado.
- B)** Condiloma acuminado na região de glândula tem que ser tratado com cirurgia e, posteriormente, com postectomia.
- C)** Verrugas na região vaginal estão relacionadas aos tipos virais oncogênicos.
- D)** A depender da localização, condilomas podem ser tratados clinicamente com pomada.
- E)** Condilomas na região da vagina, do ânus ou do pênis estão sempre relacionados à atividade sexual sem preservativo.

Questão 9

FMJ | SP | 2026

Paciente vítima de ferimento corto-contuso na face de aproximadamente 7 cm que se estende do queixo até a parte interna do lábio inferior.

Com base nesse caso clínico hipotético, assinale a opção correta, em relação ao melhor fio para a realização da dessa sutura.

- A)** Nylon 5.0 em todo o ferimento, com pontos simples separado
- B)** Vicryl 6-0 na mucosa com ponto contínuo e Nylon 5.0 na pele com ponto contínuo ancorado
- C)** Vicryl 5-0 na mucosa e Nylon 6.0 na pele, com pontos simples separado em ambos os locais
- D)** Vicryl 5-0 na mucosa e Nylon 3.0 na pele, com pontos simples separados em ambos os locais
- E)** Vicryl 6-0 na mucosa com ponto contínuo ancorado e Nylon 3.0 na pele com ponto simples separado

Questão 10

FMJ | SP | 2026

Paciente masculino, de 33 anos de idade com queixa de sangramento, dor e abaulamento anal há 5 semanas. Nega comorbidades. Refere pouca ingestão de fibras e 3 litros de água por dia. Hábito intestinal 1x por semana com fezes endurecidas. Ao exame, presença de plicoma na região posterior do ânus associado a ulceração, papila hipertrófica e hipertonia esfíncteriana.

Com base nesse caso clínico hipotético, assinale a opção que apresenta o tratamento correto.

- A)** tratamento tópico com diltiazem a 2%, óleo mineral 15 ml 2x ao dia, 40 gramas de fibra por dia e higiene com água após a evacuação
- B)** tratamento tópico com Xilocaína a 4%, bisacodil 1 comprimido 1x ao dia, 20 gramas de fibra por dia e higiene com lenço umedecido após a evacuação
- C)** tratamento tópico com corticoide, tamarine 1 comprimido 2x ao dia, 30 gramas de fibra por dia e higiene com água após a evacuação
- D)** tratamento tópico com pomada contendo vitamina B, bisacodil 1 comprimido 3x ao dia,

- 40 gramas de fibra por dia e higiene com água após a evacuação
- E)** tratamento tópico com nifedipina, tamarine 1 comprimido ao dia, 30 gramas de fibra por dia e higiene com lenço umedecido após a evacuação seguido de banho de assento com água morna

Questão 11

FMJ | SP | 2026

Assinale a opção correta, acerca das queimaduras.

- A)** A reanimação de doentes pediátricos com menos de 30 kg deve ser realizada somente com ringer lactato.
- B)** A reanimação de doentes pediátricos com menos de 30 kg deve ser realizada com 1 ml de ringer lactato/ peso em kg/% área de superfície corporal queimada.
- C)** Em adultos, o débito urinário esperado deve ser de 1 ml/kg/hora.
- D)** Em adultos, metade do volume de líquido total estimado deve ser administrado nas primeiras oito horas após a queimadura.
- E)** A lesão por inalação não aumenta a quantidade de volume necessário para a reposição volêmica.

Questão 12

FMJ | SP | 2026

Utilizando a “regra dos nove” para avaliar a área de superfície corpórea queimada (ASCQ) na criança, assinale a opção que corresponda à região das costas.

- A)** 9%
- B)** 13%
- C)** 15%
- D)** 18%
- E)** 27%

Questão 13

FMJ | SP | 2026

Na intubação orotraqueal no adulto de 70 kg, assinale a opção que corresponda à sequência correta dos eventos que devem ser realizados.

- A)** oxigenação até, pelo menos, 85% de saturação, pressão sobre a cartilagem cricoide, administração de succinilcolina 100 mg, administração de etomidato 0,3 mg/kg, intubação por via orotraqueal e insuflação do cuff
- B)** oxigenar até obter 100% de saturação, pressão sobre a cartilagem cricoide, administração de succinilcolina 100 mg, administração de etomidato 0,3 mg/kg, insuflação do cuff e intubação por via orotraqueal
- C)** oxigenar até obter 100% de saturação, pressão sobre a cartilagem cricoide, administração de etomidato 0,3 mg/kg, administração de succinilcolina 100 mg, intubação por via orotraqueal, insuflação do cuff

- D)** oxigenação até pelo menos 85% de saturação, administração de succinilcolina 100 mg, administração de etomidato 0,5 mg/kg, pressão sobre a cartilagem cricoide, intubação por via orotraqueal e insuflação do cuff
- E)** oxigenar até obter 100% de saturação, administração de etomidato 0,5 mg/kg, administração de succinilcolina 100 mg, pressão sobre a cartilagem cricoide, intubação por via orotraqueal, insuflação do cuff

Questão 14

FMJ | SP | 2026

Assinale a opção que apresenta um conceito diagnóstico ou terapêutico incompatível com a prática clínica adequada.

- A)** Doentes com amputação traumática do membro inferior podem se beneficiar do uso de torniquetes
- B)** Abordagem gradual para o controle da hemorragia consiste na utilização de curativo compressivo, compressão direta da artéria proximal ao ferimento e caso a hemorragia persista, utilizar torniquete
- C)** A aplicação de clamp vascular em ferimentos abertos não é recomendado na sala de emergência
- D)** Índice tornozelo-braquial $< 0,9$, indica baixa probabilidade de lesão vascular
- E)** A parte amputada deve ser lavada, envolvida em gaze estéril umedecida, posteriormente em uma toalha estéril também umedecida, colocada em uma sacola plástica e transportada em um recipiente resfriado com gelo

Questão 15

FMJ | SP | 2026

Assinale a opção correta, a respeito das hérnias inguinais.

- A)** Não há medidas de saúde pública que possam diminuir a incidência das hérnias inguinais.
- B)** A ultrassonografia da parede abdominal é o exame de escolha na suspeita diagnóstica de hérnias inguinais, sendo a tomografia a segunda opção, a qual é indicada quando ainda existirem dúvidas em relação ao diagnóstico da hérnia, após o exame ultrassonográfico.
- C)** A classificação de Nyhus divide as hernias inguinais em tipo I direta, tipo II indireta e tipo III femoral.
- D)** Em relação à prevalência das hérnias inguinais, as indiretas são mais comuns em crianças, as femorais em homens adultos e as diretas em mulheres adultas.
- E)** A etiologia está relacionada ao comprometimento da estrutura do colágeno que compõe o tecido conjuntivo da parede abdominal, apresentando uma menor proporção de colágeno tipo I e colágeno tipo III no tecido conjuntivo.

Questão 16

FMJ | SP | 2026

Assinale a opção que apresenta as características das fístulas perianais na doença de Crohn.

- A)** O uso de mesalazina associada com azatioprina e corticoide propicia uma boa resposta.
- B)** Apresentam trajetos curtos sem acometimento esfínteriano.
- C)** Estão frequentemente associadas ao abscesso perianal.
- D)** A cirurgia será sempre indicada para evitar a recidiva da doença.
- E)** A ultrassonografia transretal é o padrão-ouro para diagnósticos de fístulas ocultas.

Questão 17

FMJ | SP | 2026

Assinale a opção que apresenta os tipos de abdome agudo cujo diagnóstico é facilitado por meio do exame de ultrassonografia.

- A)** perfurativo e vascular
- B)** obstrutivo e perfurativo
- C)** inflamatório e infeccioso
- D)** obstrutivo e hemorrágico
- E)** hemorrágico e inflamatório

Questão 18

FMJ | SP | 2026

Assinale a opção que corresponda, respectivamente, à doença que se caracteriza pela Tríade de Charcot e pela Pêntade de Reynolds.

- A)** colangite e apendicite aguda
- B)** pancreatite e colangite aguda
- C)** apendicite aguda e cisto roto de ovário
- D)** colangite e diverticulite complicada
- E)** ambas se referem à colangite aguda

Questão 19

FMJ | SP | 2026

Assinale a opção correta, acerca de como deve ser realizada a intubação orotraqueal em um paciente com colar cervical.

- A)** Idealmente com dois profissionais, sendo um para remover parcialmente o colar cervical, apenas a parte anterior e mantendo a estabilização manual da cabeça e outro para a intubação.
- B)** Idealmente com dois profissionais, sendo um para remover o colar cervical e ajudar na preparação do laringoscópio e do tubo orotraqueal e outro para a intubação.
- C)** Idealmente com dois profissionais, sendo um para remover parcial do colar cervical, apenas a parte anterior, e para realizar a manobra de Sellick e outro para a intubação.
- D)** Não há necessidade de dois profissionais, desde que mantenha o colar cervical.
- E)** Não há necessidade de dois profissionais, desde que retire o colar cervical e mantenha a cabeça estabilizada.

Questão 20

FMJ | SP | 2026

Assinale a opção correta, em relação a quantos pontos na escala de coma de Glasgow, corresponde à resposta motora compatível com decorticação.

- A) 5
- B) 4
- C) 3
- D) 2
- E) 1

Questão 21

FMJ | SP | 2026

Um homem de 65 anos de idade, diabético, com DRC estágio 4 (TFG estimada 28 ml/min/1,73 m²) e hipertenso relatou possuir arritmia há anos, bem como insuficiência cardíaca com fração de ejeção preservada. O paciente estava em uso de losartana e apresentava PA de 150/90 mmHg e FC de 115 na consulta. Foram confirmadas aferições em valores semelhantes em controle, o que fora trazido pelo próprio paciente.

Com base nesse caso clínico hipotético, assinale a opção que apresenta o próximo agente farmacológico preferencial para o tratamento anti-hipertensivo ao caso em específico.

- A) furosemida
- B) bisoprolol
- C) anlodipino
- D) diltiazem
- E) espironolactona

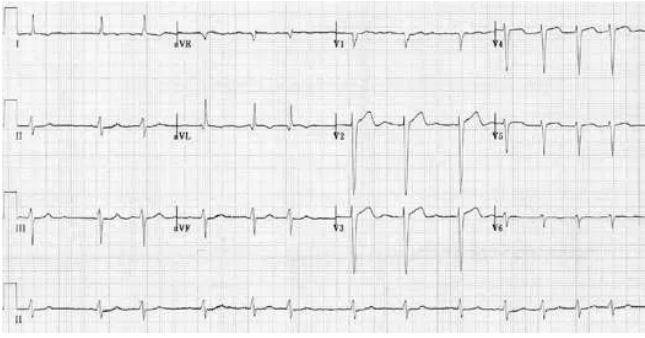
Questão 22

FMJ | SP | 2026

Um homem de 65 anos de idade, diabético, com DRC estágio 4 (TFG estimada 28 ml/min/1,73 m²) e hipertenso relatou possuir arritmia há anos, bem como insuficiência cardíaca com fração de ejeção preservada. O paciente estava em uso de losartana e apresentava PA de 150/90 mmHg e FC de 115 na consulta. Foram confirmadas aferições em valores semelhantes em controle, o que fora trazido pelo próprio paciente.

A figura a seguir trata de um eletrocardiograma realizado uma semana antes da consulta relatada no caso clínico apresentado.

Com base nesses resultados, assinale a opção correta, quanto à anticoagulação.



- A)** Não possui indicação ainda de iniciar anticoagulação
- B)** Pode se iniciar apixabana, caso boas condições financeiras.
- C)** Pode se iniciar preferencialmente Rivaroxabana, caso boas condições financeiras.
- D)** Pode se iniciar preferencialmente Marevan, caso boas condições financeiras.
- E)** Pode se iniciar preferencialmente Heparina subcutânea, caso boas condições financeiras.

Questão 23

FMJ | SP | 2026

Um paciente de 62 anos de idade, com histórico de AVCi recente, apresentou-se no departamento de emergência com rebaixamento do nível de consciência, sem atividade motora evidente. No exame físico, observaram-se automatismo oral discreto e movimentos oculares erráticos. A glicemia capilar estava em 128. Foi apontada urina 1 com discreta leucocitúria, sem mais alterações. Aguardava exames de sangue.

Com base nesse caso clínico hipotético, assinale a opção que apresenta a principal hipótese diagnóstica e a conduta inicial recomendada na emergência.

- A)** delirium secundário à infecção urinária; iniciar antibiótico empírico
- B)** estado pós-ictal; observação clínica
- C)** estado de mal epiléptico não convulsivo; solicitar EEG urgente e iniciar benzodiazepínico
- D)** encefalopatia metabólica; solicitar eletrólitos e corrigir distúrbios
- E)** crise epiléptica focal simples; iniciar levetiracetam oral

Questão 24

FMJ | SP | 2026

Um homem de 38 anos de idade, com sinusite crônica e sem mais patologias, chegou ao departamento de emergência com quadro de febre alta (39,5 °C), sudorese intensa, agitação psicomotora, vômitos recorrentes e dor abdominal há 24 horas. No exame, apresentou taquicardia (132 bpm), pressão arterial 110/60 mmHg, confusão mental e tremores finos nas mãos. Estava com boa perfusão periférica. O ECG mostrou fibrilação atrial de alta resposta ventricular. O exame físico resultou em contexto sem lesões cutâneas, sem sopros ou outras alterações dignas de nota. Não havia outros sinais de infecção evidente, de uso de drogas e medicamentos, de episódio prévio semelhante ou de história de abstinência alcoólica. Familiares relataram que, há algumas semanas, o paciente foi submetido a uma cirurgia com otorrinolaringologista, após a visualização de uma anormalidade na TC de face.

Com base nesse caso clínico hipotético, assinale a opção que apresenta a principal hipótese

diagnóstica e a conduta adequada na emergência.

- A)** Fibrilação atrial de alta resposta sem desencadeante aparente no momento; proceder com cardioversão elétrica sincronizada
- B)** Síndrome serotoninérgica; suspender medicações e iniciar benzodiazepínicos
- C)** Crise adrenérgica por feocromocitoma; iniciar alfa-bloqueador e hidratação
- D)** Sepses de foco indeterminado; associar vasopressores
- E)** Crise tireotóxica; iniciar corticoesteroides, betabloqueadores, antitérmicos e antitireoideano

Questão 25

FMJ | SP | 2026

Um homem de 38 anos de idade, com sinusite crônica e sem mais patologias, chegou ao departamento de emergência com quadro de febre alta (39,5 °C), sudorese intensa, agitação psicomotora, vômitos recorrentes e dor abdominal há 24 horas. No exame, apresentou taquicardia (132 bpm), pressão arterial 110/60 mmHg, confusão mental e tremores finos nas mãos. Estava com boa perfusão periférica. O ECG mostrou fibrilação atrial de alta resposta ventricular. O exame físico resultou em contexto sem lesões cutâneas, sem sopros ou outras alterações dignas de nota. Não havia outros sinais de infecção evidente, de uso de drogas e medicamentos, de episódio prévio semelhante ou de história de abstinência alcoólica. Familiares relataram que, há algumas semanas, o paciente foi submetido a uma cirurgia com otorrinolaringologista, após a visualização de uma anormalidade na TC de face.

Após a estabilização do paciente apresentado nesse caso clínico, assinale a opção que apresenta o exame prioritário para a continuidade do manejo do paciente.

- A)** metanefrinas séricas e urinárias
- B)** dosagem de 5-HT sérico
- C)** ressonância magnética de abdome
- D)** ecocardiograma transesofágico
- E)** avaliação de função tireoidiana

Questão 26

FMJ | SP | 2026

Um homem de 68 anos de idade, diabético, hipertenso e dislipidêmico dirigiu-se à emergência do pronto-socorro apresentando tosse, escarro produtivo, febre, confusão mental, hipotensão (PA 85/50 mmHg), taquipneia (FR de 26 irpm), oligúria e tempo de enchimento capilar de 4 segundos. O paciente negou internação recente ou intercorrências nos últimos meses.

Assinale a opção correta que apresenta a conduta, com maior prioridade no quadro em questão.

- A)** coleta de culturas e início precoce de antibiótico de amplo espectro
- B)** administração de corticosteroide em altas doses
- C)** início imediato de vasopressor antes da ressuscitação volêmica
- D)** restrição volêmica até resultado de ecocardiograma ou pocus
- E)** transfusão sanguínea imediata

Questão 27

FMJ | SP | 2026

Um homem de 68 anos de idade, diabético, hipertenso e dislipidêmico dirigiu-se à emergência do pronto-socorro apresentando tosse, escarro produtivo, febre, confusão mental, hipotensão (PA 85/50 mmHg), taquipneia (FR de 26 irpm), oligúria e tempo de enchimento capilar de 4 segundos. O paciente negou internação recente ou intercorrências nos últimos meses.

Com base no caso clínico hipotético apresentado, assinale a opção que apresenta o tratamento empírico adequado.

- A)** amoxicilina + clavulanato
- B)** ceftriaxone + azitromicina
- C)** vancomicina
- D)** piperacilina + tazobactam
- E)** piperacilina + tazobactam + vancomicina

Questão 28

FMJ | SP | 2026

Um adulto hígido de 28 anos de idade compareceu ao pronto atendimento devido a uma mordedura de um cão. O paciente compareceu ao hospital 8 horas após o acidente e informou que o animal era de seu vizinho. O homem não apresentou qualquer mudança clínica recente, estava sob vigilância em domicílio e não possuía comprovação vacinal. A ferida estava localizada na mão esquerda, e se mostrava profunda e com exposição de tecido subcutâneo.

Assinale a opção que apresenta a conduta adequada na avaliação inicial deste paciente.

- A)** realizar inspeção da ferida, buscando sinais de infecção; avaliar função neurovascular e articular; investigar corpo estranho; considerar microbiologia provável para possível infecção (*Pseudomonas aeruginosa*, *Escherichia coli*, *Proteus mirabilis*, *Staphylococcus* e anaeróbios)
- B)** realizar inspeção da ferida, buscando sinais de infecção; avaliar função neurovascular e articular; investigar corpo estranho; considerar microbiologia provável para possível infecção (*Pasteurella spp.*, *Capnocytophaga canimorsus*, *Streptococcus*, *Staphylococcus*, anaeróbios)
- C)** realizar inspeção da ferida, buscando sinais de infecção; avaliar função neurovascular e articular; investigar corpo estranho; iniciar corticoesteroides e antialérgicos e considerar microbiologia provável para possível infecção (*Pasteurella spp.*, *Capnocytophaga canimorsus*, *Streptococcus*, *Staphylococcus*, anaeróbios)
- D)** realizar apenas limpeza superficial, sem necessidade de avaliação da função articular ou neurovascular
- E)** rescrever corticosteroide para reduzir edema local, sem necessidade de investigação microbiológica adicional por agora

Questão 29

FMJ | SP | 2026

Um adulto hígido de 28 anos de idade compareceu ao pronto atendimento devido a uma mordedura de um cão. O paciente compareceu ao hospital 8 horas após o acidente e informou que o animal era de seu vizinho. O homem não apresentou qualquer mudança clínica recente, estava sob vigilância em domicílio e não possuía comprovação vacinal. A ferida estava localizada na mão esquerda, e se mostrava profunda e com exposição de tecido subcutâneo.

Considerando o quadro clínico descrito, assinale a opção que apresenta a conduta adequada em relação ao antibiótico.

- A)** iniciar profilaxia com azitromicina, devido à lesão profunda em mão, independentemente de sinais de infecção
- B)** iniciar profilaxia com amoxicilina/clavulanato, devido à lesão profunda em mão, independentemente de sinais de infecção
- C)** iniciar profilaxia com cefalexina, devido à lesão profunda em mão, independentemente de sinais de infecção
- D)** indicar antibiótico apenas se houver sinais sistêmicos de infecção ou secreção purulenta local
- E)** iniciar profilaxia com metronidazol, devido à lesão profunda em mão, independentemente de sinais de infecção

Questão 30

FMJ | SP | 2026

Um adulto hígido de 28 anos de idade compareceu ao pronto atendimento devido a uma mordedura de um cão. O paciente compareceu ao hospital 8 horas após o acidente e informou que o animal era de seu vizinho. O homem não apresentou qualquer mudança clínica recente, estava sob vigilância em domicílio e não possuía comprovação vacinal. A ferida estava localizada na mão esquerda, e se mostrava profunda e com exposição de tecido subcutâneo.

Em relação às condutas menos prioritárias e seguimento no pós-alta, assinale a opção mais adequada.

- A)** Não há necessidade de profilaxia antitetânica se o paciente já recebeu vacina há mais de 10 anos.
- B)** Há necessidade de soro antirrábico e vacina.
- C)** Não há necessidade de soro antirrábico no momento, porém é prudente a vacinação profilática para raiva humana.
- D)** Não há indicação de soro nem de vacina antirrábica.
- E)** Há necessidade de soro antirrábico no momento, porém não de vacinação para raiva humana.

Questão 31

FMJ | SP | 2026

Paciente masculino, 62 anos de idade, diagnóstico de câncer colorretal com metástase hepática, evolui com ascite de instalação subaguda. Exames laboratoriais: albumina sérica 3,2 g/dl; albumina do líquido ascítico 1,8 g/dl; contagem de neutrófilos no líquido ascítico 120/mm³. Ao exame físico: hepatomegalia e circulação colateral abdominal.

Assinale a opção que apresenta o valor do GASA e sua interpretação clínica.

- A) 1,4 g/dl; sugere hipertensão portal como mecanismo da ascite
- B) 1,4 g/dl; sugere ascite neoplásica predominante com exsudato peritoneal
- C) 1,4 g/dl; sugere ascite por carcinomatose peritoneal
- D) 5,0 g/dl; sugere ascite por carcinomatose peritoneal
- E) 5,0 g/dl; sugere hipertensão portal como mecanismo da ascite

Questão 32

FMJ | SP | 2026

Paciente masculino, 62 anos de idade, diagnóstico de câncer colorretal com metástase hepática, evolui com ascite de instalação subaguda. Exames laboratoriais: albumina sérica 3,2 g/dl; albumina do líquido ascítico 1,8 g/dl; contagem de neutrófilos no líquido ascítico 120/mm³. Ao exame físico: hepatomegalia e circulação colateral abdominal.

Considerando o mecanismo da ascite nesse paciente, assinale a opção que apresenta a conduta mais adequada em relação ao uso de diuréticos.

- A) Iniciar espironolactona e furosemida caso apenas restrição salina não seja suficiente.
- B) Iniciar hidroclorotiazida e furosemida caso apenas restrição salina não seja suficiente.
- C) Iniciar hidroclorotiazida e espironolactona caso apenas restrição salina não seja suficiente.
- D) Iniciar diuréticos apenas se houver hiponatremia.
- E) Não iniciar diuréticos, pois ascite neoplásica responde mal a diuréticos.

Questão 33

FMJ | SP | 2026

Paciente masculino, 62 anos de idade, diagnóstico de câncer colorretal com metástase hepática, evolui com ascite de instalação subaguda. Exames laboratoriais: albumina sérica 3,2 g/dl; albumina do líquido ascítico 1,8 g/dl; contagem de neutrófilos no líquido ascítico 120/mm³. Ao exame físico: hepatomegalia e circulação colateral abdominal.

No que diz respeito à análise do líquido ascítico do paciente e à suspeita de infecção associada, assinale a opção que apresenta os procedimentos corretos.

- A) iniciar antibiótico empírico imediatamente
- B) repetir paracentese em 24 horas
- C) solicitar o aguardo do resultado de cultura por agora, para se definir a existência ou não de peritonite bacteriana espontânea
- D) apontar a ausência de critérios para peritonite bacteriana espontânea no paciente
- E) descartar infecção em líquido ascítico

Questão 34

FMJ | SP | 2026

Um paciente de 38 anos de idade, com diabetes tipo 1 há 12 anos, em seguimento ambulatorial, relatou dificuldades financeiras e, por isso, só dispunha de insulina NPH e

insulina regular humana. Ele tinha histórico de hipoglicemias noturnas, especialmente entre 2h e 4h da manhã, com glicemias de jejum frequentemente <70 mg/ dl. O paciente realizava três refeições diárias em horários regulares, mas tinha dificuldade para realizar contagem de carboidratos. O paciente utilizava um esquema de três aplicações diárias: NPH e regular pela manhã; regular antes do jantar; e NPH ao se deitar. O paciente monitorizava glicemia capilar antes das refeições e ao acordar.

Considerando as opções de ajuste de insulinoterapia ambulatorial para esse paciente, assinale a opção que apresenta a conduta mais adequada, visando minimizar hipoglicemias noturnas, otimizar controle glicêmico e facilitar o autogerenciamento.

- A)** Manter o esquema atual, sem ajustes, pois a regular cobre adequadamente todas as refeições e a NPH ao deitar previne hiperglicemia matinal.
- B)** Trocar a insulina regular por insulina lispro ou aspart, aplicando imediatamente antes das refeições, para reduzir risco de hipoglicemia noturna.
- C)** Aumentar a dose de insulina regular antes do jantar para compensar hipoglicemias noturnas, mantendo a dose de NPH inalterada.
- D)** Suspender a NPH ao deitar e utilizar apenas insulina regular antes das refeições, pois o risco de hipoglicemia noturna está relacionado exclusivamente à NPH.
- E)** Reduzir a dose de NPH ao deitar e redistribuir parte da dose para o período da manhã, mantendo monitorização da glicemia de jejum, e considerar simplificação do esquema para duas aplicações diárias caso persista dificuldade de autogerenciamento.

Questão 35

FMJ | SP | 2026

Um paciente de 38 anos de idade, com diabetes tipo 1 há 12 anos, em seguimento ambulatorial, relatou dificuldades financeiras e, por isso, só dispunha de insulina NPH e insulina regular humana. Ele tinha histórico de hipoglicemias noturnas, especialmente entre 2h e 4h da manhã, com glicemias de jejum frequentemente <70 mg/ dl. O paciente realizava três refeições diárias em horários regulares, mas tinha dificuldade para realizar contagem de carboidratos. O paciente utilizava um esquema de três aplicações diárias: NPH e regular pela manhã; regular antes do jantar; e NPH ao se deitar. O paciente monitorizava glicemia capilar antes das refeições e ao acordar.

Assinale a opção que representa a estratégia mais adequada para rastreamento de complicações microvasculares e macrovasculares nesse paciente, considerando limitações de acesso e recursos.

- A)** Solicitar exame oftalmológico anual com retinografia, dosagem anual de albuminúria/creatinina urinária, avaliação clínica anual de neuropatia, perfil lipídico e pressão arterial, além de reforçar controle glicêmico ($HbA1c <7\%$), priorizando exames essenciais e educação em saúde, com abordagem multifatorial para risco cardiovascular.
- B)** Realizar apenas exame oftalmológico a cada dois anos e dosagem de creatinina sérica anual, sem necessidade de rastreamento de neuropatia ou avaliação do perfil lipídico, pois o controle glicêmico é suficiente para prevenir complicações.
- C)** Priorizar rastreamento de complicações macrovasculares com ecocardiograma anual e teste ergométrico, dispensando avaliação de microvasculopatias em pacientes jovens com diabetes tipo 1.
- D)** Solicitar exames laboratoriais completos semestralmente (retinografia,

microalbuminúria, perfil lipídico, ECG, creatinina, TSH, PCR ultrasensível), independentemente de sintomas ou recursos, pois o rastreamento intensivo é obrigatório em todos os casos.

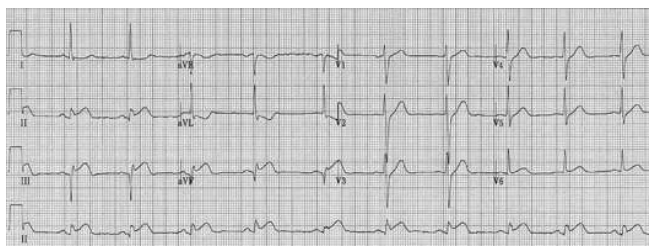
- E)** Realizar apenas avaliação clínica anual dos pés e pressão arterial, pois exames laboratoriais e oftalmológicos não são custo-efetivos em pacientes com bom controle glicêmico.

Questão 36

FMJ | SP | 2026

Um paciente de 62 anos de idade, previamente hipertenso, apresentava dor torácica típica já há 2 horas, irradiando para o braço esquerdo, associada à sudorese e às náuseas. No exame físico, apresentava-se estável hemodinamicamente. O eletrocardiograma de admissão está disposto logo a seguir. O paciente chegou ao serviço médico às 19 horas, na troca de plantão, passando-se, assim, 45 minutos sem reavaliação. O paciente estava em um hospital sem serviço de hemodinâmica, e o centro de referência mais próximo tinha um tempo estimado de recebimento do paciente em 80 minutos.

Com base nesse caso clínico hipotético, assinale a opção que apresenta a conduta adequada.



- A)** transferir o paciente imediatamente para o centro com hemodinâmica, sem realizar trombólise
- B)** realizar trombólise imediatamente, em caso de não haver contraindicações, e transferir para o centro de referência para angiografia/angioplastia posteriormente
- C)** manter tratamento clínico conservador, devido ao paciente estar hemodinamicamente estável
- D)** transferir para o centro de referência e realizar angioplastia eletiva após 24 horas
- E)** realizar trombólise e manter o paciente no hospital de origem, sem transferência, em caso de melhora clínica

Questão 37

FMJ | SP | 2026

Paciente homem de 32 anos de idade apresentou anemia grave (Hb 7,2 g/dl), reticulocitose, icterícia, esplenomegalia e história familiar de anemia. Laboratorialmente apresentava os seguintes resultados: VCM 90 fL; LDH elevado; bilirrubina indireta aumentada; haptoglobina indetectável; teste de Coombs negativo; esfregaço de sangue periférico abaixo.

Com base nesse caso clínico hipotético, assinale a opção que apresenta o provável diagnóstico.

- A)** anemia hemolítica autoimune
- B)** síndrome mielodisplásica

- C) talassemia beta maior
- D) esferocitose hereditária
- E) anemia falciforme

Questão 38

FMJ | SP | 2026

Mulher de 26 anos de idade, saudável, sem uso prévio de medicações, procurou atendimento por crises frequentes de ansiedade generalizada há vários meses, com sintomas diários de preocupação excessiva, insônia, irritabilidade, tensão muscular e dificuldade de concentração. Relatou episódios atuais, frequentes e intensos de ansiedade, com palpitações, sudorese e sensação de falta de controle, que a impedem de realizar atividades acadêmicas e sociais. Após avaliação psiquiátrica, foi indicado início de tratamento farmacológico.

Com base nesse caso clínico hipotético, assinale a opção que apresenta a conduta farmacológica mais adequada para essa paciente.

- A) iniciar uso contínuo de clonazepam
- B) iniciar uso de sertralina
- C) iniciar clonazepam e sertralina, com posterior desmame de benzodiazepínico
- D) iniciar clonazepam e amitriptilina, com posterior desmame de benzodiazepínico
- E) iniciar clonazepam e canabidiol, com posterior desmame de benzodiazepínico

Questão 39

FMJ | SP | 2026

Paciente masculino, 42 anos de idade, asmático grave, apresentou crise de asma refratária apesar de nebulização com β 2-agonista de alta dose, corticosteroides intravenosos e oxigenoterapia. Referiu histórico de insuficiência cardíaca crônica com fração de ejeção 35%. Estava taquipneico, com uso intenso de musculatura acessória, saturação 88% em oxigênio suplementar e apresentava hipercapnia progressiva na gasometria arterial. Equipe de emergência decidiu realizar intubação orotraqueal de sequência rápida devido à falha da terapia medicamentosa e ao risco iminente de fadiga respiratória.

Com base nesse caso clínico hipotético e considerando sedação e indução para intubação, assinale a opção que apresenta maior potência broncodilatadora e perfil mais seguro para esse paciente.

- A) propofol em dose de indução rápida, seguido de succinilcolina
- B) ptomidato em dose de indução rápida, seguido de rocurônio
- C) ketamina em dose de indução rápida, seguida de succinilcolina
- D) midazolam em dose de indução rápida, seguido de vecurônio
- E) midazolam em dose de indução rápida, seguido de fentanil

Questão 40

FMJ | SP | 2026

Paciente feminina, 35 anos de idade, obesa (IMC 34 kg/m²), internada no primeiro dia por colecistite aguda, apresentou clearance de creatinina estimado 28 mL/min/1,73 m². Referiu histórico de trombose venosa profunda já há 5 anos, ocorrida após uma viagem internacional de avião, que foi tratada com anticoagulação por seis meses sem recidiva.

Com base nesse caso clínico hipotético e considerando o perfil de risco para TEV, assinale a opção que apresenta a conduta adequada para a profilaxia de TEV.

- A) heparina de baixo peso molecular 40 mg SC uma vez ao dia
- B) heparina de baixo peso molecular 40 mg SC 12/12 horas
- C) heparina em bomba de infusão contínua
- D) heparina não fracionada 5.000 ui SC de 8/8 horas
- E) Warfarina conforme INR

Questão 41

FMJ | SP | 2026

Uma paciente com 16 anos de idade, em amenorreia primária, foi diagnosticada com síndrome de Turner, na forma não mosaico.

Com base nesse caso clínico hipotético, em relação a esse diagnóstico, é correto afirmar que

- A) isso trata de uma de anomalia de desenvolvimento dos ductos de Müller, uma vez que a paciente não tem útero, tubas e terço superior da vagina.
- B) as dosagens plasmáticas de FSH e LH deverão estar elevadas. A de estradiol, baixa.
- C) trata-se de deficiência hipofisária primária e a paciente deve ser tratada com GnRH.
- D) sempre é possível a coleta de óvulos e fertilização in vitro, com estimulação ovariana.
- E) essa síndrome é, também, conhecida como síndrome dos testículos feminizantes e deve-se fazer a cirurgia de retirada dos testículos.

Questão 42

FMJ | SP | 2026

Uma paciente de 60 anos de idade, com menopausa aos 48, referiu sangramento genital em pequena quantidade sem cólicas por 4 dias, e que findou há 20 dias espontaneamente. O exame ginecológico foi normal e a ultrassonografia transvaginal revelou útero com 56 cc de volume, mioma intramural de 1 cm e eco endometrial de 3 mm. Referiu ter diabetes tipo 2 e hipertensão arterial com uso de metformina e enalapril. A causa do sangramento é

- A) câncer do endométrio.
- B) o mioma intramural.
- C) atrofia endometrial.
- D) efeito colateral da medicação.
- E) hiperplasia endometrial simples.

Questão 43

FMJ | SP | 2026

A endometriose pélvica afeta cerca de 10 a 12% de mulheres em idade reprodutiva, podendo causar infertilidade e dor pélvica. Em relação a essa afecção, é correto afirmar que

- A)** a dosagem plasmática do CA 125 é diretamente proporcional à gravidade da doença.
- B)** o local mais prevalente da endometriose é na musculatura do útero, causando a adenomiose.
- C)** é de origem genética, e trabalhos recentes afirmam que não deve ser tentada a fertilização in vitro.
- D)** uma das formas de tratamento é o uso de progestagênios que podem induzir a amenorreia.
- E)** seu uso é contraindicado em pacientes com endometriose, uma vez que os anticoncepcionais hormonais combinados contêm estrogênio.

Questão 44

FMJ | SP | 2026

Paciente de 45 anos de idade, com exame ginecológico normal e assintomática, foi submetida à mamografia de rotina. O laudo concluiu como resultado BI-RADS 3.

Com base nesse caso clínico hipotético, assinale a opção correta a respeito da conduta a ser seguida.

- A)** repetir a mamografia em um ano
- B)** solicitar biópsia guiada por ultrassonografia
- C)** solicitar ressonância magnética das mamas
- D)** solicitar ultrassonografia das mamas em seis meses
- E)** repetir a mamografia em seis meses

Questão 45

FMJ | SP | 2026

Uma forma eficaz de prevenção do câncer de colo uterino e das verrugas genitais é a vacina contra o HPV. Em relação a essa medida, é correto afirmar que

- A)** a vacina deve ser aplicada em meninos e meninas de 9 a 14 anos de idade, segundo orientação do Ministério da Saúde.
- B)** a vacina não deve ser aplicada em pessoas imunossuprimidas e transplantadas.
- C)** a vacina é considerada a melhor forma de tratamento para mulheres com câncer de colo uterino IA.
- D)** estudos recentes demonstram que a vacina também age preventivamente contra o câncer do endométrio.
- E)** a vacina previne infecções por qualquer tipo de HPV.

Questão 46

FMJ | SP | 2026

Uma paciente de 54 anos de idade em amenorreia há 1 ano referiu calores corporais tipo

fogachos, irritabilidade e insônia. Há 8 anos, foi submetida à histerectomia por mioma uterino e, no momento, não faz uso de nenhuma medicação. A paciente apresenta mamografia e exames laboratoriais normais. O ginecologista indicou terapia hormonal do climatério.

Com base nesse caso clínico hipotético, é correto afirmar que

- A)** a terapia hormonal deve ser combinada, isto é, com estrogênio e progestagênio.
- B)** a terapia hormonal está contraindicada pelo antecedente do mioma uterino.
- C)** a terapia hormonal, nesse caso, pode ser feita apenas com estrogênio.
- D)** a tibolona associada a um progestagênio é a melhor indicação.
- E)** é melhor prescrever um análogo do GnRH.

Questão 47

FMJ | SP | 2026

Uma das principais queixas em ambulatórios de ginecologia é o corrimento vaginal, variando de cor, aspecto, se prurido ou não. Em relação a esse tipo de afecção, é correto afirmar que

- A)** não é necessário o tratamento do parceiro sexual, quando de vulvovaginite por *Trichomonas*.
- B)** sabe-se, hoje, que a maioria das vulvovaginites são causadas pelo HPV 22.
- C)** o pH vaginal, quando de vulvovaginite por *Gardnerella*, costuma ser de 4 a 4,5.
- D)** diabetes, gravidez e uso de antibióticos são fatores de risco para vulvovaginite por *Candida albicans*.
- E)** uma das formas de tratamento na vulvovaginite por *Candida* é o uso de cremes vaginais à base de estrogênio e progestagênio.

Questão 48

FMJ | SP | 2026

Um dos melhores métodos de avaliação da cavidade uterina é a histeroscopia. A respeito dessa propedêutica, assinale a opção correta.

- A)** Com os modernos histeroscópios, como o de Bettocchi, não é mais necessária a distensão da cavidade uterina, seja com gás ou com líquido.
- B)** A biópsia orientada é preferível à dirigida por coletar material para exame anatomopatológico com melhor acurácia.
- C)** Na histeroscopia ambulatorial, o pinçamento do colo uterino em úteros retrovertidos deve ser feito nas laterais do colo uterino.
- D)** Na suspeita de câncer do endométrio, a distensão da cavidade uterina deve ser feita com gás para não haver passagem de células malignas para a cavidade abdominal.
- E)** Quando se usa corrente elétrica bipolar, o meio de distensão preferencial é o soro fisiológico.

Questão 49

FMJ | SP | 2026

A melhor propedêutica para diagnosticar a incontinência urinária feminina é o(a)

- A) uretrocistografia miccional com correntinha.
- B) ressonância magnética com contraste de indigo carmim.
- C) teste urodinâmico.
- D) ultrassonografia do trígono vesical.
- E) radiografia com contraste a base de iodo.

Questão 50

FMJ | SP | 2026

Na pós-menopausa, há queda importante do estrogênio e da progesterona. Por outro lado, aumentam o FSH e o LH. Porém, ainda há produção estrogênica. Com base nessa informação, assinale a opção correta, a respeito do estrogênio que predomina nesta fase.

- A) estradiol esterificado
- B) estriol
- C) acetato de ciproterona
- D) estrona
- E) etinil estradiol

Questão 51

FMJ | SP | 2026

Recentemente, a vacina contra o vírus sincicial respiratório (VSR) foi incorporada ao SUS. Considerando essa informação, assinale a opção que apresenta a faixa gestacional recomendada para a administração da vacina materna contra o vírus sincicial respiratório, a fim de que haja proteção do recém-nascido.

- A) entre 20-24 semanas
- B) entre 24-28 semanas
- C) entre 32-36 semanas
- D) entre 36-40 semanas
- E) em qualquer trimestre, sem janela preferencial

Questão 52

FMJ | SP | 2026

Uma parturiente, durante o trabalho de parto, apresentou parada cardiorrespiratória.

Com base nesse caso clínico hipotético, assinale a opção que apresenta a prioridade imediata da equipe obstétrica.

- A) Finalizar o parto por vias naturais antes de qualquer reanimação.
- B) Iniciar reanimação cardiopulmonar (RCP) imediata. No caso de emergência obstétrica, a cesariana perimortem poderá ser considerada dentro de um período de 4 a 5 minutos, para que se aumente chance de sobrevivência fetal.
- C) Avaliar ritmo cardíaco materno. No caso de atividade elétrica sem pulso (AESP), deve-se

aguardar um emergencista para a realização do manejo multidisciplinar.

- D)** Aumentar a dose de ocitocina para acelerar o parto vaginal, que é a via de escolha para mãe e feto.
- E)** Transferir a paciente imediatamente para outro hospital.

Questão 53

FMJ | SP | 2026

Uma mulher de 30 anos de idade, primigesta, com idade gestacional de 28 semanas e 2 dias, realizou um teste oral de tolerância a glicose (TOTG) com jejum 94 mg/dl, 1 hora 130 mg/dl, 2 horas 160 mg/dl. Após orientação de dieta e de monitorização domiciliar, a paciente apresentou glicemias de jejum entre 95-100mg/dl e, 2 horas após a refeição, o resultado já foi de 140-150mg/dl.

Com base nesse caso clínico hipotético, assinale a opção que apresenta a conduta apropriada.

- A)** reforçar orientações de dieta e atividade física
- B)** iniciar insulina para alcançar metas glicêmicas
- C)** iniciar dieta com restrição importante de carboidratos e espaçar dextros de perfil glicêmico
- D)** indicar resolução da gestação
- E)** prescrever sulfonilureia durante internação hospitalar, para alcançar metas glicêmicas

Questão 54

FMJ | SP | 2026

Uma mulher secundigesta, já com um parto normal realizado anteriormente, encontrava-se com 33 semanas de idade gestacional e com diagnóstico de pré-eclâmpsia. A paciente apresentou exames laboratoriais com AST 320, LDH alta e plaquetas 48.000.

Com base nesse caso clínico hipotético, assinale a opção que apresenta a conduta adequada.

- A)** manter conduta expectante até 37 semanas de idade gestacional
- B)** induzir parto vaginal com misoprostol
- C)** estabilização materna e resolução da gestação
- D)** transfundir as plaquetas e aguardar a melhoria laboratorial para a resolução da gestação
- E)** internação para cesárea imediata após diazepam, para a profilaxia de convulsão

Questão 55

FMJ | SP | 2026

Uma primigesta, com idade gestacional de 39 semanas, encontrava-se em trabalho de parto ativo e tinha apresentação cefálica com monitorização exibindo desacelerações tardias intermitentes. Após a ruptura espontânea das membranas, foi visualizado um prolapso de cordão umbilical. Nesse momento, a paciente estava com 6 centímetros de dilatação.

Com base nesse caso clínico hipotético, assinale a opção que apresenta a conduta indicada.

- A)** cardiotocografia contínua e progressão natural conforme tríplice gradiente descendente
- B)** posicionar a mãe em Trendelenburg, remover tração do cordão com toque vaginal e realizar uma cesareana de emergência
- C)** instalar ocitocina em bomba endovenosa para acelerar o parto vaginal
- D)** administrar antibiótico endovenoso e realizar vacuoextração via vaginal
- E)** realizar episiotomia e locar fórcepe de alívio

Questão 56

FMJ | SP | 2026

Uma tercigesta, com 2 partos normais prévios, com o último tendo ocorrido há 18 meses, e com idade gestacional de 32 semanas e 5 dias, compareceu ao pronto-socorro queixando-se de dor tipo cólica, a qual já estava ocorrendo há cerca de 4 horas. A paciente negou outras queixas, como também perdas vaginais e comorbidades. Foi diagnosticada uma boa movimentação fetal nessa paciente.

- No exame físico, indicaram-se bom estado geral, altura uterina 31 cm, BCF 130-145 bpm sem desacelerações, movimentação fetal presente, tônus uterino normal e dinâmica uterina ausente.
- No toque vaginal, identificaram-se colo grosso, posterior, dilatação de 1 polpa justa, apresentação cefálica, -3 de DeLee e bolsa íntegra.

Com base nesse caso clínico hipotético, assinale a opção que apresenta a orientação inicial a ser dada para essa paciente.

- A)** internação para inibição de trabalho de parto prematuro com terbutalina e corticoprofilaxia
- B)** internação para antibioticoprofilaxia, corticoprofilaxia e observação se haverá evolução das contrações
- C)** observação clínica, vigilância materno-fetal e avaliar necessidade de rastreio infeccioso
- D)** observação clínica, prescrição de cefalexina para infecção urinária empiricamente
- E)** alta hospitalar com orientações de mobilograma

Questão 57

FMJ | SP | 2026

Uma gestante G2P1, com 24 anos de idade e 9 semanas de gestação, compareceu à primeira consulta de pré-natal na UBS. A paciente negou comorbidades. Os exames indicaram PA de 110 x 70 mmHg e IMC de 23 kg/m². O exame físico estava sem alterações.

Com base nesse caso clínico hipotético, assinale a opção correta, acerca da assistência de pré-natal de baixo risco.

- A)** O início do pré-natal é idealmente após 14 semanas, quando se confirma a vitalidade fetal.
- B)** O número mínimo de consultas recomendado é de 4, desde que uma seja no 3º trimestre.

- C)** A sorologia para sífilis é solicitada apenas na primeira consulta e, no caso de ser negativa, não precisará ser repetida.
- D)** A vacinação contra dTpa é indicada entre 20 e 36 semanas, em todas as gestações.
- E)** A sorologia para HIV deve ser solicitada apenas se a gestante referir fator de risco.

Questão 58

FMJ | SP | 2026

Uma puérpera imediata, com parto vaginal realizado há 30 minutos, apresentou perda sanguínea estimada em 900 ml, útero amolecido e elevado, além de sangramento em jorros. A placenta estava íntegra, sem lacerações importantes do canal de parto. Outros dados: PA de 90 × 60 mmHg; FC de 120 bpm; e pele fria.

Com base nesse caso clínico hipotético, assinale a opção que apresenta a hipótese etiológica e a conduta inicial a ser tomada.

- A)** trauma de canal de parto; indicar revisão sob anestesia geral
- B)** atonia uterina; realizar massagem uterina vigorosa e administração de uterotônicos
- C)** retenção placentária; realizar curetagem uterina imediata sem outras medidas
- D)** coagulopatia; iniciar transfusão de plaquetas como primeira medida
- E)** inversão uterina; realizar reposicionamento manual do útero

Questão 59

FMJ | SP | 2026

Uma primigesta, com 40 semanas e 1 dia de vida, compareceu ao pronto-socorro relatando perda de líquido vaginal que vinha ocorrendo há aproximadamente 20 horas, em moderada quantidade. A paciente referiu poucas cólicas irregulares, e desejava parto normal. O pré-natal apresentava-se de risco habitual, sem comorbidades.

O exame físico apontou os dados a seguir.

- Altura uterina: 37 cm.
- BCF: 135-150 bpm, sem desacelerações.
- Movimentação fetal presente.
- Dinâmica uterina: 1 contração fraca a cada 10 minutos.
- Toque vaginal: colo posterior; 2 cm; 40% apagado; e apresentação cefálica alta.
- Especular: saída de líquido claro, odor característico.
- Bolsa rota confirmada.

Com base nesse caso clínico hipotético, assinale a opção que apresenta a conduta adequada para esse caso.

- A)** profilaxia para estreptococo do grupo B com penicilina G e indução do parto com misoprostol
- B)** parto cesárea por provável desproporção céfalo-pélvica
- C)** profilaxia para infecção por estreptococo do grupo B com ampicilina, internação para indução de trabalho de parto com método de Krause
- D)** internação para indução de trabalho de parto com ocitocina
- E)** reavaliação clínica em 12 horas

Questão 60

FMJ | SP | 2026

Uma paciente de 24 anos de idade, com PO4 de parto cesárea por sofrimento fetal agudo, procurou o pronto-socorro obstétrico com queixa de febre e dor pélvica. Ao exame físico, apresentou-se com temperatura oral de 38,5 °C, PA de 120 × 60 mmHg, FC 98 bpm e FR 14 ipm. O abdome estava flácido, o útero em involução, além de haver uma ferida operatória em bom estado, sem sinais flogísticos e loquiação fisiológica. A paciente foi internada para elucidação diagnóstica e foi prescrito cefazolina endovenosa. Dois dias depois (PO6) a paciente mantinha febre, apesar de ter apresentado hemograma, rotina de urina e ecografia pélvica sem alterações.

Com base nesse caso clínico hipotético, assinale a opção que apresenta a hipótese diagnóstica e a medicação de escolha.

- A) ceftriaxone
- B) ácido aminocaproico
- C) ácido tranexâmico
- D) sulfato de magnésio
- E) enoxaparina

Questão 61

FMJ | SP | 2026

Em relação à dose zero da vacina contra o sarampo para crianças menores de um ano de idade, conforme orientações do Ministério da Saúde, é correto afirmar que a dose zero

- A) deve ser iniciada aos quatro meses de vida, com a vacina dupla viral (sarampo + rubéola).
- B) é indicada entre 6 e 11 meses e 29 dias de vida, com a vacina tetra viral (sarampo, caxumba, rubéola e varicela).
- C) substitui a primeira dose do esquema vacinal de rotina aplicada aos 12 meses de vida.
- D) é aplicada a partir de seis meses de vida, com a vacina dupla viral (sarampo + varicela).
- E) é indicada entre 6 meses e 11 meses e 29 dias de vida, preferencialmente com a vacina dupla viral (sarampo + rubéola) até 8 meses e 29 dias de vida.

Questão 62

FMJ | SP | 2026

Recém-nascido, 12 dias de vida, em uso de fórmula láctea desde o nascimento por contra-indicação ao aleitamento materno, apresenta fezes com sangue há 3 dias, irritabilidade após as mamadas e regurgitação frequente. Nasceu a termo e adequado para a idade gestacional. Exame físico sem alterações de pele, sem fissuras anais, abdome flácido, indolor e sem massas palpáveis.

Com base nesse caso clínico hipotético e na principal hipótese diagnóstica, assinale a conduta adequada.

- A) Deve-se introduzir fórmula de soja, já que representa a primeira linha de tratamento

devido ao baixo potencial alergênico.

- B)** Deve-se introduzir fórmula extensamente hidrolisada como primeira linha de tratamento.
- C)** A fórmula de aminoácidos é a primeira linha de tratamento nesses quadros.
- D)** Deve-se iniciar fórmula antirregurgitação e reorientar o preparo da fórmula láctea.
- E)** Iniciar leite de vaca diluído em água na proporção 1:2 e observar se há melhora dos sintomas.

Questão 63

FMJ | SP | 2026

Uma criança de 7 anos de idade, previamente hígida, foi levada ao pronto atendimento com otalgia à direita há 1 dia. Refere que o quadro iniciou com prurido no ouvido direito, evoluindo para dor intensa local. Nega febre, coriza ou tosse. Estava na praia há 10 dias. Exame físico: dor intensa à palpação do tragus, edema do meato acústico externo e presença de secreção branco-amarelada à otoscopia.

Com base nesse caso clínico hipotético, assinale a opção que apresenta, respectivamente, o diagnóstico provável e o tratamento de escolha.

- A)** otite média aguda com efusão; tratar com amoxicilina via oral por 10 dias e analgesia
- B)** otite externa aguda; tratar com antibiótico tópico e medidas locais de higiene e analgesia
- C)** miringite bolhosa; tratar com antibiótico tópico e medidas locais de higiene e analgesia
- D)** otite média aguda com efusão; iniciar anti-inflamatório não esteroidal e observar por 72 horas antes de iniciar antibiótico
- E)** otite externa maligna; tratar com ciprofloxacino via oral por 10 dias e analgesia

Questão 64

FMJ | SP | 2026

Um recém-nascido, termo, com 7 dias de vida, foi trazido para a primeira consulta de rotina. A mãe referiu dificuldade na amamentação e acreditava que o leite materno era insuficiente. O exame físico não apontou alterações. Outros dados: peso ao nascer de 2.900 g; e peso atual: 2.755 g.

Com base nesse caso clínico hipotético, assinale a opção correta.

- A)** Como houve perda ponderal acima do esperado, será necessário introduzir fórmula láctea e suspender a amamentação.
- B)** Como houve perda ponderal dentro do esperado, dever-se-á observar a amamentação durante a consulta e orientar. Nesse caso, se a criança apresentar sucções lentas, profundas e com pausas ocasionais, a pega estará inadequada.
- C)** Como houve perda ponderal dentro do esperado, dever-se-á observar a amamentação durante a consulta e orientar. Nesse caso, se a criança apresentar sucções superficiais e rápidas, a pega estará adequada.
- D)** Como houve perda ponderal dentro do esperado, dever-se-á observar a amamentação durante a consulta e orientar. Nesse caso, se o lábio inferior estiver evertido durante a mamada, a pega estará adequada.

- E)** Como houve perda ponderal acima do esperado, será necessário adotar alimentação mista, mantendo-se a amamentação com pega adequada e suplementando com fórmula láctea a cada três horas.

Questão 65

FMJ | SP | 2026

Um lactente de 20 dias de vida, nascido pré-termo tardio (36 semanas e 5 dias), com peso de nascimento de 2.200 g, foi levado para consulta de rotina.

Com base nesse caso clínico hipotético, assinale a opção que apresenta a conduta adequada em relação à suplementação medicamentosa profilática de ferro.

- A)** iniciar 1 mg de ferro elementar/kg/dia, com início aos 30 dias de vida
- B)** iniciar 1 mg de ferro elementar/kg/dia, iniciando imediatamente
- C)** iniciar 2 mg de ferro elementar/kg/dia, com início aos 30 dias de vida
- D)** iniciar 2 mg de ferro elementar/kg/dia, iniciando imediatamente
- E)** iniciar 2 mg de ferro elementar/kg/dia, com início aos 90 dias de vida

Questão 66

FMJ | SP | 2026

Um menino de 5 anos de idade, previamente hígido, foi levado ao pronto atendimento após picada de abelha, apresentando dor abdominal intensa, vômitos repetidos. Ao exame: PA 75 x 45 mmHg; FC: 145 bpm; e sem urticária ou angioedema.

Com base nesse caso clínico hipotético, assinale a opção que apresenta a conduta adequada para o caso.

- A)** administrar adrenalina 0,01 mg/kg (solução 1:1000) via intramuscular, na face ântero-lateral da coxa, repetir a cada 5 a 15 minutos se necessário, manter o paciente em decúbito dorsal com pernas elevadas e monitorização contínua
- B)** administrar adrenalina 0,1 mg/kg (solução 1:1000) via subcutânea, repetir a cada 5 a 15 minutos se necessário, manter em posição sentada para aliviar desconforto abdominal
- C)** administrar adrenalina 0,01 mg/kg (solução 1:10.000) via intramuscular na face ântero-lateral da coxa, repetir a cada 5 a 15 minutos se necessário, manter em decúbito lateral esquerdo para evitar broncoaspiração
- D)** administrar adrenalina 0,01 mg/kg (solução 1:10.000) via endovenosa em bolus, seguida de soro fisiológico 20 mL/kg, manter o paciente em decúbito dorsal com pernas elevadas e monitorização contínua
- E)** administrar metilprednisolona 2 mg/kg e dexclorfeniramina 0,15 mg/kg, manter o paciente em decúbito dorsal com pernas elevadas e monitorização contínua

Questão 67

FMJ | SP | 2026

Criança de 3 anos de idade foi trazida pelos familiares ao pronto-socorro, vítima de

afofamento em piscina há cerca de 10 minutos. Chegou à sala de emergência arresponsiva, sem respiração e sem pulso central palpável.

Com base nesse caso clínico hipotético, assinale a opção que apresenta a conduta imediata adequada.

- A)** iniciar compressões torácicas imediatamente, na proporção de 15 compressões duas ventilações (100-120 compressões por minuto), realizar desfibrilação precoce de 2 J/kg se disponível e adiar as ventilações até o retorno da circulação espontânea
- B)** iniciar compressões torácicas imediatamente, na proporção de 15 compressões duas ventilações (100-120 compressões por minuto), realizar desfibrilação precoce de 4 J/kg se disponível e administrar adrenalina 0,01 mg/kg por via intramuscular
- C)** iniciar compressões torácicas imediatamente, na proporção de 15 compressões duas ventilações (100-120 compressões por minuto), mantendo prioridade para oxigenação e ventilação com O₂ a 100%
- D)** iniciar compressões torácicas imediatamente, na proporção de 30 compressões duas ventilações (80-100 compressões por minuto), mantendo prioridade para oxigenação e ventilação com O₂ a 100%
- E)** posicionar a criança em decúbito lateral para drenar a água dos pulmões e iniciar ventilações com O₂ a 100%, após 30 segundos, iniciar compressões torácicas

Questão 68

FMJ | SP | 2026

Um lactente de 1 ano e 1 mês de vida, previamente hígido, foi trazido ao pronto atendimento com quadro de tosse e coriza havia já 3 dias. Foi dito que houve pico febril de 38 °C no primeiro dia de sintomas. A mãe referiu boa hidratação e aceitação alimentar. No exame físico: coriza nasal hialina e congestão nasal; oroscopia com edema e hiperemia de tonsilas e parede posterior de orofaringe; ausculta pulmonar sem alterações.

Com base nesse caso clínico hipotético e considerando a hipótese diagnóstica adequada, é correto afirmar que o

- A)** uso de pseudoefedrina será indicado para alívio dos sintomas nasais, desde que em doses ajustadas ao peso.
- B)** uso de guaifenesina será seguro para essa faixa etária e contribuirá para reduzir a duração da tosse.
- C)** uso de difenidramina reduzirá os sintomas nasais e apresentará seletividade para receptores histamínicos com menos efeitos adversos.
- D)** uso de mel provavelmente aliviará os sintomas da tosse e reduzirá o impacto da tosse no sono.
- E)** uso de mucolíticos reduzirá a necessidade de antibióticos e prevenirá complicações respiratórias.

Questão 69

FMJ | SP | 2026

Uma criança de seis anos de idade, previamente hígida, apresentou lesões na face e nos membros inferiores, as quais se iniciaram como máculas eritematosas, evoluindo

rapidamente para vesículas e pústulas, o que formou uma crosta melicérica com halo eritematoso havia já três dias. Negou-se febre, e o estado geral do paciente manteve-se bom.

Com base nesse caso clínico hipotético e considerando a hipótese diagnóstica adequada, é correto afirmar que

- A)** o tratamento de escolha é o uso tópico de mupirocina ou ácido fusídico.
- B)** o uso de antibiótico oral, como amoxicilina, deve ser prescrito, já que o *Streptococcus pyogenes* é responsável por 80% dos casos.
- C)** o uso de permanganato de potássio associado a cetoconazol é recomendado como primeira linha de tratamento.
- D)** o tratamento indicado é com permetrina 5%, que será aplicada em todo o corpo em um intervalo de 8 a 12 horas.
- E)** o uso de pomadas de corticoide isolado, como beclometasona, associado à hidratação local, é o tratamento de escolha.

Questão 70

FMJ | SP | 2026

No que diz respeito aos distúrbios da puberdade, assinale a opção correta.

- A)** A puberdade precoce central é idiopática em apenas 20% das meninas e em 85% dos meninos.
- B)** Os casos de puberdade precoce periféricos são mais comuns, sendo a hiperplasia adrenal congênita uma causa.
- C)** A síndrome de McCune-Albright é uma causa de puberdade precoce periférica, a qual é caracterizada, em meninas, pelo desenvolvimento de cistos ovarianos funcionantes que produzem estrogênio de forma autônoma.
- D)** A puberdade precoce em meninos é caracterizada pelo aumento do volume testicular maior que 10 ml antes dos nove anos de idade.
- E)** O hipotireoidismo primário de longa duração, quando não é tratado, torna-se uma causa comum de puberdade precoce central.

Questão 71

FMJ | SP | 2026

Um recém-nascido a termo era filho de uma mãe que foi diagnosticada com sífilis, durante a gestação. A genitora realizou um teste rápido positivo no 1º trimestre, com VDRL 1:64, e foi tratada com três doses de penicilina benzatina 2.400.000 U, com a aplicação de uma dose por semana. Exames maternos para o 2º trimestre: VDRL 1:8; exames maternos para o 3º trimestre: VDRL 1:4; e, no parto: VDRL 1:8. O parceiro foi tratado adequadamente, e a gestante não apresentou sinais clínicos da doença durante o pré-natal. O recém-nascido nasceu assintomático, com VDRL 1:4.

Com base nesse caso clínico hipotético, é correto afirmar que se trata de

- A)** uma criança exposta à sífilis, já que a mãe apresentou tratamento adequado durante a gestação, sendo necessário, então, realizar a radiografia de ossos longos e a punção

lombar com VDRL no líquido ainda na maternidade.

- B)** uma criança exposta à sífilis, já que a mãe apresentou tratamento adequado durante a gestação, com indicação de penicilina benzatina dose única.
- C)** uma criança exposta à sífilis, já que a mãe apresentou tratamento adequado durante a gestação, sem a necessidade de exames adicionais ou tratamento imediato, devendo ser realizada a coleta de VDRL com um mês de vida para seguimento.
- D)** uma criança com sífilis congênita, pois o tratamento materno foi inadequado, sendo necessários a radiografia de ossos longos, a punção lombar com VDRL e o tratamento com penicilina cristalina por dez dias.
- E)** uma criança com sífilis congênita, já que a mãe apresentou tratamento inadequado durante a gestação, sendo necessárias a radiografia de ossos longos, a punção lombar com VDRL e a penicilina procaína por dez dias.

Questão 72

FMJ | SP | 2026

Um garoto de quatro anos de idade foi levado ao pronto atendimento com dor leve na região do quadril esquerdo e com claudicação, sentida já havia um dia. Os responsáveis negaram febre. Foi referido que tem ocorrido um episódio de resfriado há uma semana. No exame físico, encontrava-se em bom estado geral, com limitação dolorosa da rotação interna e abdução do quadril esquerdo, sem outras alterações. Exames laboratoriais: VHS 2 mm/h; PCR 0,1 mg/dl; hemograma normal (Hb 12,5 g/dl, leucócitos 9.000/mm³, plaquetas 220.000/mm³). A radiografia de quadris não apresentou alterações. A ultrassonografia mostrava um pequeno derrame articular no quadril esquerdo.

Com base nesse caso clínico hipotético, assinale a opção que apresenta a principal hipótese diagnóstica.

- A)** sinovite transitória do quadril
- B)** osteomielite de fêmur
- C)** doença de Legg-Calvé-Perthes
- D)** artrite séptica do quadril
- E)** síndrome de Osgood-Schlatter

Questão 73

FMJ | SP | 2026

Acerca do transtorno do espectro autista (TEA), é correto afirmar que

- A)** a prevalência do TEA é em torno de 10% da população mundial, com maior prevalência no sexo feminino.
- B)** os sinais de alerta no primeiro ano de vida incluem anormalidades no controle motor, atraso no desenvolvimento motor, sensibilidade diminuída a recompensas sociais, baixo contato visual e pouca resposta ao chamado pelo nome.
- C)** O M-CHAT-R/F (Modified Checklist for Autism in Toddlers) é um questionário de triagem que deve ser respondido pelos pais ou pelos cuidadores de crianças entre 6 e 12 meses de vida, em uma consulta de puericultura.
- D)** Raramente indivíduos com TEA apresentam disfunções no processamento sensorial.
- E)** Para o diagnóstico, é imprescindível a realização de ressonância magnética de crânio e

eletroencefalograma.

Questão 74

FMJ | SP | 2026

Criança do sexo masculino, 1 ano e 8 meses de idade, previamente hígida, é levada ao pronto-socorro após episódio de crise convulsiva tônico-clônica generalizada com duração de aproximadamente 1 minuto, seguida de recuperação completa do nível de consciência em poucos minutos. Mãe relata febre no momento da crise e coriza no mesmo dia. Ao exame físico: bom estado geral, temperatura 38,8 °C, exame neurológico normal, presença de coriza hialina e sem outras alterações.

Com base nesse caso clínico hipotético, assinale a opção que apresenta a conduta adequada.

- A)** administrar antitérmico e orientar a família sobre o manejo domiciliar de futuras crises e evolução benigna do quadro
- B)** internação hospitalar e realização de punção lombar
- C)** administrar antitérmico e solicitar tomografia de crânio
- D)** administrar diazepam retal e solicitar avaliação de especialista
- E)** iniciar protocolo de sepse com antibioticoterapia e coleta de exames, incluindo punção lombar

Questão 75

FMJ | SP | 2026

De acordo com a Cartilha de Desenvolvimento Infantil da Sociedade Brasileira de Pediatria, assinale a opção que apresenta as habilidades esperadas para uma criança de 6 meses de vida.

- A)** Acena “adeus” e “tchau”.
- B)** Chama “mamã” ou “papá” ou outro nome especial.
- C)** Caminha, segurando nos móveis.
- D)** Pega as coisas entre o polegar e o indicador.
- E)** Reveza-se fazendo sons com o cuidador.

Questão 76

FMJ | SP | 2026

Criança do sexo feminino, 7 anos de idade em consulta de rotina, apresenta quadro de prurido nasal, congestão nasal, coriza hialina e espirros frequentes há cerca de 3 meses, ocorrendo em média cinco vezes por semana. A mãe refere roncos noturnos, sonolência diurna, queda no desempenho escolar e dificuldade na prática de esportes, além de intenso desconforto devido ao prurido e à obstrução nasal. Ao exame físico, observa-se presença de pregas infrapalpebrais, prega transversa no dorso nasal e mucosa pálida e edemaciada.

Com base nesse caso clínico hipotético, assinale a opção que apresenta a principal hipótese diagnóstica.

- A) rinite alérgica persistente leve
- B) rinite alérgica intermitente leve
- C) rinite alérgica intermitente moderada
- D) rinite alérgica intermitente grave
- E) rinite alérgica persistente grave

Questão 77

FMJ | SP | 2026

Criança do sexo masculino, previamente hígida, 3 anos e 6 meses de idade, foi levada ao pronto-socorro com quadro de febre há 5 dias, persistente e associada à irritabilidade. No segundo dia de febre, evoluiu com hiperemia conjuntival bilateral não exsudativa e exantema máculo-papular difuso, inicialmente no tronco. No quarto dia de sintomas, o cuidador notou fissuras nos lábios e edema em mãos. Ao exame físico, observou-se adenomegalia cervical.

Considerando esse caso clínico hipotético, assinale a opção que apresenta a principal hipótese diagnóstica.

- A) poliarterite nodosa
- B) escarlatina
- C) doença de Behçet
- D) sarampo
- E) doença de Kawasaki

Questão 78

FMJ | SP | 2026

Criança do sexo masculino, 1 ano e 9 meses de idade, foi levada ao pronto atendimento com ganho de peso acentuado no último mês e edema na face, nos pés e nas pernas há cerca de 10 dias. Foi internada para investigação diagnóstica. Exames laboratoriais: proteína urinária (amostra isolada): 6,4 g/l; creatinina urinária: 0,8 g/l; albumina sérica: 1,8 g/dl; triglicerídeos: 420 mg/dl.

Com base nesse caso clínico e laboratorial hipotético, assinale a opção que apresenta o tratamento inicial de escolha e o padrão histológico renal provável.

- A) prednisona; lesões histológicas mínimas
- B) prednisona; glomeruloesclerose segmentar e focal
- C) prednisona; glomerulonefrite membranosa I
- D) ciclosporina; lesões histológicas mínimas
- E) ciclosporina; glomeruloesclerose segmentar e focal

Questão 79

FMJ | SP | 2026

Uma criança do sexo feminino, com 1 ano e 2 meses de vida, acometida por anemia falciforme, foi levada ao pronto-socorro por palidez súbita há 1 hora e letargia. Estava

resfriada há 4 dias. Exame físico: descorada 3+/4+; hipoativa; FC 160 bpm; PA 68/30 mmHg; e esplenomegalia.

Com base nesse caso clínico hipotético, assinale a opção que apresenta a hipótese diagnóstica e a conduta adequada.

- A) crise álgica; administração de morfina
- B) crise aplásica, transfusão de concentrado de hemácias
- C) crise aplásica, imunoglobulina
- D) sequestro esplênico, transfusão de concentrado de hemácias
- E) sequestro esplênico, morfina

Questão 80

FMJ | SP | 2026

Um lactente de 9 meses de vida foi levado ao pronto atendimento por manchas vermelhas pelo corpo há 12 horas. Pais referem febre por 4 dias (T máx. 39 °C), porém a criança mantinha bom estado geral e alimentava-se bem. A febre cessou há 36 horas, e as lesões iniciaram-se no tronco hoje. Exame físico: bom estado geral; exantema máculo-papular difuso; e sem outras alterações.

Considerando o caso clínico hipotético apresentado, assinale a opção que apresenta a principal hipótese diagnóstica e a conduta adequada.

- A) sarampo; internação e administrar vitamina A
- B) escarlatina; alta e prescrever penicilina benzatina IM
- C) exantema súbito; alta e prescrever medicações sintomáticas se necessário
- D) eritema infeccioso; alta e prescrever medicações sintomáticas se necessário
- E) exantema por enterovírus; alta e prescrever dose única de prednisolona

Questão 81

FMJ | SP | 2026

Um paciente de 58 anos de idade, autodeclarado branco, compareceu à unidade básica de saúde (UBS) preocupado com uma mancha escurecida que surgiu na região dorsal da mão direita.

Com base nesse caso clínico hipotético, é correto afirmar que o Ministério da Saúde esclareceu que não existem critérios definidos para o rastreamento do câncer de pele, porém ele recomenda

- A) a utilização do teste ABCDE como principal ferramenta de detecção precoce.
 - B) o uso de filtro solar com a melhor estratégia de prevenção terciária.
 - C) o encaminhamento dos casos suspeitos para a oncodermatologia.
 - D) a utilização do exame clínico, da dermatoscopia e da biópsia incisional de lesões suspeitas.
 - E) a solicitação da pesquisa de marcadores tumorais, como a tirosina e o mel-CAM.
-

Questão 82

FMJ | SP | 2026

Um homem de 55 anos de idade era tabagista já há 40 anos. Durante a consulta, ele manifestou desejo em parar de fumar, porém não referiu tentativas anteriores. Nos últimos 10 anos, tem fumado 30 cigarros por dia. O homem afirmou que fuma o primeiro cigarro imediatamente após acordar. Ele referiu que fuma mais frequentemente pela manhã e que tinha dificuldade para deixar de fumar o primeiro cigarro matinal. Além disso, ele citou que não considerava difícil evitar fumar em locais proibidos e que, quando estava doente, não fumava.

Com base nesse caso clínico hipotético e utilizando a escala de Fagerstron, que avalia o grau de dependência química à nicotina, é correto afirmar que a pontuação e a classificação da dependência referente a esse paciente é

- A) 7 pontos, dependência BAIXA.
- B) 7 pontos, dependência ELEVADA.
- C) 7 pontos, dependência MODERADA.
- D) 8 pontos, dependência ELEVADA.
- E) 9 pontos, dependência MUITO ELEVADA.

Questão 83

FMJ | SP | 2026

Um homem de 53 anos de idade era acometido por asma desde a infância e relata hipertensão há 10 anos. Na última prescrição, constavam os medicamentos anti-hipertensivos de uso contínuo: hidroclorotiazida 25 mg uma vez por dia; losartana 50 mg duas vezes por dia; e anlodipina 2,5 mg uma vez por dia. A pressão arterial aferida por automonitoramento nos últimos três meses apresentava diversos valores acima de 140 x 90 mmHg, e, durante a consulta, a pressão arterial aferida foi de 155 x 95 mmHg. O médico orientou e repactuou a intensificação na mudança do estilo de vida e certificou-se de que as medicações prescritas têm sido utilizadas adequadamente.

Com base nesse caso clínico hipotético e em relação ao ajuste medicamentoso, a assinale a opção que apresenta a conduta adequada para o manejo da hipertensão.

- A) acrescentar espironolactona 25 mg uma vez por dia
- B) aumentar a dose da anlodipina para até 10 mg uma vez por dia
- C) acrescentar atenolol 50 mg duas vezes por dia
- D) acrescentar enalapril 20 mg uma vez por dia
- E) acrescentar metildopa 250 mg duas vezes por dia

Questão 84

FMJ | SP | 2026

Uma paciente de 26 anos de idade, com 28 semanas de gestação, retornou à consulta de pré-natal. O resultado do teste oral de tolerância à glicose, com 75 gramas de glicose anidra (TOTG), apresentou jejum: 82 mg/dl; 1h: 185 mg/dl; e 2h: 150 mg/dl.

Com base nesse caso clínico hipotético, é correto afirmar que a paciente tem

- A)** diagnóstico de diabetes gestacional, porém não há maior risco de diabetes mellitus tipo 2 após o parto.
- B)** diagnóstico de diabetes mellitus diagnosticado na gestação (overt diabetes). Logo, há um maior risco de macrosomia fetal.
- C)** diagnóstico de pré-diabetes. Logo, é necessário solicitar o exame laboratorial de hemoglobina glicada.
- D)** diabetes gestacional. Logo, o feto apresenta maior risco de hiperbilirrubinemia no período neonatal.
- E)** diagnóstico de diabetes mellitus diagnosticado na gestação (overt diabetes). Logo, existe a necessidade de instituir tratamento com insulina.

Questão 85

FMJ | SP | 2026

Uma mulher de 77 anos de idade, acometida por diabetes mellitus tipo 2 há 8 anos, buscou atendimento na unidade básica de saúde (UBS) por demanda espontânea referindo tosse há 2 meses e perda ponderal não intencional de 7 kg.

Com base nesse caso clínico hipotético, assinale a opção que apresenta a conduta adequada para a situação.

- A)** avaliação médica imediata para a solicitação de radiografia de tórax e prescrição de três dias de azitromicina 500 mg
- B)** referenciar para a especialidade pneumologia
- C)** agendamento de consulta médica na UBS para investigação da perda de peso não intencional
- D)** avaliação médica imediata para solicitação de broncoscopia e exame de escarro tipo baciloscopia
- E)** avaliação médica imediata para solicitação de exame de escarro tipo teste rápido molecular - PCR

Questão 86

FMJ | SP | 2026

Uma mulher de 29 anos de idade migrou da Bolívia para o Brasil há três anos. A jornada de trabalho era de 10 horas por dia, em um local fechado, com uma folga semanal. Recentemente, uma colega do trabalho iniciou tratamento para tuberculose pulmonar e, para isso, procurou atendimento na unidade básica de saúde, porque estava preocupada com uma possibilidade de contrair a doença. Ela apresentava bom quadro de saúde, não relatou doenças crônicas e, no momento, estava assintomática, sem tosse e com peso estável.

Com base nesse caso clínico hipotético, assinale a opção que apresenta a conduta adequada para a situação.

- A)** realizar exame clínico, solicitar prova tuberculínica ou IGRA e radiografia de tórax PA e perfil
- B)** tranquilizar a paciente, pois o risco de contrair tuberculose é baixo, uma vez que o

- contato não é domiciliar
- C)** solicitar radiografia de tórax e indicar vacinação com BCG, uma vez que, na Bolívia, essa vacina não é rotineira
 - D)** orientar retorno imediato, caso ocorra o surgimento de sintomas da tuberculose ativa (tosse, febre e perda de peso)
 - E)** iniciar quimioprofilaxia, pois o risco de contrair tuberculose é elevado
-

Questão 87

FMJ | SP | 2026

Uma paciente de 25 anos de idade iniciou acompanhamento pré-natal na unidade básica de saúde. O teste rápido para sífilis na abertura do acompanhamento pré-natal foi reagente. Ela não relatou história pregressa de sífilis e não se recordava de úlceras genitais ou de lesões cutâneas nos últimos 12 meses. Ela referiu que o seu companheiro atual e pai da criança recebeu tratamento para IST há 6 meses, com penicilina benzatina.

Com base nesse caso clínico hipotético, e de acordo com o protocolo de ISTs do Ministério da Saúde (2023), assinale a opção que apresenta a conduta adequada para esse caso, além de testar o parceiro.

- A)** prescrever penicilina benzatina 1,2 milhão UI, três doses, com intervalo de 7 dias, e acompanhar o VDRL mensalmente
 - B)** prescrever penicilina benzatina 2,4 milhões UI, três doses, com intervalo de 7 dias, e solicitar VDRL pós-parto
 - C)** prescrever penicilina benzatina 2,4 milhões UI, duas doses, com intervalo de 7 dias, e solicitar VDRL pós-parto
 - D)** prescrever penicilina benzatina 1,2 milhão UI, dose única, e solicitar VDRL pós-parto
 - E)** prescrever penicilina benzatina 2,4 milhões UI, dose única, solicitar e acompanhar o VDRL mensalmente
-

Questão 88

FMJ | SP | 2026

Uma equipe de Saúde da Família (eSF) identificou o caso de uma menina de 3 anos de idade com suspeita de maus-tratos. Seguindo as normativas vigentes, o caso foi notificado ao Sistema de Vigilância Epidemiológica. Foi realizada uma investigação ampliada, envolvendo uma abordagem intersetorial com a cooperação da assistência social, do conselho tutelar e da escola da criança. O resultado da investigação não confirmou a situação de negligência ou violência por parte da família nos cuidados prestados à criança, e a suspeita inicial foi descartada. Apesar disso, identificou-se a necessidade de suporte psicossocial. Assim, a criança e os seus pais passaram a receber assistência psicológica e continuaram em seguimento longitudinal coordenado pela equipe da UBS.

Considerando essa situação hipotética, bem como a complexidade do caso e a abordagem multiprofissional e intersetorial implementada para o acompanhamento contínuo dessa família na atenção primária, é recomendado que a equipe proceda à confecção de

- A)** ficha de notificação compulsória de violência interpessoal/autoprovocada.
- B)** heredograma e avaliação do ciclo de vida familiar.

- C) Plano Operativo Anual (POA) da UBS.
- D) Projeto Terapêutico Singular (PTS).
- E) protocolo clínico e diretrizes terapêuticas (PCDT) para a abordagem da violência.

Questão 89

FMJ | SP | 2026

Um médico que atua na Estratégia Saúde da Família estava organizando o seu atendimento na unidade básica de saúde. Durante uma reunião de equipe, surgiu uma discussão sobre os princípios doutrinários do Sistema Único de Saúde (SUS) estabelecidos pela Lei Federal nº 8.080/1990. O médico, então, precisou esclarecer à equipe qual era o princípio que garantia que todos os cidadãos brasileiros tenham direito ao acesso aos serviços de saúde, independentemente de sua condição socioeconômica, raça, religião ou qualquer outra característica.

Com base nessa situação hipotética, é correto afirmar que o princípio apresentado é o da

- A) universalidade.
- B) integralidade.
- C) equidade.
- D) participação social.
- E) descentralização.

Questão 90

FMJ | SP | 2026

Novas infecções vêm fazendo parte, de forma endêmica ou epidêmica, do dia a dia das gestantes e das puérperas, dentre elas, a covid-19. Com relação às gestantes e às puérperas, segundo dados de 2023 do boletim do Observatório Obstétrico Brasileiro covid-19 (OOBr covid-19), no Brasil já houve 25.163 casos de síndrome respiratória aguda grave (SRAG) confirmados por covid-19 e 2.000 óbitos. Houve redução de 462 óbitos maternos em 2020 para 75 óbitos em 2022. Com base nessas informações, bem como em relação à covid-19 e à gestação, assinale a opção correta.

- A) Os principais sintomas da covid-19 na gestação são tosse produtiva e dor abdominal.
- B) A vacina AstraZeneca/Fiocruz é atualmente recomendada para as gestantes.
- C) As vacinas de vírus inativado, ou com mRNA, podem ser administradas a qualquer momento na gravidez.
- D) As gestantes no primeiro trimestre têm maior risco de desenvolver doença grave, em relação ao terceiro trimestre.
- E) As comorbidades pré-gestação não aumentam o risco para hospitalização.

Questão 91

FMJ | SP | 2026

Na abordagem clínica ampliada, a anamnese transcende o levantamento de dados objetivos, exigindo do profissional médico uma escuta qualificada e interpretativa que articule a

narrativa do paciente aos fundamentos biopsicossociais do processo de adoecimento. Com base nessa informação e nas diretrizes da medicina centrada na pessoa e nos princípios da clínica ampliada, assinale a opção que apresenta a concepção contemporânea de entrevista clínica.

- A)** A estruturação da anamnese deve restringir-se aos elementos técnicos objetivos, evitando a interferência de conteúdos subjetivos que possam obscurecer o raciocínio diagnóstico.
- B)** O método clínico exige padronização da coleta de dados, priorizando a fidedignidade estatística das informações colhidas sobre a experiência do paciente.
- C)** A elaboração da hipótese clínica deve orientar-se exclusivamente pelos protocolos fundamentados em evidências, minimizando o tempo dedicado a informações que não se enquadrem nos algoritmos diagnósticos.
- D)** O processo anamnésico deve priorizar os critérios classificatórios das nosologias oficiais (DSM, CID), como forma de garantir uniformidade e segurança técnico-jurídica na prática assistencial.
- E)** A escuta clínica deve considerar a singularidade biográfica do paciente, incorporando as suas dimensões subjetivas, sociais e simbólicas na formulação diagnóstica e no plano terapêutico.

Questão 92

FMJ | SP | 2026

Um médico atendeu uma paciente de 45 anos de idade com diabetes mellitus tipo 2 descompensada que relatou dificuldade em aderir ao plano terapêutico prescrito. Durante a consulta, a paciente mencionou sentir-se sobrecarregada com as responsabilidades familiares e acreditava que o tratamento não lhe estava ajudando. O médico decidiu adotar o método clínico centrado na pessoa (MCCP).

Com base nesse caso clínico hipotético e no método referido, assinale a opção que apresenta a abordagem correta para esse caso.

- A)** O médico deve enfatizar a necessidade de aderir rigorosamente ao plano terapêutico atual, reforçando a importância de seguir as orientações médicas, para evitar complicações.
- B)** O médico deve explorar as preocupações, crenças e emoções da paciente sobre o tratamento e adaptar o plano terapêutico às suas necessidades e ao seu contexto de vida.
- C)** O foco principal deve ser a doença, garantindo que a paciente compreenda os riscos do mau controle glicêmico e as complicações futuras.
- D)** A consulta deve ser direcionada exclusivamente à resolução dos problemas médicos, pois questões emocionais podem ser abordadas posteriormente por outro profissional.
- E)** A relação médico-paciente deve ser fundamentada na autoridade do médico, que deve tomar decisões com base em evidências, mesmo que a paciente demonstre resistência.

Questão 93

FMJ | SP | 2026

A Atenção Primária à Saúde (APS) é reconhecida como a base para a organização dos

sistemas de saúde, sendo dotada de atributos específicos que a diferenciam dos outros níveis de atenção e que são essenciais para o seu bom desempenho. A compreensão desses atributos é fundamental para a prática do médico que atua nesse cenário. Com base nessa informação, assinale a opção que apresenta um dos atributos essenciais da APS.

- A)** O acesso de primeiro contato significa que a unidade de APS funciona exclusivamente como um serviço de urgência e emergência, sendo a porta de entrada para todos os problemas agudos de saúde, sem a necessidade de agendamento prévio para qualquer tipo de queixa.
- B)** A integralidade do cuidado implica que a própria unidade de APS deve ser capaz de realizar todos os procedimentos diagnósticos e terapêuticos existentes no sistema de saúde, incluindo cirurgias de alta complexidade, a fim de se evitar o encaminhamento de pacientes.
- C)** A coordenação do cuidado determina que, uma vez que um paciente seja encaminhado para um especialista, a equipe da APS transfere totalmente a responsabilidade do caso, não mais participando de seu acompanhamento, até que o paciente receba alta do serviço especializado.
- D)** A longitudinalidade refere-se à existência de uma fonte regular de atenção ao longo do tempo, independentemente da presença de problemas ou de doenças específicas, o que permite o estabelecimento de um vínculo de confiança e a responsabilização contínua pela saúde do indivíduo.
- E)** A competência cultural é a capacidade dos profissionais de ignorar o cuidado às particularidades culturais de cada indivíduo, de cada família e de cada comunidade.

Questão 94

FMJ | SP | 2026

Um paciente de 72 anos de idade compareceu à UBS apresentando dispneia para tomar banho e fazer a barba, limitação para atividades diárias e agravamento do padrão de tosse produtiva, com mudança da coloração do escarro. Durante a consulta, o médico observou múltiplas contusões em diferentes estágios de cicatrização nos membros superiores e abrasões no dorso. Após estabelecer vínculo de confiança, o idoso revelou que o seu filho, com quem reside, tem consumido álcool excessivamente e se tornado agressivo, especialmente quando o pai tosse durante a noite. O paciente referiu histórico de tabagismo (50 maços/ano), duas internações por exacerbação de DPOC no último ano e que o filho frequentemente se apropriava de sua aposentadoria e não permitia que o pai adquirisse as suas medicações regularmente.

Considerando esse caso clínico hipotético, que envolve manejo clínico da DPOC e situação de vulnerabilidade por violência, assinale a opção que apresenta a conduta adequada.

- A)** tratar a exacerbação da DPOC com antibioticoterapia oral, utilizar terapia tripla inalatória e reforçar a indicação de cessar o tabagismo. O caso de violência deve ser notificado, acionar a rede de proteção social e articular com CAPS AD para abordagem do filho dependente químico
- B)** prescrever corticoide oral e antibiótico para a exacerbação da DPOC, orientar o paciente a procurar ajuda de outros familiares e retornar em 30 dias para reavaliação clínica, evitando interferir na dinâmica familiar para não piorar a situação de violência
- C)** encaminhar o paciente ao pneumologista para a avaliação especializada da DPOC, sugerindo que ele considere mudar-se para uma instituição de longa permanência para

- idosos como solução definitiva para o problema de violência
- D)** internar o paciente imediatamente para tratar a exacerbação da DPOC e afastá-lo temporariamente da situação de violência, sem realizar a notificação para que se preserve o vínculo terapêutico com a família
 - E)** tratar a DPOC com broncodilatadores de curta ação, orientando o idoso sobre a importância da cessação tabágica, e sugerir que tente dialogar com o filho sobre a situação de violência antes de qualquer intervenção externa

Questão 95

FMJ | SP | 2026

Um homem de 75 anos de idade apresentou dificuldade de concentração e atenção, lentidão cognitiva e episódios de confusão que têm ocorrido de forma episódica nos últimos dois anos. Não houve relato de heteroagressividade. Ele tinha histórico de hipertensão e dislipidemia não controladas. A ressonância nuclear magnética (FLAIR) revelou lacunas subcorticais e hiperintensidades de substância branca periventriculares. A avaliação clínica descartou sinais de doença de Parkinson ou alucinações visuais.

Com base nesse caso clínico hipotético, é correto afirmar que o diagnóstico provável e a abordagem inicial adequada de manejo são, respectivamente,

- A)** demência de corpos de Lewy; e iniciar donepezila.
- B)** demência vascular; e otimizar o controle da pressão arterial e tratar dislipidemia.
- C)** doença de Alzheimer; e iniciar terapia com inibidor de fosfodiesterase.
- D)** demência frontotemporal; e iniciar quetiapina.
- E)** demência senil; e iniciar anticoagulação para prevenir novos eventos vasculares.

Questão 96

FMJ | SP | 2026

O SARS-CoV-2 faz parte de uma família de vírus que causam infecções respiratórias, e o novo agente do coronavírus que provoca a doença é chamado de covid-19. Considerando essa informação, é correto afirmar que o tratamento recomendado para os casos leves deve considerar acompanhamento ambulatorial, monitoramento de sintomas e

- A)** repouso, hidratação e uso de medicamentos sintomáticos.
- B)** anticoagulação profilática com enoxiparina 40 mg/dia.
- C)** azitromicina 500 mg/dia durante três dias.
- D)** ivermectina 6 mg/dia durante dez dias.
- E)** dexametasona 6 mg/dia endovenosa durante dez dias.

Questão 97

FMJ | SP | 2026

Um paciente de 68 anos de idade, motorista aposentado, relatou que fica acometido por tosse seca matinal e dispneia progressiva atualmente, quando caminha no plano. Era tabagista de 45 maços-ano. O paciente negou internação hospitalar e exacerbação respiratória nos últimos

12 meses. Ele realizou espirometria com o seguinte resultado: capacidade vital forçada (CVF) com 78% do previsto; volume expiratório forçado no primeiro segundo pós-BD (VEF1): 48%; relação VEF1/CVF pós-BD: 64% do previsto; e resposta negativa ao broncodilatador.

A partir desse caso clínico hipotético, assinale a opção que apresenta a classificação do DPOC e a conduta terapêutica adequada, conforme as recomendações GOLD 2025.

- A)** GOLD 2 E. Uso inalatório contínuo: umeclidínio + vilanterol + fluticasona
- B)** GOLD 2 B. Uso inalatório contínuo: umeclidínio + vilanterol
- C)** GOLD 2 E. Uso inalatório contínuo: tiotrópio + olodaterol
- D)** GOLD 2 B. Uso inalatório contínuo: formoterol + budesonida
- E)** GOLD 2 B. Uso inalatório contínuo: glicopirrônio + formoterol + budesonida

Questão 98

FMJ | SP | 2026

O câncer de mama é o tipo de neoplasia maligna que mais acomete as mulheres no Brasil. Foram estimados 73.610 casos novos de câncer de mama em 2024 no território brasileiro. Com base nessa informação, é correto afirmar que, quanto ao rastreamento e à detecção precoce do câncer de mama, recentemente o Ministério da Saúde do Brasil passou a recomendar

- A)** rastreamento com mamografia em mulheres a partir de 40 anos de idade, sob demanda e em decisão conjunta com o profissional de saúde.
- B)** rastreamento com ultrassonografia em mulheres a partir dos 50 anos de idade.
- C)** autoexame das mamas para mulheres a partir dos 40 anos de idade e mamografia a partir dos 50 anos de idade.
- D)** rastreamento com mamografia em mulheres a partir de 55 anos de idade.
- E)** rastreamento com mamografia em mulheres a partir de 45 anos de idade.

Questão 99

FMJ | SP | 2026

Um homem de 45 anos de idade, diabético tipo 2, auxiliar de enfermagem, realizou teste tuberculínico (PPD), cujo resultado foi 7mm. A radiografia de tórax resultou normal, e ele não referiu tosse, febre ou perda ponderal não intencional.

Com base nesse caso clínico hipotético e de acordo com as orientações do Manual de Recomendações para o Controle da Tuberculose no Brasil, a conduta terapêutica adequada para esse paciente é

- A)** prescrever rifampicina, isoniazida, pirazinamida e etambutol (60 doses), seguida de rifampicina e isoniazida (120 doses).
- B)** observar o surgimento de sintomas como tosse, e solicitar baciloscopia de escarro.
- C)** prescrever pirazinamida dose diária (120 doses), a ser aplicada por um período entre 4 e 6 meses.
- D)** prescrever isoniazida e rifapentina dose semanal (12 doses), em até 15 semanas.
- E)** prescrever rifampicina dose diária (60 doses) entre 2 a 3 meses.

Questão 100

FMJ | SP | 2026

Um homem de 25 anos de idade buscou atendimento na unidade básica de saúde com sintomas febre ocorrentes já há três dias, cefaleia retroorbitária e exantema maculopapular difuso, acompanhado de vômitos persistentes, dor abdominal intensa e epistaxe. No exame físico, encontrava-se consciente, hidratado, com pressão arterial de 90 x 60 mmHg, frequência cardíaca de 98 bpm, frequência respiratória de 18 irpm, saturação de oxigênio de 98% e glicemia capilar de 107 mg/dl. Não foi detectado edema em membros inferiores.

Considerando esse caso clínico hipotético e os critérios do Ministério da Saúde para a classificação da dengue, assinale a opção que apresenta a classificação e a conduta inicial adequada para esse paciente.

- A)** dengue C com sinais de alarme - hidratação oral e acompanhamento ambulatorial
- B)** dengue C com sinais de alarme - hidratação venosa e observação em unidade hospitalar
- C)** dengue C na fase de recuperação - alta e seguimento ambulatorial
- D)** dengue D hemorrágica - transfusão de plaquetas imediata
- E)** dengue D grave - internação em unidade de terapia intensiva (UTI)