

HOS-BOS

2026 | SP | 100 Questões



Questão 1

HOS-BOS | SP | 2026

Homem de 61 anos, tabagista e etilista crônico, apresenta disfagia progressiva há 3 meses, inicialmente para sólidos e atualmente também para líquidos. Relata perda ponderal de 14 kg no período. Endoscopia digestiva alta mostra lesão vegetante e ulcerada no terço médio do esôfago, com estenose significativa. A biópsia confirmou carcinoma espinocelular.

Qual é a conduta inicial mais adequada nesse caso?

- A) Iniciar quimioterapia exclusiva.
- B) Realizar esofagectomia sem estadiamento adicional.
- C) Solicitar tomografia computadorizada de tórax e abdome com contraste.
- D) Indicar radioterapia isolada.
- E) Colocar prótese endoscópica como tratamento definitivo.

Questão 2

HOS-BOS | SP | 2026

Mulher de 75 anos apresenta há alguns meses dor epigástrica, plenitude pós-prandial e náuseas. Endoscopia digestiva alta mostra úlcera gástrica de 2,5 cm em pequena curvatura, bordas elevadas e friáveis. Biópsia revelou adenocarcinoma gástrico. Estadiamento inicial com TC mostra tumor restrito à parede gástrica, sem linfonodomegalias ou metástases.

Em relação ao tratamento mais indicado, assinale a alternativa correta.

- A) Gastrectomia parcial com linfadenectomia.
- B) Quimioterapia exclusiva.
- C) Radioterapia adjuvante isolada.
- D) Ressecção endoscópica da mucosa.
- E) Gastrectomia total sem linfadenectomia.

Questão 3

HOS-BOS | SP | 2026

Homem de 63 anos, portador de hepatite C crônica e cirrose Child-Pugh A, apresenta nódulo hepático de 2,8 cm detectado em exame de imagem. Ressonância magnética mostra lesão hipervascular na fase arterial com washout na fase venosa. Alfa-fetoproteína: 480 ng/mL. Não há sinais de hipertensão portal significativa.

Diante desse quadro, qual é a melhor opção terapêutica?

- A) Transplante hepático.
 - B) Ressecção hepática.
 - C) Quimioembolização transarterial (TACE).
 - D) Radiofrequência percutânea.
 - E) Tratamento apenas com antivirais para hepatite C.
-

Questão 4

HOS-BOS | SP | 2026

Mulher de 42 anos, previamente hígida, procura pronto-socorro com dor intensa em hipocôndrio direito, febre (38,7 °C) e icterícia progressiva. Ao exame: pressão arterial: 100 × 60 mmHg, FC: 110 bpm. Laboratório: leucocitose e bilirrubina total de 6 mg/dL. Ultrassonografia: vesícula com cálculos e dilatação de vias biliares intra e extra-hepáticas.

Qual é a conduta inicial mais apropriada nesse caso?

- A)** Colectomia laparoscópica de urgência.
- B)** Antibioticoterapia venosa e CPRE para descompressão biliar, seguida de colecistectomia.
- C)** Hidratação venosa, antibioticoterapia e analgesia potente com opioides.
- D)** Cirurgia aberta imediata para exploração da via biliar.
- E)** Radioterapia adjuvante.

Questão 5

HOS-BOS | SP | 2026

Homem de 24 anos apresenta dor abdominal difusa há 24 horas, que migrou para fossa ilíaca direita. Relata febre baixa e anorexia. Ao exame: dor intensa à palpação profunda em FID, defesa muscular e sinal de Blumberg positivo. Leucócitos: 15.000/mm³. Ultrassonografia: apêndice não compressível, medindo 10 mm, com líquido periapendicular.

Qual é a conduta a ser seguida nesse caso?

- A)** Antibióticos venosos e observação clínica.
- B)** Apendicectomia laparoscópica.
- C)** Tratamento exclusivamente clínico com alta hospitalar precoce.
- D)** Colectomia direita.
- E)** Drenagem percutânea e antibiótico exclusivo.

Questão 6

HOS-BOS | SP | 2026

Um homem de 32 anos, vítima de colisão motociclística, chega ao pronto-socorro. Ele está consciente, pálido, sudorético, com PA: 90 × 60 mmHg, FC: 132 bpm, FR: 26 irpm e saturação periférica de O₂: 92% em ar ambiente. Durante a avaliação primária, não há sinais de exsanguinação, pneumotórax hipertensivo, tamponamento cardíaco ou suspeita de lesão da coluna cervical. Os acessos venosos periféricos calibrosos foram obtidos, e 1 L de solução cristalóide aquecida já foi administrado, sem resposta significativa.

Qual é a conduta mais adequada?

- A)** Administrar mais 2 L de solução cristalóide aquecida.
- B)** Colocar o paciente em posição de Trendelenburg.
- C)** Solicitar tomografia computadorizada de corpo inteiro.
- D)** Iniciar transfusão maciça com concentrado de hemácias.

E) Administrar vasopressor para estabilização hemodinâmica.

Questão 7

HOS-BOS | SP | 2026

Homem, 27 anos, vítima de ferimento contuso em hemitórax direito. Apresenta-se consciente, dispneico, com murmúrio vesicular abolido à direita, jugulares planas, sem desvio de traqueia, saturação de O₂: 86% em ar ambiente, hipotensão arterial e taquicardia. Radiografia de tórax evidencia imagem radiopaca em hemitórax direito. Escala de coma de Glasgow = 15.

Qual é a conduta mais apropriada para obter melhora da ventilação do paciente?

- A)** Intubação orotraqueal imediata.
 - B)** Pericardiocentese de urgência.
 - C)** Inserção de dreno torácico em selo d'água.
 - D)** Toracotomia de emergência.
 - E)** Punção com agulha no 2º espaço intercostal, linha hemiclavicular.
-

Questão 8

HOS-BOS | SP | 2026

Homem de 40 anos sofre acidente automobilístico de alta energia. Chega ao pronto-socorro em instabilidade hemodinâmica, com dor abdominal difusa e sinais de irritação peritoneal ao exame físico. FAST mostra líquido livre em foco hepatorenal e esplenorenal.

Qual é a conduta mais indicada para essa situação?

- A)** Realizar reposição volêmica com soro cristalóide e hemocomponentes por meio de 2 acessos venosos calibrosos e indicar laparotomia exploradora imediata.
 - B)** Indicar reposição volêmica com um acesso venoso, 2 L de solução cristalóide e solicitar laparoscopia diagnóstica.
 - C)** Realizar tomografia computadorizada de abdome para elucidação do sítio de sangramento.
 - D)** Aguardar estabilização hemodinâmica para realização de exames de imagem.
 - E)** Iniciar reposição agressiva com cristalóides até a PA estar dentro da normalidade.
-

Questão 9

HOS-BOS | SP | 2026

Mulher de 25 anos, vítima de colisão automotiva frontal, apresenta rebaixamento do nível de consciência por trauma cranioencefálico grave (Escala de coma de Glasgow: 7), FR: 10 irpm e saturação de O₂: 82% em O₂ suplementar. Há suspeita de fratura de coluna cervical. Vias aéreas pérvias.

Nesse caso, qual é a conduta imediata correta?

- A)** Ventilação com máscara bolsa-válvula até melhora.

- B)** Administração de sedativo e observação.
 - C)** Intubação nasotraqueal às cegas.
 - D)** Traqueostomia de emergência.
 - E)** Intubação orotraqueal com proteção cervical manual.
-

Questão 10

HOS-BOS | SP | 2026

Homem de 36 anos sofreu ferimento por arma branca em zona II cervical, região ântero-lateral à esquerda. Apresenta instabilidade hemodinâmica por sangramento ativo, dispneia progressiva e enfisema subcutâneo cervical.

Assinale a alternativa que contempla a abordagem correta para o paciente após avaliação inicial com estabelecimento de uma via aérea definitiva.

- A)** Solicitação de angiotomografia de pescoço.
 - B)** Observação da evolução clínica com compressão local do ferimento.
 - C)** Exploração cirúrgica da ferida cervical por cervicotomia.
 - D)** Realização de toracotomia por se tratar de ferimento em transição cervicotorácica.
 - E)** Realização de endoscopia digestiva alta para melhor avaliação da lesão esofágica.
-

Questão 11

HOS-BOS | SP | 2026

Sobre o uso de drenos na prática cirúrgica, assinale a alternativa correta.

- A)** Drenos de sucção contínua são preferidos em cavidades contaminadas.
 - B)** A principal função dos drenos é reduzir a tensão das suturas.
 - C)** Os drenos devem permanecer no local até completa cicatrização da ferida.
 - D)** O dreno de Penrose é considerado um dreno aberto e funciona por capilaridade.
 - E)** O uso de drenos dispensa o rigor da técnica asséptica.
-

Questão 12

HOS-BOS | SP | 2026

Em relação às sondas utilizadas em cirurgia, é correto afirmar que

- A)** a sonda nasogástrica deve ser utilizada para alimentação enteral prolongada de modo definitivo.
 - B)** sondas de Foley são frequentemente empregadas para drenagem vesical, possuindo balonete de fixação.
 - C)** a sonda de Levine tem múltiplos orifícios laterais, sendo indicada para nutrição enteral contínua.
 - D)** sondas de Malecot e Pezzer são indicadas para sondagem uretral.
 - E)** o uso de sonda vesical elimina a necessidade de monitorização do débito urinário.
-

Questão 13

HOS-BOS | SP | 2026

Em relação aos fios de sutura e às agulhas cirúrgicas, assinale a alternativa correta.

- A)** Fios absorvíveis sintéticos, como o poliglactina, apresentam reação tecidual maior que os de catgut simples.
- B)** Fios não absorvíveis, como o nylon, mantêm a resistência indefinidamente.
- C)** Agulhas traumáticas (com olho) são preferidas em cirurgia devido à menor agressão tecidual.
- D)** As agulhas cilíndricas são indicadas em tecidos parenquimatosos e vasculares.
- E)** O fio de seda é absorvível e deve ser usado em suturas profundas permanentes.

Questão 14

HOS-BOS | SP | 2026

Assinale a alternativa correta sobre o instrumental cirúrgico.

- A)** Pinça de Allis é traumática e utilizada para apreensão de tecidos que não precisam ser preservados.
- B)** Pinças hemostáticas de Crile e Kelly diferenciam-se apenas pelo comprimento.
- C)** Tesouras de Mayo delicadas são indicadas para dissecação de tecidos finos.
- D)** A pinça de Backhaus é utilizada para hemostasia.
- E)** A pinça de Kocher é atraumática, sem dentes, usada em alças intestinais.

Questão 15

HOS-BOS | SP | 2026

Sobre as técnicas de sutura, é correto afirmar que a sutura

- A)** em bolsa de tabaco é utilizada preferencialmente em anastomoses intestinais.
- B)** contínua tem como principal vantagem o ajuste independente de cada ponto.
- C)** em U é frequentemente empregada para hemostasia em áreas de grande fragilidade tecidual.
- D)** simples interrompida deve ser evitada em pele devido ao risco de isquemia marginal.
- E)** em Donatti é considerada estética e indicada em áreas expostas.

Questão 16

HOS-BOS | SP | 2026

Sobre o abdome agudo, assinale a alternativa correta.

- A)** O abdome agudo perfurativo apresenta dor de início insidioso e geralmente melhora com o uso de analgésicos simples.
- B)** O abdome agudo vascular é a causa mais frequente de abdome agudo em pacientes jovens.
- C)** No abdome agudo obstrutivo, o diagnóstico definitivo depende, obrigatoriamente, de tomografia computadorizada.

- D)** O abdome agudo inflamatório não requer tratamento cirúrgico, sendo geralmente tratado clinicamente.
- E)** A presença de defesa muscular e dor à descompressão brusca são sinais clínicos sugestivos de peritonite.

Questão 17

HOS-BOS | SP | 2026

Em relação à hemorragia digestiva alta (HDA), assinale a alternativa correta.

- A)** A causa mais comum de HDA é hemorragia varicosa por cirrose alcoólica.
- B)** A endoscopia digestiva alta deve ser realizada idealmente nas primeiras 24 horas após estabilização do paciente.
- C)** O uso de inibidores da bomba de prótons (IBP) não influencia a taxa de ressangramento.
- D)** A classificação de Forrest aplica-se apenas a úlceras gástricas benignas.
- E)** A maioria dos casos de HDA requer intervenção cirúrgica de emergência.

Questão 18

HOS-BOS | SP | 2026

Sobre a hemorragia digestiva baixa (HDB), assinale a alternativa correta.

- A)** Em até 25% dos pacientes com HDB, a fonte de sangramento é desconhecida.
- B)** A cintilografia com tecnécio (Tc99m - labeled RBC) é o método mais preciso, mas pouco sensível para localizar o sangramento.
- C)** A principal causa de HDB em adultos jovens das 2ª e 3ª décadas de vida é a doença diverticular do cólon.
- D)** A colonoscopia é preferencialmente realizada logo após a admissão do paciente para detecção precoce do sítio do sangramento.
- E)** O tratamento cirúrgico imediato é indicado em todos os casos de HDB com instabilidade hemodinâmica inicial.

Questão 19

HOS-BOS | SP | 2026

Sobre as afecções cirúrgicas do pâncreas, assinale a alternativa correta.

- A)** A pancreatite aguda leve deve ser tratada cirurgicamente.
- B)** A necrosectomia pancreática está indicada precocemente, ainda na primeira semana da doença.
- C)** A pancreatite crônica está relacionada, mais frequentemente, a causas autoimunes e iatrogênicas.
- D)** O adenocarcinoma de pâncreas localizado na cauda é tratado, preferencialmente, com duodenopancreatectomia.
- E)** Pseudocistos com diâmetro menor que 6 cm são mais propensos a serem acompanhados sem intervenção.

Questão 20

HOS-BOS | SP | 2026

Sobre as afecções cirúrgicas do tórax, assinale a alternativa correta.

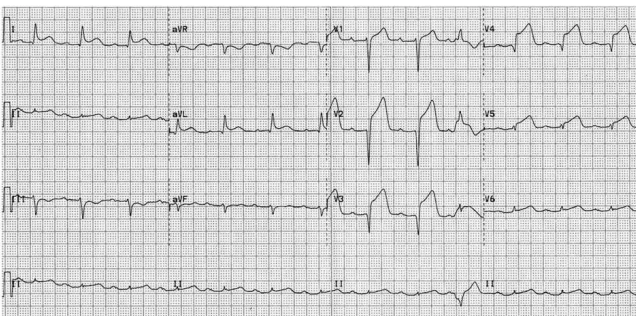
- A)** O derrame pleural, via de regra, deve ser drenado cirurgicamente.
- B)** O hemotórax maciço é definido pela drenagem de 1.000 mL de sangue em 24 horas.
- C)** O pneumotórax hipertensivo deve ser confirmado por radiografia antes da drenagem.
- D)** O empiema pleural em fase fibrinopurulenta pode necessitar de decorticação cirúrgica.
- E)** O tratamento do quilotórax é exclusivamente cirúrgico desde o início.

Questão 21

HOS-BOS | SP | 2026

Paciente do sexo masculino de 59 anos, portador de hipertensão arterial sistêmica, dislipidemia mista, com história de dor torácica opressiva há 70 minutos e com sudorese chega ao pronto atendimento de um hospital terciário e realiza o eletrocardiograma de repouso a seguir em menos de 10 minutos:

A conduta indicada neste caso é



- A)** aguardar troponina para confirmar o diagnóstico.
- B)** iniciar heparina de baixo peso ou anticoagulante oral direto (NOAC) e transferir para trombólise.
- C)** administrar AAS mais inibidor P2Y12 e encaminhar para angioplastia primária.
- D)** administrar morfina, oxigênio, nitrato e AAS e observar resposta.
- E)** solicitar ecocardiograma com doppler colorido de urgência.

Questão 22

HOS-BOS | SP | 2026

Paciente do sexo feminino de 34 anos, portadora de asma e com história de episódios recorrentes de tosse não produtiva e cansaço aos esforços, fazendo uso de SABA inalatório, com melhora após 4 - 5 puffs, relata história de contato com perfume novo, evoluindo imediatamente com episódio de sibilos, aumento da intensidade da dispneia, fala com frases curtas e, na SatO₂ domiciliar, apresentação de 91% em ar ambiente, frequência cardíaca de 112 bpm, pressão arterial de 138 x 88 mmHg e frequência respiratória de 22 irpm. Quando da sua chegada ao pronto atendimento, a conduta inicial deve ser

- A)** B2 de curta duração inalatório repetido e corticoide sistêmico precoce.

- B)** antibiótico empírico de amplo espectro.
- C)** somente xantina endovenosa.
- D)** betabloqueador para controlar taquicardia.
- E)** heliox de rotina.

Questão 23

HOS-BOS | SP | 2026

Em relação às estratégias de ventilação mecânica no paciente com síndrome do desconforto respiratório agudo (SDRA), é correto afirmar que

- A)** o volume corrente deve ser ajustado para 6 a 8 mL/kg de peso real.
- B)** a estratégia de ventilação protetora objetiva limitar a pressão de platô a < 30 cmH₂O.
- C)** a hipercapnia permissiva pode ser tolerada desde que o pH arterial se mantenha acima de 7,4.
- D)** a posição prona deve ser evitada, pois aumenta o risco de mortalidade nos pacientes com SDRA grave.
- E)** a utilização de níveis elevados de PEEP deve sempre ser evitada, independentemente da gravidade da hipoxemia.

Questão 24

HOS-BOS | SP | 2026

Paciente de 48 anos, portadora de diabetes mellitus tipo 2 há 5 anos, obesa (IMC 34 kg/m²), em uso de metformina 2 g/dia e semaglutida há 3 meses, apresenta dor epigástrica súbita irradiada para dorso, acompanhada de náuseas e vômitos há 12 horas. Refere etilismo ocasional. Ao exame físico, apresenta PA: 104 × 70 mmHg, FC: 118 bpm, T: 38,2 °C, abdome com dor epigástrica, defesa moderada, sem icterícia. Exames complementares apresentam amilase sérica 1.200 U/L, lipase 1.850 U/L e tomografia de abdome com contraste: pancreatite intersticial sem necrose.

Qual é a conduta inicial a partir de agora?

- A)** Suspender semaglutida, hidratação vigorosa com cristaloides, analgesia, jejum e monitorização.
- B)** Manter semaglutida e metformina, iniciar antibiótico empírico profilático e nutrição parenteral precoce.
- C)** Iniciar empaglifozina, iniciar dieta líquida imediatamente e analgesia leve.
- D)** Solicitar CPRE de urgência para excluir obstrução biliar residual.
- E)** Indicar colecistectomia durante a internação.

Questão 25

HOS-BOS | SP | 2026

Sobre a lipoproteína(a), assinale a alternativa correta.

- A)** A dosagem de Lp(a) deve ser realizada apenas em pacientes com infarto agudo do

miocárdio.

- B)** Valores elevados de Lp(a) não têm associação com risco cardiovascular.
- C)** A Lp(a) é determinada geneticamente e não sofre redução significativa com estatinas.
- D)** O tratamento de primeira escolha para redução da Lp(a) é o uso de fibratos.
- E)** A Lp(a) elevada só tem impacto em pacientes com LDL-colesterol normal.

Questão 26

HOS-BOS | SP | 2026

Assinale a alternativa que descreve corretamente a fisiopatologia da anemia ferropriva.

- A)** Deficiência de ferro leva à anemia macrocítica megaloblástica.
- B)** Saturação de transferrina está elevada.
- C)** Ferritina sérica está reduzida.
- D)** Ferro sérico elevado e capacidade de ligação diminuída.
- E)** A medula óssea apresenta hiperplasia eritroide com estoques de ferro aumentados.

Questão 27

HOS-BOS | SP | 2026

Paciente do sexo masculino de 56 anos, no terceiro dia do pós-artroplastia total de quadril esquerdo, tem como antecedentes nefropatia diabética, diabetes mellitus e hipertensão arterial e faz uso das medicações insulina NPH/regular, losartana 50 mg/dia, atorvastatina 40 mg/dia, enoxaparina 40 mg SC/dia (profilaxia). Durante a internação, apresenta queixa de dispneia súbita e dor torácica pleurítica há 8 horas. Ao exame físico, apresenta PA: 128 x 72 mmHg, FC: 108 bpm, FR: 22 irpm, SpO2 95% AA, turgência jugular ausente, ausculta pulmonar limpa, MMII com edema 2+/4 E, sinal de Homans positivo E.

Exames complementares: Eletrocardiograma de repouso com taquicardia sinusal. Troponina 0,09 ng/mL (VN < 0,03), BNP 480 pg/mL. Ecocardiograma à beira-leito: VD dilatado, hipocinesia de parede livre. Angiotomografia de artérias pulmonares com presença de trombos septais inferiores.

Diante do quadro atual, a conduta é

- A)** anticoagulação plena com heparina de baixo peso molecular, monitorização clínica com transferência para unidade de terapia intensiva.
- B)** trombólise sistêmica com alteplase 100 mg IV imediatamente.
- C)** trombólise dirigida por cateter de rotina.
- D)** filtro de veia cava inferior isolado.
- E)** ambulatorial com início de anticoagulante oral direto (DOAC) e reavaliação em 96 horas.

Questão 28

HOS-BOS | SP | 2026

Assinale a alternativa correta sobre a conduta inicial no manejo da taquicardia ventricular (TV) sustentada monomórfica em paciente estável hemodinamicamente.

- A) A cardioversão elétrica sincronizada deve ser sempre indicada para evitar instabilização.
- B) Lidocaína SC é o tratamento de primeira escolha em todos os casos.
- C) Amiodarona EV pode ser utilizada como opção de estabilização inicial.
- D) Adenosina é eficaz no controle da TV sustentada instável.
- E) Betabloqueador IV é o fármaco de primeira linha.

Questão 29

HOS-BOS | SP | 2026

Paciente do sexo feminino de 28 anos procura atendimento por crises recorrentes de cefaleia há 2 anos. Refere dor unilateral, pulsátil, de forte intensidade, acompanhada de náuseas, fotofobia e fonofobia. As crises duram entre 12 e 24 horas e ocorrem 4 a 5 vezes por mês, impactando suas atividades laborais. Ela relata que analgésicos simples e anti-inflamatórios aliviam parcialmente os sintomas, mas não previnem a recorrência. O exame neurológico está normal.

Considerando o caso descrito, assinale a alternativa correta.

- A) A cefaleia descrita corresponde a uma cefaleia tensional, caracterizada por dor bilateral em peso ou aperto.
- B) O tratamento de escolha para prevenir crises é o uso diário de triptanos.
- C) O tratamento profilático pode incluir betabloqueadores, antidepressivos tricíclicos ou anticonvulsivantes.
- D) O exame neurológico geralmente é alterado durante as crises de enxaqueca.
- E) O uso de anti-inflamatórios não é recomendado para tratamento das crises agudas de enxaqueca.

Questão 30

HOS-BOS | SP | 2026

Paciente de 64 anos, portador de diabetes mellitus tipo 2 há 20 anos, hipertensão arterial e neuropatia periférica grave, apresenta úlcera plantar no hálux direito há 3 semanas, com aumento da secreção purulenta e odor fétido. Ao exame físico do pé direito, apresenta úlcera de 2,5 cm, fundo necrótico, bordas irregulares, eritema e calor perilesional, drenagem purulenta abundante, pulsos pediosos palpáveis. Exames complementares: glicemia capilar: 238 mg/dL, HbA1c: 9,2%. Radiografia do pé com suspeita de erosão da falange distal.

A intervenção terapêutica neste caso é

- A) internar, iniciar antibiótico endovenoso de amplo espectro e solicitar ressonância magnética para avaliação de osteomielite.
- B) tratar ambulatorialmente com antibiótico oral e apenas curativo local.
- C) internar e solicitar angiografia para revascularização urgente.
- D) indicar amputação imediata do hálux na sala de emergência.
- E) otimizar o controle glicêmico sem antibiótico.

Questão 31

HOS-BOS | SP | 2026

Em relação à prova de função pulmonar completa, assinale a alternativa correta.

- A)** A relação VEF1/CVF < 0,70 pós-broncodilatador indica padrão obstrutivo.
- B)** O diagnóstico de restrição é feito apenas pela redução da relação VEF1/CVF.
- C)** A prova broncodilatadora é considerada positiva quando há aumento do VEF1 \geq 5%.
- D)** A diminuição isolada da DLCO indica padrão obstrutivo.
- E)** A hiperresponsividade brônquica é confirmada pela ausência de reversibilidade após broncodilatador.

Questão 32

HOS-BOS | SP | 2026

Paciente etilista ativo, com cirrose alcoólica e ascite refratária, em acompanhamento ambulatorial, com uso de espironolactona 100 mg/d, furosemida 40 mg/d e propranolol, chega ao pronto atendimento por dor abdominal, febre de 38,2 °C e confusão leve. Realizada a paracentese diagnóstica com aspecto turvo, contagem de polimorfonucleares de 320/mm³, proteínas: 1,0 g/dL; cultura pendente. Diante do quadro atual, a indicação terapêutica é

- A)** suspender diuréticos e administrar albumina.
- B)** piperacilina-tazobactam oral e retirada de diuréticos apenas.
- C)** realização de shunt portossistêmico intra-hepático transjugular (TIPS) de urgência.
- D)** ceftriaxona endovenosa e albumina endovenosa.
- E)** terlipressina sistêmica.

Questão 33

HOS-BOS | SP | 2026

Sobre a catarata, assinale a alternativa correta.

- A)** É a principal causa reversível de cegueira no mundo.
- B)** Não há fatores de risco identificados.
- C)** O tratamento medicamentoso com colírios antioxidantes é eficaz em retardar sua progressão.
- D)** A cirurgia está indicada em casos de risco de complicações, mas não para melhora da acuidade visual.
- E)** A cirurgia de catarata não pode ser realizada em pacientes diabéticos.

Questão 34

HOS-BOS | SP | 2026

Sobre a diferenciação entre transudato e exsudato pleural, de acordo com os critérios de Light, assinale a alternativa correta.

- A)** Exsudato é caracterizado por proteína pleural/sérica < 0,5.
- B)** Exsudato é caracterizado por LDH pleural/sérico > 0,6 ou LDH pleural > 2/3 do limite superior sérico.

- C) Transudato é caracterizado por pH pleural $< 7,2$.
- D) Exsudato é caracterizado apenas pela presença de células inflamatórias no líquido.
- E) Transudato ocorre principalmente em pneumonia bacteriana.

Questão 35

HOS-BOS | SP | 2026

Paciente jovem, de 27 anos, previamente hígido, apresenta dor abdominal há 36 horas, iniciada em região periumbilical e migrada para fossa ilíaca direita, e refere febre baixa e anorexia. Ao exame físico: PA: 118 × 72 mmHg, FC: 104 bpm, T: 38,4 °C, abdome: dor intensa em fossa ilíaca direita, defesa involuntária, sinal de Blumberg positivo, ruídos hipoativos. Exames complementares com hemograma: leucócitos 15.200/mm³ (neutrófilos 85%) e tomografia computadorizada de abdome: apêndice 12 mm, paredes espessadas, presença de líquido livre pericecal, sem abscesso.

A conduta inicial deve ser

- A) antibioticoterapia venosa isolada por 7 dias.
- B) laparotomia exploradora apenas se houver perfuração.
- C) videolaparoscopia para apendicectomia com antibiótico profilático.
- D) observação clínica por 24 horas com analgésico e dieta zero.
- E) drenagem percutânea guiada por imagem.

Questão 36

HOS-BOS | SP | 2026

Paciente de 23 anos, estudante de medicina, sofreu acidente perfurocortante com agulha usada em paciente com HIV internado na enfermaria. Imediatamente, lavou com água corrente e procurou atendimento em menos de 2 horas. Paciente-fonte está em avaliação, sem resultados disponíveis. Estudante é saudável, não gestante, vacinação em dia.

A conduta inicial correta é

- A) aguardar o resultado do teste rápido do paciente-fonte para decidir sobre profilaxia.
- B) iniciar imediatamente profilaxia com tenofovir + lamivudina + dolutegravir por 28 dias, independentemente do resultado do paciente-fonte.
- C) iniciar zidovudina + lamivudina por 28 dias como profilaxia inicial.
- D) não realizar profilaxia em acidentes perfurocortantes, mesmo que o paciente-fonte seja positivo.
- E) utilizar imunoglobulina anti-HIV como medida de profilaxia pós-exposição.

Questão 37

HOS-BOS | SP | 2026

Paciente de 61 anos do sexo feminino apresenta antecedente de diabetes mellitus controlado, sem imunossupressão ou uso de corticoides, nunca teve episódio de herpes zoster, chega à consulta de rotina perguntando sobre vacinas. Está com esquema atualizado para influenza,

pneumococo e covid-19.

Assinale a alternativa que apresenta a recomendação atual para este caso.

- A) Não há indicação de vacinação; apenas em maiores de 70 anos.
- B) Indicar vacina contra zoster recombinante em 2 doses, com intervalo de 2 a 6 meses.
- C) Indicar vacina contra zoster de vírus vivo atenuado, dose única.
- D) Indicar vacina contra zoster apenas em imunossuprimidos.
- E) Não indicar vacinação, pois a paciente nunca teve herpes zoster.

Questão 38

HOS-BOS | SP | 2026

Em relação ao tratamento da tuberculose pulmonar sensível, assinale a alternativa correta.

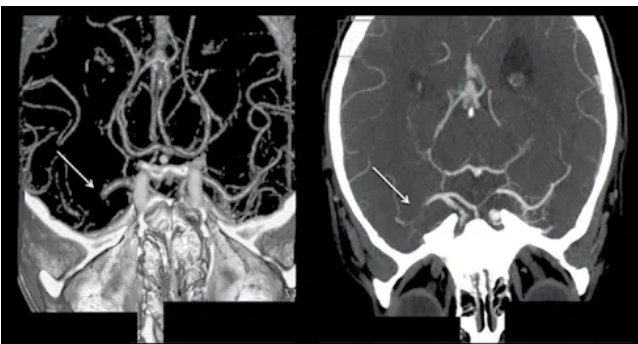
- A) O esquema básico é rifampicina, isoniazida e etambutol por 6 meses.
- B) A pirazinamida é utilizada apenas na fase de manutenção.
- C) O tratamento padrão inclui 2 meses de rifampicina, isoniazida, pirazinamida e etambutol e 4 meses de rifampicina e isoniazida.
- D) O esquema de retratamento primário inclui estreptomicina obrigatoriamente.
- E) Corticoide sistêmico é indicado em todos os casos de tuberculose pulmonar.

Questão 39

HOS-BOS | SP | 2026

Paciente de 73 anos, previamente independente para as atividades de vida diária, apresenta início súbito de afasia e hemiparesia direita há 120 minutos. Tem antecedentes de hipertensão arterial e arritmia cardíaca e faz uso das medicações anlodipino 10 mg/d e hidroclorotiazida 25 mg/d. Na entrada da sala de emergência, apresenta PA de 168 × 96 mmHg e glicemia de 118 mg/dL. Realizada a avaliação de nível de consciência, linguagem, força muscular, coordenação, sensibilidade e função dos olhos, resultando em um NIHSS 18. Encaminhada para angiotomografia de crânio, que não evidenciou hemorragia intraparenquimatosa e oclusão de M1 esquerda conforme o corte tomográfico a seguir:

A conduta a partir da sala de emergência é:



- A) tenecteplase endovenoso periférico.
- B) trombectomia mecânica associada à trombólise endovenosa (“bridging”).
- C) aspirina 300 mg e observar por 24 - 48 horas.

- D)** heparina plena endovenosa.
- E)** repetir nova tomografia de crânio em 6 horas para a tomada de decisão.

Questão 40

HOS-BOS | SP | 2026

Paciente de 68 anos, ex-tabagista, portador de hipertensão arterial e infarto prévio de parede anterior há 6 anos, é acompanhado em ambulatório de cardiologia. Apresenta dispneia progressiva aos esforços há 12 meses, atualmente para atividades leves (NYHA III). Refere ortopneia e episódios de dispneia paroxística noturna. Nega angina atual.

Ao exame físico: PA: 108 × 70 mmHg, FC: 78 bpm, ritmo regular, estertores crepitantes em bases pulmonares, turgência jugular 2+/4, edema maleolar bilateral 2+/4.

Exames complementares recentes:

Ecocardiograma: fração de ejeção do VE: 28%, VE dilatado, disfunção sistólica difusa, valvas sem alterações significativas.

Laboratório: creatinina: 1,2 mg/dL, K+: 4,5 mEq/L, BNP: 1.850 pg/mL.

Medicações atuais: carvedilol 25 mg 12/12 h, enalapril 10 mg 12/12 h, furosemida 40 mg/dia.

Qual é o próximo passo terapêutico mais adequado para otimizar o tratamento desse paciente?

- A)** Suspender o enalapril e manter apenas betabloqueador e diurético de alça.
- B)** Associar espironolactona à terapia atual.
- C)** Introduzir dapagliflozina apenas se o paciente apresentar diagnóstico de diabetes mellitus.
- D)** Indicar implante imediato de CDI, mesmo sem otimização da terapia medicamentosa.
- E)** Indicar resincronização cardíaca (TRC) imediatamente, sem avaliação de QRS ou de terapia otimizada.

Questão 41

HOS-BOS | SP | 2026

A vacinação contra o HPV foi incorporada ao SUS em 2014, como estratégia adicional de prevenção primária ao câncer de colo uterino.

De acordo com o calendário nacional atual de imunização, como deve ser prescrita a vacina quadrivalente do HPV (4HPV) para uma criança hígida de 9 anos de idade que irá tomá-la pelo SUS?

- A)** Esquema de 0 e 2 meses.
- B)** Esquema de 0 e 6 meses.
- C)** Esquema de 0, 2 e 6 meses.
- D)** Dose única.
- E)** Dose única aos 9 anos e nova dose de reforço aos 16 anos.

Questão 42

HOS-BOS | SP | 2026

No Brasil, estimam-se, para cada ano do triênio de 2023-2025, 17.010 casos novos de câncer de colo do útero, correspondendo a um risco calculado de 15,38 casos/100 mil mulheres. Desse modo, o câncer de colo do útero representa o terceiro câncer mais incidente em mulheres no país. O programa brasileiro de rastreamento do câncer do colo do útero foi implementado em 1984, e, desde então, o modelo adotado passou por diversas atualizações.

Qual a idade de início e o modelo de rastreamento recomendado, de acordo com a mais atual Diretriz Brasileira para o Rastreamento Câncer de Colo Uterino, publicada em agosto de 2025, para mulheres de risco padrão?

- A) Após a primeira relação sexual, independentemente da idade; citologia oncótica.
- B) 18 anos; citologia oncótica.
- C) 21 anos; citologia oncótica.
- D) 25 anos; DNA-HPV.
- E) 30 anos; DNA-HPV.

Questão 43

HOS-BOS | SP | 2026

A infecção do trato urinário (ITU) é uma das infecções bacterianas mais incidentes em adultos. Cerca de 60% das mulheres apresentarão um episódio de ITU durante a vida e, dessas, pelo menos 25% terão uma ou mais recorrências e de 2% a 5% desenvolverão ITU de repetição.

Considerando esse cenário, assinale a alternativa que apresenta a medida, demonstrada em meta-análises, recomendada para diminuir a incidência de ITU de repetição na pós-menopausa.

- A) Administração oral de D-manose 2 g ao dia.
- B) Instilação intravesical de D-manose.
- C) Uso de creme ou comprimido vaginal contendo estrogênio na pós-menopausa.
- D) Autocateterização para diminuir a urina residual.
- E) Uso de vitamina C 1 g por dia via oral.

Questão 44

HOS-BOS | SP | 2026

De acordo com a Diretriz da Sociedade Americana de Urologia de infecções recorrentes do trato urinário, o antibiótico que pode ser administrado a cada 10 dias para prevenção de infecção urinária de repetição é

- A) Cefalexina.
- B) Fosfomicina trometamol.
- C) Sulfametoxazol + trimetropima.
- D) Nitrofurantoína.
- E) Ciprofloxacino.

Questão 45

HOS-BOS | SP | 2026

O momento ideal para o congelamento de óvulos é entre 25 e 35 anos de idade, com base na combinação de quantidade e qualidade dos óvulos. Procedimentos realizados após os 38 anos, embora possam ser feitos, apresentam taxas mais baixas de sucesso em razão da maior prevalência de aneuploidias.

Nesse contexto, assinale a alternativa que indica o marcador mais adequado para avaliação de reserva ovariana.

- A)** Hormônio antimulleriano.
- B)** Estradiol.
- C)** Hormônio luteinizante.
- D)** Hormônio folículo estimulante.
- E)** Inibina.

Questão 46

HOS-BOS | SP | 2026

As malformações mullerianas são anormalidades congênitas do sistema reprodutor feminino. Sobre essas malformações, é correto afirmar que

- A)** são exclusivamente de origem genética.
- B)** são geralmente diagnosticadas antes da puberdade.
- C)** representam a principal causa de abortamentos espontâneos.
- D)** podem causar parto prematuro.
- E)** pacientes com útero didelfo são inférteis.

Questão 47

HOS-BOS | SP | 2026

As mulheres, de maneira geral, têm risco aumentado e sofrimento psicossocial após o diagnóstico de câncer. Isso se deve, em parte, não apenas à doença e à terapia agressiva associada, mas também à etapa de vida no momento do diagnóstico e pelas especificidades do gênero feminino.

Nesse momento, a postura de cuidado recomendada para o médico ou ginecologista, ao lidar com pacientes diagnosticados com câncer ginecológico, é a de

- A)** tomada de decisões unilaterais, privando a família e o paciente de sofrimentos.
- B)** suporte emocional e encaminhamento para especialistas em psico-oncologia.
- C)** minimização das necessidades emocionais das pacientes.
- D)** comunicação objetiva e julgadora.
- E)** tomada de atitude de comunicação restrita com a família.

Questão 48

HOS-BOS | SP | 2026

Mulher de 51 anos vem ao consultório ginecológico queixando-se de sudorese noturna, irritabilidade, falha de memória e irregularidade menstrual nos últimos 2 anos. Trouxe

exames recentes: imagens, incluindo mamografia, sem alterações, exceto por densitometria óssea com diagnóstico de osteopenia em colo de fêmur. Ultrassom transvaginal: eco endometrial homogêneo, medindo 4 mm. Exames laboratoriais: FSH: 60 UI/L, estradiol: < 5; glicemia 90, Hb glicada: 5,7 g/dL, colesterol total: 190, HDL: 50, LDL: 135. Outros exames sem alterações. Paciente nega comorbidades. Considerando essas informações, assinale a alternativa que representa o tratamento mais adequado.

- A) Tibolona.
- B) Estrogênio isolado transdérmico.
- C) Fito estrógeno via oral.
- D) Progesterona isolada via transdérmica.
- E) Estrogênio transdérmico mais progesterona via oral.

Questão 49

HOS-BOS | SP | 2026

O câncer de ovário é a neoplasia ginecológica mais letal e é a quinta causa mais comum de câncer em mulheres. A incidência é mais alta na Europa e nos Estados Unidos e mais baixa no Japão e em países em desenvolvimento. A respeito dessa doença, assinale a alternativa correta.

- A) A idade média das pacientes com essa neoplasia é de 40 anos.
- B) Os tumores de ovário borderline são de origem mesenquimal, caracterizados por proliferação celular desregulada e presença de atipia nuclear evidente.
- C) No tumor de Brenner o núcleo das células epiteliais tem um sulco longitudinal semelhante à forma de um “anel de sinete”.
- D) O cistoadenoma mucinoso é uma neoplasia de origem epitelial, caracterizada por ser de aspecto multiloculado.
- E) O tumor de Krukenberg é um tumor do ovário maligno, tendo o próprio ovário como local primário.

Questão 50

HOS-BOS | SP | 2026

De acordo com a Organização Mundial de Saúde (OMS), a prematuridade é a maior causa de morbidade e mortalidade neonatal no mundo e a principal causa de morte de crianças abaixo de 5 anos de idade. Em relação à predição de riscos e a abordagem do paciente na profilaxia da prematuridade, assinale a alternativa correta.

- A) O sludge é, à ecografia, um material hiperecogênico fixo, situado na região de fundo uterino.
- B) O sinal do dedo de luva (afunilamento), à ecografia, deve ser incluído na medida do comprimento do colo uterino.
- C) Progesterona micronizada via vaginal não é indicada em mulheres com fator isolado de história prévia de trabalho de parto prematuro.
- D) Progesterona via vaginal é indicada em mulheres que apresentam colo curto.
- E) A cerclagem cervical geralmente é recomendada em pacientes com colos uterinos < 20 mm.

Questão 51

HOS-BOS | SP | 2026

Assinale a alternativa que apresenta a condição conhecida como vasa prévia na gestação.

- A)** Trata-se da presença de vasos sanguíneos fetais ligados à placenta, que cruzam a membrana amniótica e estão localizados abaixo da apresentação fetal.
- B)** Trata-se de uma condição em que a placenta se descola da parede uterina, resultando em sangramento grave durante a gestação, em momento fora do trabalho de parto.
- C)** Refere-se a um tipo de descolamento prematuro da placenta que ocorre durante o trabalho de parto.
- D)** É a implantação da placenta em uma posição anormal, cobrindo parcial ou totalmente o colo uterino.
- E)** Trata-se da presença de vasos sanguíneos maternos intraplacentários, passíveis de se romper durante o trabalho de parto.

Questão 52

HOS-BOS | SP | 2026

Primigesta, idade gestacional de 9 semanas, veio à primeira consulta de pré-natal já com resultado de glicemia de jejum colhida nesta gestação de 92 mg/dL. Com base nesse caso clínico, assinale a alternativa correta.

- A)** Deve-se solicitar a hemoglobina glicada para complementação diagnóstica.
- B)** Deve-se solicitar o teste oral de tolerância à glicose quando idade gestacional entre 24-28 semanas.
- C)** Trata-se de diabetes pré-gestacional (“overt” diabetes).
- D)** Trata-se de um quadro de resistência insulínica.
- E)** Trata-se de diabetes gestacional.

Questão 53

HOS-BOS | SP | 2026

B.N.V., 32 anos, GIII PII 2C A0, idade gestacional de 30 semanas, deu entrada no Pronto-Socorro Ginecológico e Obstétrico (PSGO) referindo dor de início subido em região de hipogástrio, além de mínimo sangramento vaginal. No exame físico: PA: 90 x 60 mmHg, FC: 100 bpm, paciente hipocorada +/4+, BCF: 110 bpm. Abdome: dor à descompressão brusca positiva, tônus uterino normal. Considerando o exposto, assinale a alternativa que apresenta o diagnóstico provável.

- A)** Descolamento prematuro de placenta.
- B)** Rotura de seio venoso.
- C)** Rotura uterina.
- D)** Placenta prévia.
- E)** Cisto de corpo lúteo hemorrágico.

Questão 54

HOS-BOS | SP | 2026

T.B.C., 40 anos, veio à medicina fetal para exame morfológico de primeiro trimestre da gestação. À ecografia, identificado CCN de 90 mm e translucência nucal (TN) de 2 mm, ducto venoso com onda A positiva e regurgitação de tricúspide ausente. Com base nos dados apresentados, assinale a alternativa correta.

- A)** Provavelmente o cálculo de risco para trissomias veio alto devido à medida da TN.
- B)** Onda A positiva no ducto venoso indica aumento de risco de cromossomopatias.
- C)** Ausência de regurgitação de tricúspide indica aumento de risco para cardiopatias.
- D)** O cálculo de risco basal para trissomias, com base apenas na idade materna, é provavelmente baixo.
- E)** O cálculo de risco não pode ser feito por CCN estar fora do intervalo adequado.

Questão 55

HOS-BOS | SP | 2026

D.B.V., primigesta, idade gestacional cronológica de 8 semanas, deu entrada no Pronto-Socorro Ginecológico e Obstétrico (PSGO) com queixa de sangramento vaginal escuro, de início há 1 dia. Nega dor tipo cólica. No exame ginecológico: Especular: mínima quantidade de sangue escuro coletado em fundo de saco posterior, sem sangramento ativo. Toque vaginal: colo impérvio. Sem dor à mobilização. Fundo uterino intrapélvico. De acordo com as informações apresentadas, trata-se de

- A)** ameaça de abortamento.
- B)** abortamento inevitável.
- C)** aborto incompleto.
- D)** abortamento completo.
- E)** gestação incipiente.

Questão 56

HOS-BOS | SP | 2026

O lúpus eritematoso sistêmico (LES) é a doença autoimune mais frequente na mulher em idade fértil. Nas pacientes portadoras da doença, a gestação é de alto risco, apesar da redução importante da morbidade e mortalidade materna e fetal nos últimos anos. Nesse contexto, assinale a alternativa que representa a melhor conduta em relação às pacientes gestantes portadoras de anticorpo anti-Ro.

- A)** Solicitação precoce de ultrassonografia obstétrica morfológica de primeiro trimestre.
- B)** Solicitação precoce de ecocardiografia fetal com doppler colorido.
- C)** Solicitação de ecocardiograma fetal com doppler colorido cerca de 7 dias antes do nascimento.
- D)** Solicitação precoce de ultrassonografia obstétrica morfológica de segundo trimestre.
- E)** Uso de progesterona via vaginal para prevenção de parto prematuro.

Questão 57

HOS-BOS | SP | 2026

A pré-eclâmpsia é responsável por 15% dos partos prematuros e por 20% de todos os recém-nascidos com muito baixo peso ao nascer (< 1.500 g), com altos custos à saúde pública. Desse modo, saber diagnosticar e conduzir esses casos de gestação de alto risco é de extrema importância. Frente a isso, o exame mais adequado para avaliar a vitalidade fetal diante uma paciente com pré-eclâmpsia, com idade gestacional de 34 semanas, associada à restrição de crescimento intrauterino grave é

- A)** a cardiotocografia.
- B)** o perfil biofísico fetal.
- C)** o doppler das artérias uterinas.
- D)** o doppler do ducto venoso.
- E)** o doppler das artérias umbilicais.

Questão 58

HOS-BOS | SP | 2026

As doenças hipertensivas representam a segunda causa de mortalidade materna obstétrica direta no mundo e, no Brasil, a hipertensão é a principal causa de óbitos maternos por complicações obstétricas. Por esse motivo é importante saber diagnosticar de forma adequada essa doença. Nesse quadro, assinale a alternativa correta com relação à pré-eclâmpsia.

- A)** Edema, proteinúria e hipertensão são os critérios atuais da tríade clássica do diagnóstico.
- B)** Quanto maior a proteinúria, maior a gravidade da doença.
- C)** A convulsão materna, em geral, ocorre após o décimo dia do parto.
- D)** O ácido úrico representa fator prognóstico da doença.
- E)** A administração de sulfato de magnésio é utilizada no tratamento da doença principalmente para o controle pressórico.

Questão 59

HOS-BOS | SP | 2026

S.P.T., 33 anos, GII PI1N A0, idade gestacional de 37 semanas e 1 dia, veio à medicina fetal para ultrassom obstétrico com doppler. No exame: peso fetal no percentil 9, circunferência abdominal no percentil 2, doppler de artéria umbilical normal. Placenta anterior, grau II de Grannum, MBV (maior bolsão vertical): 45 mm, BCF: 133 bpm. No exame físico: AU: 32 cm, dinâmica uterina ausente; ao toque vaginal: colo impérvio, grosso e posterior. De acordo com o caso relatado, assinale a alternativa que apresenta o diagnóstico correto e conduta mais adequada.

- A)** Restrição de crescimento intrauterino precoce; indução do trabalho de parto.
- B)** Restrição de crescimento intrauterino precoce; parto cesariano.
- C)** Restrição de crescimento intrauterino tardio; indução do trabalho de parto.
- D)** Restrição do crescimento intrauterino tardio; parto cesariano.
- E)** Feto pequeno para a idade gestacional; programar parto com 39-40 semanas.

Questão 60

HOS-BOS | SP | 2026

T.V.N., 35 anos, GIV PII 1N 1C (há 4 anos) AI, idade gestacional de 37 semanas, deu entrada no Pronto-Socorro Ginecológico e Obstétrico (PSGO) com queixa de perda de líquido em moderada quantidade há cerca de 30 minutos. Refere pesquisa de Streptococco beta hemolítico do grupo B desconhecida. Nega dor tipo contração uterina. Nega comorbidades. No exame físico: AU: 36 cm, DU ausente, BCF: 140 bpm; exame especular: colo uterino sem lesões. Colo impérvio, grosso e posterior. Saída de pequena quantidade de líquido claro com grumos pelo orifício externo do colo uterino. Com relação ao caso clínico apresentado, assinale a conduta correta.

- A)** Ampicilina dose de ataque e manutenção e indução do trabalho de parto com ocitocina.
- B)** Corticóide para maturação pulmonar fetal e indução do trabalho de parto após a segunda dose.
- C)** Indução do trabalho de parto com Misoprostol.
- D)** Passagem de sonda de Foley para dilatação mecânica do colo uterino.
- E)** Parto cesariano.

Questão 61

HOS-BOS | SP | 2026

Mateus, escolar, sexo masculino, com 9 anos, é levado ao ambulatório com queixas de dificuldade de concentração e inquietação excessiva desde os primeiros anos escolares. A mãe relata que ele frequentemente começa atividades, mas não as conclui, facilmente se distrai com estímulos externos e demonstra dificuldade em permanecer sentado por longos períodos, tanto em casa quanto na escola. Os professores relatam que ele frequentemente interrompe as aulas falando fora de hora, perde objetos escolares com frequência e apresenta dificuldades significativas para seguir instruções, embora não demonstre déficit intelectual. Além disso, a mãe refere que Mateus tem dificuldade em organizar tarefas e esquece com frequência compromissos, como levar livros para a escola ou fazer os deveres de casa. No exame clínico, não há alterações significativas, e o desenvolvimento global de Mateus é compatível com sua idade. Questionada sobre outros aspectos, a mãe informa que essas características influenciam negativamente o desempenho escolar e as relações dele tanto em casa quanto com amigos. Com base no quadro descrito, é correto afirmar que

- A)** para o diagnóstico de TDAH, os sintomas devem estar presentes em pelo menos dois ambientes distintos, como casa e escola, e causar prejuízo funcional significativo.
- B)** o TDAH pode ser diagnosticado com base apenas nos relatos escolares, já que o foco principal é o prejuízo acadêmico, não sendo necessários critérios adicionais para o diagnóstico.
- C)** crianças com TDAH apresentam déficit intelectual em boa parte dos casos, sendo fundamental a realização de um teste de QI para confirmar o diagnóstico.
- D)** adolescentes previamente diagnosticados com TDAH frequentemente deixam de apresentar os sintomas na transição para a vida adulta, dispensando acompanhamento terapêutico após essa fase.
- E)** a abordagem inicial de TDAH deve priorizar o uso de medicamentos, como psicoestimulantes, independentemente da presença ou não de intervenções psicossociais no ambiente escolar.

Questão 62

HOS-BOS | SP | 2026

Lactente, sexo feminino, com 2 anos, é levada ao pronto atendimento com queixa de febre alta há 4 dias, acompanhada de irritabilidade intensa, recusa alimentar e lesões dolorosas na boca. A mãe relata que a menina começou a apresentar hiperemia gengival e pequenos pontos avermelhados na mucosa oral que evoluíram para úlceras dolorosas, além de halitose. Nega sintomas respiratórios ou diarreia. Na consulta, observam-se múltiplas vesículas e úlceras em lábios, língua, palato e gengiva, além de gengivite difusa com sangramento gengival espontâneo. A paciente está febril (T: 38,8 °C), em regular estado geral, hipoativa, hidratada, com discreta adenomegalia submandibular bilateral. Não há outras alterações ao exame sistêmico. Com base na principal hipótese diagnóstica, assinale a alternativa é correta.

- A)** Sugere-se a aplicação de corticoterapia tópica nas lesões orais, bastão de protetores labiais, uso de anestésicos em enxaguantes bucais e pomada de aciclovir nos lábios da criança.
- B)** Sugere-se realizar coleta do exsudato para cultura bacteriana e iniciar antibiótico com espectro para GRAM-positivos.
- C)** O quadro é compatível com gengivoestomatite herpética primária e deve-se prescrever analgesia adequada, hidratação oral, medidas gerais e considerar aciclovir em casos específicos.
- D)** O quadro é compatível com herpangina, e o vírus coxsackie é o agente etiológico mais relacionado a esse quadro; deve-se prescrever analgesia adequada e hidratação oral.
- E)** Escarlatina é o diagnóstico mais provável, considerando febre, hiperemia oral e adenomegalia; deve-se prescrever penicilina benzatina como tratamento inicial.

Questão 63

HOS-BOS | SP | 2026

Lactente, sexo feminino, com 40 dias de idade, é trazida ao ambulatório para consulta de rotina. Nascida a termo, com peso adequado, ela recebeu a vacina BCG com 4 dias de vida. Durante a consulta, a mãe aponta que há um pequeno nódulo indolor na região de aplicação da vacina, no braço direito, que evoluiu com uma úlcera de aproximadamente 6 mm, sem sinais de inflamação ao redor. Relata que o achado surgiu há cerca de 10 dias e tem evoluído lentamente. A mãe está preocupada e pergunta se é necessário tratar a lesão. A lactente encontra-se em bom estado geral, sem febre ou comprometimento sistêmico. Com base no caso apresentado, qual é a conduta mais apropriada em relação à lesão apontada pela mãe?

- A)** Iniciar antibioticoterapia tópica para evitar infecção bacteriana secundária associada à úlcera, com reavaliação em 7 dias.
- B)** Realizar biópsia da lesão suspeita e encaminhar para cultura, considerando a possibilidade de reação adversa grave à vacina.
- C)** Explicar à mãe que a evolução apresentada é esperada da vacina BCG, orientando sobre cuidados locais de limpeza e explicando que a lesão tende a cicatrizar espontaneamente.
- D)** Prescrever isoniazida para tratamento imediato, considerando a possibilidade de infecção por *Mycobacterium bovis* no sítio vacinal.
- E)** Indicar encaminhamento a um serviço especializado em imunologia, devido à suspeita de reação adversa à vacina com necessidade de avaliação de imunodepressão.

Questão 64

HOS-BOS | SP | 2026

Escolar, sexo masculino, de 9 anos, é levado à Unidade Básica de Saúde (UBS) após ter sofrido uma mordida superficial na região do antebraço esquerdo enquanto brincava com um gato desconhecido que apareceu na propriedade rural onde reside com a família. A mãe relata que o animal fugiu logo após o incidente, impossibilitando sua captura para observação. O exame físico revela uma lesão única, superficial, em região dorsal do pé esquerdo, próxima ao tornozelo, sem sinais de infecção inicial ou edema. A família informa que a criança nunca foi vacinada contra a raiva. A equipe médica discute a implementação das medidas de profilaxia antirrábica. Com base no quadro descrito e nas orientações atuais do Ministério da Saúde sobre profilaxia antirrábica, qual é a conduta mais adequada para este caso?

- A)** Higienização criteriosa da ferida, início de quatro doses de vacina antirrábica e administração de soro antirrábico.
- B)** Higienização da ferida, administração de quatro doses de vacina antirrábica sem necessidade de soro.
- C)** Higienização da ferida, administração de duas doses de vacina antirrábica sem necessidade de soro.
- D)** Higienização da ferida e administração de três doses de vacina antirrábica, acompanhadas de soroprofilaxia com imunoglobulina antirrábica.
- E)** Higienização da ferida e acompanhamento clínico do paciente, sem necessidade de vacinação, considerando a superficialidade da lesão.

Questão 65

HOS-BOS | SP | 2026

Lactente, sexo feminino, de 2 meses de idade, nascida a termo (39 semanas) com peso ao nascimento de 3.200 g, comparece à consulta de puericultura para acompanhamento. A mãe relata está exclusivamente em aleitamento materno, apresenta bom ganho de peso (peso atual 5.100 g) e está ativa, sem intercorrências. A história pré-natal foi adequada, a mãe realizou suplementação com sulfato ferroso durante a gestação, e não há antecedentes familiares ou pessoais importantes. O parto ocorreu sem intercorrências. Na consulta, a mãe questiona sobre o momento adequado para a profilaxia com ferro e como realizar essa suplementação de maneira eficaz para prevenir anemia. Com base no caso apresentado e nas recomendações atuais da Sociedade Brasileira de Pediatria (SBP) sobre profilaxia com ferro, qual é a conduta correta?

- A)** Iniciar suplementação de ferro imediatamente, na dose de 1 mg/kg/dia, até o início da alimentação complementar, independentemente de o aleitamento ser exclusivo.
- B)** Postergar a suplementação de ferro até 6 meses de idade, uma vez que a lactente está ganhando peso adequadamente e está em aleitamento materno exclusivo.
- C)** Iniciar suplementação de ferro aos 3 meses de vida, na dose de 1 mg/kg/dia, somente para lactentes em aleitamento materno exclusivo.
- D)** Iniciar a suplementação de ferro aos 3 meses, na dose de 2 mg/kg/dia, independentemente do regime alimentar da criança.
- E)** Iniciar a suplementação de ferro a partir dos 6 meses, a não ser que a alimentação complementar seja rica em alimentos fontes de ferro biodisponível.

Questão 66

HOS-BOS | SP | 2026

Lactente de 2 meses, sexo masculino, é trazido ao ambulatório com queixa de lesões cutâneas desde o segundo mês de vida. A mãe relata o aparecimento de áreas avermelhadas com descamação fina no couro cabeludo e sobrancelhas. Nos últimos dias, surgiram lesões semelhantes em regiões retroauriculares e nas dobras axilares e inguinais, algumas associadas a crostas amareladas e aderentes. O bebê não apresenta febre, mantém bom estado geral e está em aleitamento materno exclusivo, sem antecedentes relevantes. Ao exame físico, nota-se, no couro cabeludo, áreas de placas eritematosas com descamação oleosa e crostas amareladas e, nas regiões retroauriculares e de dobras, placas eritematosas brilhantes, com descamação fina e discreto aspecto úmido. Com base no quadro clínico descrito, qual é o diagnóstico mais provável?

- A) Dermatite atópica.
- B) Dermatite de contato.
- C) Candidíase mucocutânea disseminada.
- D) Deficiência nutricional de zinco (acrodermatite enteropática).
- E) Dermatite seborreica.

Questão 67

HOS-BOS | SP | 2026

Pré-escolar, sexo masculino, com 4 anos é trazido ao ambulatório para avaliação devido a “fraqueza” e “queda de cabelo”, referidas pela mãe ao longo dos últimos meses. A mãe relata que perdeu o hábito de levar a filha às consultas de rotina em razão de dificuldades financeiras e que, em casa, a alimentação predominante é baseada em arroz, macarrão e café com leite, com consumo muito restrito de frutas, legumes e proteínas. A criança tem apresentado infecções respiratórias frequentes e cansaço durante brincadeiras. Ao exame físico, a criança encontra-se em regular estado geral, hipoativa, com palidez cutânea e mucosa evidente, além de cabelos quebradiços e finos, unhas com descamação e edema frio de membros inferiores ++/4+ com cacifo. A avaliação antropométrica mostra: Peso para a Idade (P/I): abaixo do escore Z -3; Estatura para a Idade (E/I): entre os escores Z -2 e -3; Peso para a Estatura (P/E): abaixo do escore Z -3; IMC para a Idade (IMC/I): abaixo do escore Z -3. Com base no quadro descrito, qual é a classificação nutricional dessa criança de acordo com os critérios da Organização Mundial da Saúde (OMS)?

- A) Peso adequado para a estatura, com desnutrição leve em razão do escore E/I estar entre -2 e -3.
- B) Desnutrição leve, considerando que há envolvimento apenas parcial de parâmetros antropométricos com sinais clínicos leves.
- C) Desnutrição aguda, acompanhada de magreza de déficit estatural significativo.
- D) Desnutrição grave com sinais clínicos de deficiência proteico-calórica.
- E) Baixo peso para idade e magreza acentuada, não sendo possível o diagnóstico de desnutrição com os dados apresentados.

Questão 68

HOS-BOS | SP | 2026

Adolescente, sexo masculino, 14 anos, é trazido à consulta pelos pais devido a uma mudança abrupta de comportamento nas últimas semanas. Eles relatam que o menino, anteriormente sociável e com bom desempenho escolar, tornou-se retraído, evitou atividades em grupo, demonstrou resistência a ir à escola e passou a apresentar episódios de choro frequente. A mãe menciona que o filho parece estar constantemente checando o celular, com expressões de ansiedade, mas evita compartilhar o que está acontecendo. Após muita insistência, ele revelou que está sendo alvo de mensagens ofensivas e humilhantes em redes sociais, por parte de colegas de classe, que começaram há dois meses e intensificaram-se após ele postar uma foto em um perfil privado. As mensagens incluem insultos sobre sua aparência, ameaças veladas e uso de imagens editadas para ridicularizá-lo. A família está muito preocupada com sinais de fadiga extrema, insônia e uma diminuição no interesse por atividades que João antes apreciava.

Com base no caso apresentado, assinale a alternativa correta.

- A)** A orientação deve ser para que os pais bloqueiem o acesso do adolescente às redes sociais e o incentivem a se distanciar das tecnologias digitais para minimizar o impacto emocional e os riscos futuros.
- B)** Deve-se informar que as alterações de comportamento são esperadas durante a adolescência, que a resolução de conflitos é tarefa inerente ao desenvolvimento na adolescência.
- C)** É desejável a realização imediata de uma notificação às autoridades policiais sobre os episódios de cyberbullying e a recomendação de restrição dos agressores no ambiente escolar, medida que será suficiente para resolução do sofrimento psíquico do adolescente.
- D)** Sugere-se encaminhar o adolescente para acompanhamento psicológico, possibilitando um espaço seguro para abordar o impacto emocional do cyberbullying e orientar os pais sobre estratégias de suporte e proteção.
- E)** Deve-se restringir o adolescente temporariamente ao ambiente domiciliar para evitar maior exposição e manter vigilância constante sobre suas interações virtuais.

Questão 69

HOS-BOS | SP | 2026

Lactente do sexo feminino, 3 meses de idade, é trazida ao pronto-socorro com queixa de tosse há 10 dias, que piorou nos últimos 3 dias. A mãe relata múltiplos episódios de tosse paroxística, seguidos de esforço respiratório intenso e cianose facial, com duração de 30 a 60 segundos. Não houve febre, mas a criança evoluiu com dificuldade alimentar e engasgos devido aos episódios frequentes de tosse. Antecedentes perinatais sem intercorrências, sendo a gestação a termo com parto vaginal. Ao exame físico, a paciente está ativa, porém apresenta taquipneia (FR: 60 irpm), cianose perioral intermitente e dessaturação durante um episódio de tosse observado (SpO₂: 88%). Ausculta pulmonar com murmúrio vesicular preservado, sem sibilos ou estertores. Exame cardiovascular sem alterações. Exames laboratoriais revelam hemoglobina de 10,2 g/dL, hematócrito de 32%, leucocitose com 18.500/mm³ (80% linfócitos).

Assinale a alternativa correta sobre a doença mais provável dessa criança.

- A)** A doença é causada por um agente viral e já existe disponibilidade de imunização passiva para o micro-organismo causador.
- B)** A doença é causada por um agente bacteriano e existe possibilidade de imunização passiva da mãe durante a gestação, visando à proteção do bebê ao nascimento.

- C)** A imunização ativa para essa doença deve ser realizada com uma vacina atenuada e deve ser administrada em 3 doses no esquema básico.
- D)** A doença não é causada por um agente infeccioso, e a investigação com exames de imagem pode elucidar a causa desse quadro que a criança apresenta.
- E)** A realização de PCR em secreção de nasofaringe frequentemente identifica o agente causador dessa doença, e a conduta também envolve profilaxia de comunicantes.

Questão 70

HOS-BOS | SP | 2026

Escolar, sexo feminino, com 7 anos é trazida ao ambulatório pelos pais com queixa de “diarreia constante” há cerca de 6 meses. Os responsáveis relatam que a criança frequentemente evacua pequenas quantidades de fezes pastosas, com odor muito forte, aproximadamente 3 a 4 vezes ao dia, sendo a maioria dos episódios observada nas roupas íntimas. Relatam que antes do início dessa “diarreia”, a paciente frequentemente se queixava de dor abdominal esporádica e dificuldade para evacuar. Negam febre, emagrecimento ou mudança na dieta. No histórico alimentar, a família menciona baixa ingestão de fibras e de líquidos. Ao exame físico, a paciente apresenta bom estado geral, está corada e hidratada. Peso e estatura adequados para a idade. Abdome levemente distendido, com massa palpável em fossa ilíaca esquerda, móvel e indolor. Ausculta abdominal revela peristalse normal. Exame retal demonstra fezes ressecadas no canal anal. Com base no quadro apresentado e no diagnóstico mais provável, qual a conduta inicial mais apropriada?

- A)** Solicitar colonoscopia para investigação de doença inflamatória intestinal, visto o quadro de evacuações frequentes associadas a massa abdominal.
- B)** Iniciar dieta isenta de glúten devido à suspeita de doença celíaca, mesmo sem perda de peso significativa ou alterações específicas.
- C)** Estabelecer o diagnóstico de constipação funcional, iniciar tratamento com laxantes osmóticos e plano educativo para intervenções na dieta e no hábito intestinal.
- D)** Prescrever antibiótico e probióticos para tratar uma possível disbiose intestinal associada ao padrão de “diarreia crônica”.
- E)** Realizar o tratamento com um antiparasitário de amplo espectro, com controle laboratorial com exame protoparasitológico de fezes após cerca de 15 dias da administração da medicação.

Questão 71

HOS-BOS | SP | 2026

Lactente do sexo masculino, com 5 meses de idade, previamente saudável, é levado ao pronto-socorro após dois dias de evolução com aumento progressivo de esforço respiratório, tosse seca e febre baixa (37,8 °C). Os pais relatam que ele tem ingerido menor volume de leite nas últimas 24 horas e está mais sonolento. Ao exame físico, a criança apresenta taquipneia (FR: 70 irpm), tiragem subcostal, batimento de asa de nariz e cianose perioral. A ausculta pulmonar revela sibilos e estertores difusos. Saturação periférica de oxigênio: 86% em ar ambiente. Gasometria arterial: pH: 7,25; PaCO₂: 58 mmHg; HCO₃⁻: 22 mmol/L. A radiografia de tórax mostra discreta hiperinsuflação pulmonar. Com base no caso descrito, qual a conduta mais apropriada?

- A)** Iniciar tratamento imediato com antibióticos de amplo espectro devido à suspeita de

pneumonia bacteriana associada à insuficiência respiratória.

- B)** Realizar inalação com broncodilatadores de repetição, devido à presença de sibilos e um padrão gasométrico preocupante de hipercapnia causado pela constrição brônquica.
- C)** Iniciar suporte com oxigenioterapia, que poderá ser com um cateter nasal de alto fluxo, pois a criança apresenta sinais claros de insuficiência respiratória.
- D)** Avaliar a presença refluxo gastroesofágico com aspiração secundária como causa principal do quadro clínico, com início de dieta por sonda nasogástrica.
- E)** Correção da acidose metabólica e hidratação da criança associada à oxigenioterapia com máscara de Venturi.

Questão 72

HOS-BOS | SP | 2026

Lactente de 25 dias, sexo masculino, é trazido ao pronto-socorro devido à persistência de icterícia desde alta da maternidade com 48 horas de vida. A mãe relata que as fezes estão mais claras do que as eliminadas na primeira semana de vida e que a urina tem apresentado coloração intensa, amarelada, desde o nascimento. O bebê encontra-se em aleitamento materno exclusivo, mas a mãe apresenta muitas dúvidas e insegurança sobre a amamentação exclusiva. A história gestacional e obstétrica foi sem alterações, com parto vaginal a termo e peso ao nascimento de 3.200 g. Ao exame, o lactente apresenta bom estado geral, peso de 3.650 g, icterícia em pele e escleróticas e fígado palpável a 2 cm do rebordo costal direito, com borda lisa e indolor. Não há esplenomegalia ou outros achados. Exames laboratoriais da emergência revelam bilirrubina total de 8,5 mg/dL (com 7,0 mg/dL de bilirrubina direta) e hemograma sem sinais de hemólise.

Com base no quadro clínico apresentado, assinale a alternativa correta.

- A)** Deve-se realizar um teste de exclusão do leite materno por um curto período de 48-72 horas, para melhorar o quadro provável de icterícia associada ao leite materno.
- B)** Sugere-se tranquilizar a mãe sobre a evolução habitual da icterícia neonatal, estimulando os banhos de sol, além de verificar a técnica de amamentação, pois o quadro indica possibilidade de desidratação consequente das dificuldades na mamada.
- C)** Deve-se solicitar investigação imediata com ultrassonografia abdominal e encaminhamento para serviço especializado para confirmar a suspeita de atresia de vias biliares, pois a cirurgia precoce é imprescindível para melhor prognóstico.
- D)** Sugere-se a dosagem de G6PD, a re- Checagem do teste do pezinho e a tipagem sanguínea da mãe e da criança; diante desses exames normais, o diagnóstico provável será de colestase neonatal idiopática.
- E)** Deve-se internar a criança para realização de fototerapia e observação mais sistemática da amamentação e aceitação alimentar dessa criança, pois a evolução ponderal e o estado de hidratação são preocupantes.

Questão 73

HOS-BOS | SP | 2026

Adolescente, sexo feminino, de 14 anos, portadora de anemia falciforme, é trazida ao pronto-socorro devido a fadiga intensa, sonolência e palidez progressiva nos últimos dois dias. Os pais relatam que ela não apresenta dores, febre ou outros sintomas associados no momento, mas destacam que há cerca de uma semana a paciente apresentou um quadro

viral leve, com febre baixa e coriza, que se resolveu espontaneamente. No exame físico, observa-se palidez acentuada, frequência cardíaca de 124 bpm e pressão arterial de 95 x 60 mmHg, sem sinais de icterícia ou hepatoesplenomegalia. Hemograma inicial demonstra hemoglobina de 4,5 g/dL (valor prévio basal 8,0 g/dL), reticulócitos de 0,1% e ausência de outras alterações significativas. Com base no caso clínico apresentado, qual condição associada à infecção por parvovírus B19 é a mais provável no contexto desta paciente?

- A) Crise aplástica.
- B) Sequestro esplênico.
- C) Crise de dor vaso-oclusiva.
- D) Síndrome torácica aguda.
- E) Hemólise crônica exacerbada.

Questão 74

HOS-BOS | SP | 2026

Durante um plantão, uma criança, sexo feminino, com 7 anos, é trazida pela mãe após o início súbito de sintomas após a ingestão de um bolo contendo amendoim durante uma festa escolar. A mãe relata que a criança rapidamente apresentou vômito, coceira intensa no corpo, dificuldade para respirar e confusão mental. O exame físico inicial revela uma criança agitada, com extensas placas eritematosas e urticária difusa, edema de lábios e língua, estridor respiratório audível, além de sibilos difusos à ausculta pulmonar. Os sinais vitais incluem: frequência cardíaca de 158 bpm, frequência respiratória de 38 irpm, pressão arterial de 78 x 56 mmHg, saturação de oxigênio de 88% em ar ambiente. Com base no caso clínico apresentado e nas recomendações atuais, qual conduta é mais apropriada como prioridade inicial?

- A) Epinefrina, na dose de 0,1 mg/kg, por via subcutânea, com reforço a cada 30 minutos caso os sintomas persistam.
- B) Infusão de solução fisiológica 0,9%, na dose de 10 mL/kg, por via intravenosa, para reversão rápida do choque hipovolêmico.
- C) Corticosteroide sistêmico (hidrocortisona), na dose de 100 mg, por via intravenosa, para prevenir recorrência dos sintomas após estabilização inicial.
- D) Epinefrina; dose: 0,01 mg/kg, por via intramuscular, com aplicação no músculo vasto lateral da coxa.
- E) Nebulização oxigênio e salbutamol (dose: 2,5 mg), como intervenção inicial prioritária para aliviar sintomas respiratórios e reduzir o estridor e melhora da oximetria.

Questão 75

HOS-BOS | SP | 2026

Escolar, sexo masculino, com 7 anos é rapidamente levado ao pronto-socorro após ser encontrado inconsciente na piscina de casa. Familiares informam que ele foi observado submerso por cerca de 5 minutos até ser resgatado, com coloração pálida e ausência de movimento respiratório espontâneo. No local, a equipe de socorristas iniciou as compressões torácicas e a ventilação assistida com ambu. Ao chegar ao hospital, em um trajeto de cerca de 5 minutos, o paciente permanece em parada cardiorrespiratória (PCR). A equipe de atendimento inicia imediatamente o protocolo de ressuscitação, enquanto prepara os medicamentos e os dispositivos necessários para o manejo avançado.

Com base nas recomendações mais atuais sobre o manejo da parada cardiorrespiratória em pediatria, assinale a alternativa correta.

- A)** A realização de manobras de reanimação em casos de afogamento deve ser desestimulada por mais de 10 minutos após identificação da parada cardiorrespiratória, pelo maior risco de dano neurológico.
- B)** Durante a ressuscitação, a frequência de compressões torácicas deve ser de, pelo menos, 120 por minuto para maximizar o retorno da circulação espontânea e a perfusão coronariana.
- C)** Sugere-se que a intubação orotraqueal dessa criança seja realizada através da sequência rápida de intubação, para que as pré-medicações amplifiquem a proteção neurológica e evitem eventos complicadores do procedimento.
- D)** Após a monitorização dessa criança, a administração de epinefrina deverá ser o mais precoce possível se for identificado o ritmo de atividade elétrica sem pulso.
- E)** A cânula de escolha para realização da intubação orotraqueal nessa criança será, idealmente, sem balonete (cuff), cuja inserção deverá ser facilitada com a realização de pressão cricoide que evita regurgitação da criança.

Questão 76

HOS-BOS | SP | 2026

Lactente, sexo feminino, com 18 meses, sexo feminino, sem doenças prévias, apresenta quadro febril de até 39,5 °C, tosse e prostração, há dois dias. Há 1 dia apresenta-se letárgica e apresentou episódio de crise convulsiva tônico-clônica generalizada com duração de cerca de 5 minutos quando chegou ao pronto-socorro. Na sala de emergência, após administração de uma dose de diazepam, por via retal, houve cessação da crise convulsiva e foi possível obter um acesso venoso periférico. Na avaliação sistematizada em sala de emergência, a paciente apresentava os seguintes dados de exame físico e monitorização: A: via aérea pérvia. B: murmúrio vesicular presente sem ruídos adventícios, boa expansibilidade, FR: 48 ipm. C: FC 158 bpm, BRNF sem sopros, tempo perfusão periférica de 5 segundos, pulsos finos e PA 68 x 40 mmHg. D: alterna sonolência e chama pela mãe, abre os olhos quando chamada, e retira o membro ao toque e estímulo doloroso. Pupilas isofotorreagentes. Glicemia capilar de 70 mg/dL. E: sem anormalidades percebidas na exposição. A criança é rapidamente encaminhada à Unidade de Terapia Intensiva. Assinale a alternativa que apresenta a conduta mais apropriada e urgente nesse momento.

- A)** Reverter os efeitos centrais do benzodiazepínico com flumazenil para melhorar o estado neurológico e, em seguida, iniciar expansão volêmica com solução salina a 0,9% em bolus de 20 mL/kg.
- B)** Iniciar suporte ventilatório não invasivo devido à taquipneia, prescrever dexametasona para reduzir o edema cerebral após a convulsão e avaliar a necessidade de expansão volêmica com solução salina a 0,9% somente se a pressão arterial cair abaixo dos valores de choque compensado.
- C)** Realizar intubação orotraqueal imediata para proteção de via aérea devido à disfunção neurológica, iniciar vasopressores em infusão periférica contínua e aguardar os resultados dos exames laboratoriais antes de prescrever antimicrobianos.
- D)** Administrar bolus de solução salina 0,9%, 20 mL/kg em cerca de 30 minutos, administrar glicose, e iniciar antibioticoterapia empírica de amplo espectro somente após a coleta de hemoculturas e cultura de LCR para identificar o patógeno.
- E)** Administrar bolus inicial de cristalóide balanceado de 20 mL/kg em 5-10 minutos,

coletar hemoculturas e, sem aguardar seu resultado, iniciar antibioticoterapia empírica de amplo espectro por via endovenosa o mais rapidamente possível.

Questão 77

HOS-BOS | SP | 2026

Após realizar a recepção de um recém-nascido do sexo masculino, nascido de uma mãe com 32 anos, primípara, após um pré-natal sem intercorrências, que foi termo (38 semanas e 5 dias), peso de nascimento de 3.400 g, com Apgar de primeiro minuto de 9, e quinto minuto de 10, o médico encaminhou para o alojamento conjunto. Cerca de 8 horas após o nascimento, a equipe de enfermagem informa que o bebê apresentou cansaço excessivo e cianose central intensa durante a mamada, sem melhora após posicionamento ou pausa para repouso. A oximetria de pulso revelou saturação de oxigênio de 75% no membro superior direito (pré-ductal) e 73% nos membros inferiores (pós-ductal). Exame físico revelou bulhas rítmicas normofonéticas, sem sopros evidentes, murmúrio vesicular bilateral preservado e frequência cardíaca de 160 bpm. A criança não apresenta tiragem, nem retração subdiafragmática. Qual a sua conduta e a hipótese diagnóstica mais provável?

- A)** Iniciar oxigenoterapia, pois trata-se, muito provavelmente de um desconforto respiratório transitório do RN.
- B)** Iniciar prostaglandina E1, pois trata-se, muito provavelmente, de um caso de transposição das grandes artérias.
- C)** Instalar cateter de alto fluxo umedecido, pois pode ser um quadro de bronquiolite.
- D)** Iniciar sildenafil, pois, possivelmente trata-se de hipertensão arterial pulmonar.
- E)** Não fazer nada e apenas observar por algumas horas, pois essa é uma reação normal da adaptação circulatória de recém-nascidos.

Questão 78

HOS-BOS | SP | 2026

Médico recebe, na sala de parto, RN com 41 semanas de idade gestacional, após uma gestação sem intercorrências; bolsa rota há 3 horas, com líquido amniótico com aspecto meconial. Imediatamente após o nascimento, o recém-nascido apresentava choro forte, tônus em flexão, cianose generalizada e superfície corporal coberta por mecônio em moderada quantidade. Dentre as condutas apresentadas, quais obrigatoriamente deverão ser realizadas para essa criança de acordo com as atuais recomendações da reanimação neonatal da Sociedade Brasileira de Pediatria?

- A)** Encaminhar ao berço de reanimação após clampeamento imediato do cordão e oferecer oxigênio inalatório suplementar.
- B)** Clampeamento oportuno do cordão umbilical após 60 segundos e avaliação da frequência cardíaca, do tônus e da respiração durante o contato pele a pele com a mãe.
- C)** Encaminhar para o contato pele a pele com a mãe e realizar aspiração de boca e nariz do excesso de secreções.
- D)** Encaminhar ao berço de reanimação e posicionar o pescoço em hiperextensão, para visualização direta da característica do mecônio em vias aéreas.
- E)** Encaminhar ao berço de reanimação e realizar ventilação com pressão positiva com balão e máscara com ar ambiente.

Questão 79

HOS-BOS | SP | 2026

O médico examina um recém-nascido (RN) a termo, saudável, nascido de parto vaginal, com 6 horas de vida, que ainda apresenta vernix caseoso. A mãe, primípara, manifesta grande preocupação com a higiene do bebê e solicita orientações sobre os primeiros cuidados. Ela menciona ter ouvido de familiares que o bebê precisa de um banho imediato “para ficar limpo de verdade”, que o coto umbilical deve ser limpo com solução antisséptica e que será importante “banho de sol” para prevenir icterícia. Considerando as evidências científicas e as recomendações da Sociedade Brasileira de Pediatria (SBP), assinale a alternativa que apresenta a orientação mais adequada ao atender a mãe.

- A)** O primeiro banho deve ser realizado dentro das primeiras 12 horas de vida e não deve ser postergado após esse momento. A limpeza do coto umbilical com álcool 70% diariamente é fundamental, e o banho de sol pela manhã é eficaz para prevenir icterícia.
- B)** O banho de imersão é o mais indicado e pode ser feito diariamente com sabonetes tradicionais em barra, pois possuem pH neutro ideal para a pele do bebê. O coto umbilical deve ser limpo com álcool 70% e seco, e a hidratação da pele pode ser feita com cremes adequados à pele do bebê, que acalmam irritações.
- C)** É recomendado adiar o primeiro banho por no mínimo 6 horas e, idealmente, 24 horas, para preservar o vernix caseoso, que é protetor. Para a higiene, utilize sabonetes líquidos infantis com pH próximo a 5,5, e o coto umbilical deve ser mantido apenas limpo e seco, sem necessidade de antissépticos.
- D)** A pele do recém-nascido a termo já possui barreira epidérmica totalmente madura, sendo desnecessário o uso de hidratantes nas primeiras semanas de vida. Para o coto umbilical, o uso de clorexidina a 0,5% é sempre a melhor opção para evitar infecções, independentemente do local de nascimento.
- E)** Lenços umedecidos são a melhor opção para a limpeza diária na área da fralda, pois são mais práticos e não necessitam de enxágue, mesmo que contenham fragrâncias. O uso de óleos vegetais deve ser evitado, pois podem obstruir os poros da pele delicada do bebê.

Questão 80

HOS-BOS | SP | 2026

Lactente com 2 meses de idade é encaminhado ao atendimento especializado por apresentar microcefalia e crises convulsivas de difícil controle. A mãe, adolescente e sem acompanhamento pré-natal, não relatou intercorrências relevantes durante a gestação, mas refere episódio de febre baixa e sintomas gripais no primeiro trimestre da gravidez. No exame de imagem, foram identificadas calcificações periventriculares ao redor dos ventrículos laterais, microcefalia e atraso no desenvolvimento neuropsicomotor. Nos exames complementares, o teste de triagem auditiva neonatal revelou perda auditiva neurossensorial bilateral. Estas alterações são mais compatíveis com infecção congênita causada por:

- A)** Citomegalovírus.
- B)** Toxoplasma gondii.
- C)** Treponema pallidum.
- D)** Herpesvírus.
- E)** Parvovírus B19.

Questão 81

HOS-BOS | SP | 2026

Uma empresa fabricante de agrotóxicos desenvolveu suas atividades em uma cidade de porte médio durante aproximadamente 20 anos até 2020. Após denúncias feitas pelo sindicato de trabalhadores e pela associação de moradores de um dos condomínios próximo, foram realizadas investigações que revelaram contaminações do solo e do lençol freático por várias substâncias químicas, entre as quais organoclorados. Pretende-se identificar as repercussões sobre a saúde da população e dos trabalhadores da empresa decorrentes dessa exposição. Assinale a alternativa correta sobre o caso.

- A)** Um inquérito epidemiológico permitiria em curto espaço de tempo determinar quais doenças deveriam ser o foco de acompanhamento.
- B)** Um estudo de Coorte permitiria determinar o coeficiente de incidência de doenças e medidas diretas de risco.
- C)** Como a exposição a substâncias químicas teve início há mais de 20 anos, o único estudo com alto poder analítico seria caso-controle.
- D)** Um estudo ecológico teria um alto poder analítico, mas teria como desvantagem um alto custo financeiro.
- E)** Enquanto as possíveis doenças decorrentes de cada substância química envolvida não forem determinadas de forma precisa, não será possível realizar qualquer estudo de utilidade para a saúde coletiva.

Questão 82

HOS-BOS | SP | 2026

A AIDS é uma das doenças que representa um dos maiores problemas de saúde pública da atualidade, em função de seu caráter pandêmico e de suas gravidades. Assinale a alternativa correta sobre essa doença.

- A)** Algumas condições de saúde, como a presença de algumas doenças sexualmente transmissíveis tais como, sífilis, herpes genital, cancro mole e verrugas, favorecem a transmissão do HIV.
- B)** O período de incubação para o aparecimento de sintomas e sinais da fase aguda costuma ser de aproximadamente 6 meses, e as doenças oportunistas aparecem de forma exuberante nesse período, chamando a atenção da pessoa infectada.
- C)** A transmissão vertical do HIV é uma etapa vencida no Brasil, pois a quimioprofilaxia com os antirretrovirais garante o controle dessa transmissão.
- D)** O período médio de janela imunológica do HIV é de aproximadamente 360 dias, período este em que a maioria dos indivíduos apresentará resultados positivos nos conjuntos de testes diagnósticos para a detecção da infecção pelo HIV.
- E)** O diagnóstico da fase aguda da doença por HIV é facilitado pela exuberância dos sintomas, pela viremia elevada e pela duração do quadro clínico, que habitualmente é longo, de até 30 dias.

Questão 83

HOS-BOS | SP | 2026

Em uma cadeia, quatro presos foram diagnosticados com catapora ou varicela. Para conter o

surto, foram tomadas algumas medidas.

Assinale a alternativa correta sobre a varicela e sobre esse surto.

- A)** A medida mais importante para conter o surto é proibir o contato de qualquer pessoa com as lesões dos infectados, que devem ficar isolados durante, pelo menos, 14 dias.
- B)** A principal preocupação nesse surto é prevenir, por meio de vacina, a evolução da varicela para herpes zoster nos acometidos, ambas as doenças causadas pelo Varicella-zoster vírus.
- C)** O diagnóstico da varicela só pode ser feito com o isolamento do vírus das lesões vesiculares durante os primeiros 10 dias da erupção.
- D)** A ocorrência do surto de varicela entre os presos citados deve ser contida fundamentalmente com o isolamento deles, pois a doença é autolimitada e a maioria evolui para a cura.
- E)** São medidas necessárias, embora não suficientes: suspensão das visitas e de outras atividades coletivas, aplicação de vacina em pessoas que tiveram contato próximo com os detentos infectados.

Questão 84

HOS-BOS | SP | 2026

Uma unidade de emergência do SUS recebe durante um período de uma hora os seguintes casos:

1. Joel, que estava descansando em sua casa após o trabalho no campo e havia sido picado por uma cobra.
 2. Dina, empregada doméstica, que voltava para a sua casa após o trabalho e torceu o pé ao descer do ônibus.
 3. O motorista de taxi Sérgio, que havia colidido com outro carro no dia anterior, quando levava um passageiro ao aeroporto, começou a sentir dor no pescoço.
 4. Luciana, estudante de 14 anos de idade, que voltava da escola e caiu, contundindo o joelho.
 5. Leda, atendente de telemarketing, que havia caído no banheiro da empresa e torcido o pé.
- Assinale a alternativa correta sobre os casos a serem notificados ao SINAN.

- A)** Nenhum dos casos é de notificação compulsória como acidente de trabalho ao SINAN, pois são todos provavelmente do mercado informal.
- B)** Joel deve ter seu caso notificado por se tratar de acidente com animal peçonhento; e apenas Leda deve ter seu caso notificado como acidente de trabalho, por ter ocorrido na empresa.
- C)** Joel deve ter seu caso notificado por se tratar de acidente com animal peçonhento; Dina, Sérgio e Leda devem ter seus casos notificados como acidente de trabalho.
- D)** Joel deve ter seu caso notificado por se tratar de acidente com animal peçonhento; e apenas Sérgio e Leda devem ter seus casos notificados como acidente de trabalho, por terem sido vítimas de acidente típico.
- E)** Todos devem ter seus casos notificados no SINAN; Joel por se tratar de acidente com animal peçonhento; Dina, Sérgio e Leda por serem vítimas de acidente de trabalho; e Luciana por ser menor de idade.

Questão 85

HOS-BOS | SP | 2026

Uma usuária de 57 anos de idade procura uma Unidade Básica de Saúde (UBS) com queixas de perda súbita de força, formigamento do lado esquerdo do corpo e certa dificuldade de falar desde que acordou, uma hora antes. Não tem antecedentes pessoais e nem familiares com hipertensão arterial ou outras doenças cardiovasculares. É acompanhada pela UBS por depressão após a morte de seu irmão, que ocorrera há 3 meses.

Assinale a alternativa correta sobre alguns dos procedimentos corretos.

- A)** Ela deve ser examinada imediatamente por um cardiologista e um neurologista que teriam condições de fazer diagnóstico de um acidente vascular cerebral (AVC) ou infarto de miocárdio, ambos com indicação de encaminhamento para unidades de emergência.
- B)** Aplicar a escala de Cincinatti e Glasgow, viabilizar acesso endovenoso e descartar hipoglicemia, que pode simular um AVC, antes de encaminhar a usuária para uma unidade de emergência, pela ausência de antecedentes mórbidos correlatos.
- C)** Avaliar o estado psíquico da usuária, pois crises de ansiedade e depressão podem simular AVC e, nesse caso, não haveria necessidade de encaminhamento para uma unidade de emergência.
- D)** Verificar sinais vitais, aplicar a escala de Cincinatti e Glasgow e providenciar transferência para uma unidade de emergência com a hipótese diagnóstica de um (AVC) para realização de trombólise.
- E)** Mesmo com a hipótese diagnóstica de AVC, não há indicação para trombólise, pois o momento ideal para esse procedimento é de 40 minutos, e a paciente já teria mais tempo de quadro clínico.

Questão 86

HOS-BOS | SP | 2026

No III Plano Nacional de Segurança Alimentar e Nutricional (2025-2027), o Ministério da Saúde, como membro do Conselho Nacional de Segurança Alimentar e Nutricional (Consea) e da Câmara Interministerial de Segurança Alimentar e Nutricional (Caisan), estabeleceu metas crescentes nesse período referentes a domicílios com risco de insegurança alimentar avaliado.

Assinale a alternativa correta sobre essa ação.

- A)** O Ministério da Saúde contará com uma verba para contratar equipes para atingir as metas estabelecidas.
- B)** Essa ação se refere ao compromisso do Ministério da Saúde, com mobilização da rede do SUS, para cumprir uma iniciativa de promoção da saúde de grande envergadura.
- C)** Essa ação deverá mobilizar os profissionais do SUS, em especial os médicos.
- D)** Essa ação atingirá todas as pessoas em risco de insegurança alimentar desde que não estejam em situação de rua.
- E)** Essa ação envolve apenas os municípios mais carentes do país, onde a fome está presente no cotidiano da maioria da população.

Questão 87

HOS-BOS | SP | 2026

O Brasil Sorridente é um programa de assistência odontológica, criado em 2004, que

apresenta diretrizes nacionais de saúde bucal, integradas na Política Nacional de Saúde Bucal. Um de seus componentes é o Serviço de Especialidades em Saúde Bucal – SESB. Assinale a alternativa correta no que se refere a um dos parâmetros mínimos de funcionamento do SESB.

- A)** As equipes devem ter um auxiliar ou técnico de saúde bucal, com carga horária semanal mínima de 20 horas.
- B)** Nenhum profissional pode ter carga horária individual menor que 10 horas.
- C)** O número mínimo de especialidades odontológicas ofertadas é 3.
- D)** Todos os SESB devem ter, pelo menos, 3 cirurgiões-dentistas.
- E)** Todos os SESB devem funcionar até as 21 horas.

Questão 88

HOS-BOS | SP | 2026

O diabetes mellitus (DM) é uma das doenças crônicas mais prevalentes no mundo e um dos maiores desafios de saúde pública do século XXI.

Assinale a alternativa correta sobre esse problema de saúde.

- A)** Uma das grandes razões da alta mortalidade decorrente das complicações do DM é o pouco encaminhamento ao especialista, em particular, da área de endocrinologia.
- B)** A judicialização da saúde resulta na ampliação do uso de medicamentos de boa qualidade para o diabetes e outras doenças.
- C)** As evidências demonstram que o bom manejo desse agravo na Atenção Básica evita hospitalizações e mortes por complicações cardiovasculares e cerebrovasculares.
- D)** Para que se obtenha a adesão das pessoas com DM ao tratamento medicamentoso é preciso exacerbar as complicações da doença nas ações educativas em saúde.
- E)** Estudos têm concluído que somente a oferta dos análogos de insulina e dos novos agentes antidiabéticos orais pelo SUS controlarão adequadamente os malefícios do DM.

Questão 89

HOS-BOS | SP | 2026

A valorização dos diferentes sujeitos implicados no processo de produção de saúde é a base da Política Nacional de Humanização (PNH).

A respeito da PNH, assinale a alternativa correta.

- A)** Segundo a PNH, a organização dos serviços de saúde se dá a partir do saber das profissões.
 - B)** Quanto maior a autonomia e possibilidade de protagonismo dos sujeitos, maiores as chances de se implantar a PNH.
 - C)** A PNH pressupõe a dissolução da divisão de papéis entre gestão, trabalhadores e usuários.
 - D)** A democratização do poder para os municípios diminui a importância do Ministério da Saúde no SUS.
 - E)** Os conselhos tripartites do SUS pressupõe a participação dos trabalhadores da saúde, dos usuários e dos proprietários de hospitais privados.
-

Questão 90

HOS-BOS | SP | 2026

Durante a manutenção de um aparelho refrigerador, um tubo de oxigênio explodiu e acertou a cabeça do mecânico de manutenção Wilson, de 38 anos de idade. Ele foi socorrido com trauma craniano. Internado, acabou evoluindo com infecção pulmonar e septicemia, indo a óbito após 10 dias de internação.

Para fins de declaração de óbito, assinale a alternativa que apresenta a causa básica do óbito.

- A)** Internação.
- B)** Infecção pulmonar.
- C)** Trauma craniano.
- D)** Septicemia.
- E)** Explosão do tubo de oxigênio.

Questão 91

HOS-BOS | SP | 2026

Assinale a alternativa que apresenta duas vacinas obrigatórias para recém-nascido.

- A)** Vacina BCG e vacina hepatite B.
- B)** Vacina BCG e vacina poliomielite inativada VIP.
- C)** Vacina hepatite A e primeira dose da vacina meningocócica C.
- D)** Vacina febre amarela e vacina BCG.
- E)** Vacina covid-19 e vacina hepatite B.

Questão 92

HOS-BOS | SP | 2026

Pessoa idosa, no Brasil, é quem tem 60 ou mais anos de vida. O número de pessoas idosas vem aumentando de forma acelerada. É importante destacar que, atualmente, entre os idosos, a população que mais cresce é a dos mais idosos, isto é, as pessoas de 80 anos e mais. O direito à saúde prevê a atenção integral por meio do SUS, assegurando o acesso universal e gratuito aos serviços de prevenção, promoção, proteção, recuperação da saúde e cuidados paliativos.

Assinale a alternativa correta sobre essa questão.

- A)** Todos os serviços de saúde do SUS devem se preparar para acolher as demandas da pessoa idosa de forma particular, pois são carentes emocionalmente.
- B)** As UBS, as equipes da Saúde da Família e os agentes comunitários de saúde (ACS) são os primeiros serviços que devem estar disponíveis para as demandas das pessoas idosas.
- C)** Todos os municípios devem garantir a disponibilidade de hospitais especializados em pessoas idosas.
- D)** Trata-se de uma fase difícil, pois ao mesmo tempo em que as pessoas idosas precisam de independência, precisam também de limites.
- E)** Embora todas as dimensões devam ser consideradas, nas pessoas idosas, as alterações manifestadas no corpo são as mais importantes.

Questão 93

HOS-BOS | SP | 2026

Liliane, 67 anos de idade, usuária de uma UBS, em avaliação da saúde de rotina, recebeu a categoria BI-RADS 2 como resultado de mamografia.

A respeito do caso, assinale a alternativa correta.

- A)** A paciente deve ser encaminhada a um serviço de mastologia para ser acompanhada.
- B)** A paciente deve realizar outra mamografia em 6 meses.
- C)** A paciente deve seguir a rotina de rastreamento, com mamografia a cada 2 anos.
- D)** A paciente deve ser encaminhada para avaliação em um serviço de oncologia.
- E)** A paciente deve prosseguir a investigação para eventual biópsia.

Questão 94

HOS-BOS | SP | 2026

O tabagismo é uma doença crônica, de caráter epidêmico, decorrente da dependência à nicotina, a principal, mas não única substância causadora da adicção. O cigarro convencional contém milhares de substâncias químicas, sendo fator de risco para múltiplas doenças graves, como doenças cardiovasculares, respiratórias crônicas e diversas neoplasias, dentre outras. Trata-se de um problema relevante de saúde pública, objeto de diferentes iniciativas do poder público.

Assinale a alternativa correta sobre o tabagismo.

- A)** Nas repartições públicas é proibido o uso de cigarros, cigarrilhas, charutos, cachimbos ou de qualquer outro produto fumígeno, derivado ou não do tabaco, salvo se houver salas individuais.
- B)** O patrocínio de atividade cultural ou esportiva e realização de pesquisa de mercado junto à população por qualquer meio de abordagem promocional são permitidos, desde que se deixe claro que há malefícios do uso do tabaco à saúde.
- C)** No Brasil, é vedada, em todo território nacional, a propaganda de qualquer produto fumígeno derivado do tabaco, incluindo a exposição dos produtos nos locais de venda em expositores ou mostruários.
- D)** A vedação da permanência regular de trabalhadores no interior das áreas exclusivas para o uso de produtos fumígenos derivados ou não do tabaco faz parte da promoção de saúde dirigida a esses trabalhadores.
- E)** A exigência de condições específicas para as áreas exclusivas ao uso de produtos fumígenos derivados ou não do tabaco é considerada parte da promoção de saúde para os usuários desses espaços.

Questão 95

HOS-BOS | SP | 2026

A adultização tem sido um tema recorrente na mídia, na política, nos movimentos sociais e em diferentes esferas governamentais. Esse fenômeno diz respeito à exposição de crianças e adolescentes a comportamentos e situações inadequados para sua idade, como o trabalho precoce e o acesso a conteúdos impróprios.

A esse respeito, assinale a alternativa correta.

- A)** O SUS tem pouco papel no combate à adultização e na atenção às suas repercussões, pois se trata de regulação da internet.
- B)** A intervenção do SUS nessa questão deve se dar principalmente por meio de serviços especializados em crianças e adolescentes.
- C)** As políticas de saúde da mulher devem ser reforçadas, abrangendo a população infantil e adolescente, com ampliação de serviços especializados em crianças.
- D)** É fundamental que todos os níveis de atenção do SUS sejam capacitados para as repercussões sobre a saúde das crianças e dos adolescentes.
- E)** A atuação do SUS deve ser focada particularmente na exposição a situações que sexualizam a aparência e as atitudes das crianças.

Questão 96

HOS-BOS | SP | 2026

Em uma determinada região, a equipe de saúde de uma UBS detecta várias crianças em situação de trabalho, fabricando bijuterias nos domicílios. O trabalho é comandado pelas mães, que em situação de pobreza, veem nessa atividade econômica uma maneira de sobreviver. A UBS atende MB, de 14 anos de idade, que desde os 9 anos trabalha em diferentes etapas do processo, tendo contato com fumos de solda, sofrendo queimaduras e dores nas mãos pelos movimentos finos que realiza repetitivamente.

Assinale a alternativa correta sobre essa situação.

- A)** O combate ao trabalho infantil e suas consequências são de atribuição legal exclusiva do Ministério do Trabalho e Emprego.
- B)** O trabalho infantil não é eliminado, porque muitas famílias preferem que seus filhos trabalhem para não serem atraídos pelo tráfico de drogas, a despeito do impacto negativo sobre a saúde das crianças e dos adolescentes.
- C)** O trabalho infantil, cujas repercussões são multidimensionais, deve ser enfrentado por todos os setores de governo e da sociedade com construção de políticas públicas sistêmicas.
- D)** O trabalho infantil pode ser regulado de maneira a não prejudicar o desenvolvimento físico das crianças e dos adolescentes.
- E)** O trabalho infantil é historicamente presente na sociedade brasileira, de maneira que já foi incorporado pela sociedade como uma prática aceitável e até saudável.

Questão 97

HOS-BOS | SP | 2026

Sobre o Subsistema de Atenção à Saúde Indígena, assinale a alternativa correta.

- A)** O financiamento do referido sistema é viabilizado por recursos próprios da União.
- B)** A população indígena deverá ter unidades de referência para cada etnia.
- C)** Os conselhos de saúde devem ter obrigatoriamente representação indígena em determinadas regiões do país.
- D)** Sempre que necessário, a União deverá assegurar aporte adicional de recursos não previstos nos planos de saúde dos Distritos Sanitários Especiais Indígenas.
- E)** A Lei nº 8.080/90 determina que, sempre que possível, as populações indígenas devem realizar suas próprias conferências de saúde nos níveis municipal, estadual e nacional.

Questão 98

HOS-BOS | SP | 2026

Assinale a alternativa correta em relação à atenção à saúde da mulher, segundo a Lei nº 8.080/90.

- A)** No caso de atendimento que envolva qualquer tipo de sedação ou rebaixamento do nível de consciência, caso a paciente não indique acompanhante, a unidade de saúde responsável pelo atendimento indicará pessoa de sua família para acompanhá-la.
- B)** A paciente não poderá renunciar ao direito de ter acompanhante, nos casos de atendimento com sedação.
- C)** Em consultas, exames e procedimentos realizados em unidades de saúde públicas ou privadas, toda mulher tem o direito de fazer-se acompanhar por pessoa maior de idade, durante todo o período do atendimento, independentemente de notificação prévia.
- D)** As unidades de saúde de todo o país, desde que públicas, ficam obrigadas a manter, em local visível de suas dependências, aviso que informe sobre o direito da mulher a acompanhante.
- E)** Nos casos graves que requeiram unidades de terapia intensiva, a usuária não terá direito a acompanhante.

Questão 99

HOS-BOS | SP | 2026

A telessaúde é prevista na Lei nº 8.080/90.

Sobre essa modalidade de serviço, assinale a alternativa correta.

- A)** As medicações prescritas pela telessaúde não são consideradas para efeitos de dispensação.
- B)** O profissional de saúde poderá optar pela telessaúde desde que não seja a primeira consulta.
- C)** Todos os profissionais de saúde que optem pela telessaúde precisam ter inscrição secundária para exercer a profissão em outra jurisdição.
- D)** O paciente pode se recusar e requerer atendimento presencial.
- E)** O termo de consentimento livre e esclarecido do paciente é obrigatório apenas nos casos em que ele seja participante de pesquisa.

Questão 100

HOS-BOS | SP | 2026

Um município define seu plano de industrialização para 4 anos, com previsão de produtividade, sustentabilidade, respeito à diversidade racial. No entanto, não prevê qualquer programa de promoção de saúde e prevenção de acidentes e doenças relacionadas ao trabalho nas empresas.

Diante desse caso, assinale a alternativa correta.

- A)** Seria desejável que houvesse atenção à saúde dos trabalhadores, mas a existência de empregos deve ser colocada como prioridade.
- B)** Esse fato desrespeita o preceito legal de que a saúde é direito de todos e dever do Estado, garantido mediante políticas sociais e econômicas que visem à redução do risco

de doença e outros agravos.

- C)** Considerando que a ampliação do mercado formal é prioritária, a Prefeitura deve expandir a sua rede hospitalar para prestar assistência aos acidentados.
- D)** Deve-se priorizar a saúde dos trabalhadores, introduzindo no plano de industrialização ações que facilitem o atendimento dos trabalhadores e suas famílias.
- E)** Esse plano de industrialização deve incluir ações de prevenção de acidentes do trabalho assim que atingir os objetivos pretendidos inicialmente.