



Dante

2026 | SP | 80 Questões



Questão 1

Dante | SP | 2026

Mulher de 41 anos, previamente hígida, comparece ao ambulatório com queixa de dor no joelho direito há 1 ano, que piora ao caminhar e melhora com o repouso, associada a rigidez matinal de 20 minutos. Nega lesões cutâneas ou acometimento de outras articulações. Ao exame, não há calor, rubor ou aumento do volume articular no joelho direito. O movimento passivo está levemente limitado pela dor, com presença de crepitações. Foram realizados exames laboratoriais que evidenciaram fator antinuclear com padrão nuclear pontilhado fino denso na titulação de 1:80 (VR: < 1:80 - Não reagente) e ácido úrico sérico de 7,1mg/dL (VR: 2,4 - 6,0mg/dL). Radiografia simples do joelho direito demonstrou redução do espaço articular e esclerose subcondral. Considerando a principal hipótese diagnóstica, qual é o tratamento que deve ser iniciado?

- A) Prednisona oral
- B) Cetoprofeno tópico
- C) Metotrexato oral
- D) Colchicina oral

Questão 2

Dante | SP | 2026

Homem de 65 anos, previamente hígido, comparece à consulta preocupado com um achado visto incidentalmente em uma tomografia computadorizada de tórax, realizada para investigação de dor torácica atípica. É ex-tabagista com carga de 40 maços-ano, tendo interrompido o tabagismo há 10 anos. Sem outros antecedentes ou comorbidades relevantes. O exame evidenciou um nódulo pulmonar solitário sólido, medindo 7mm de diâmetro, localizado periféricamente e com margens regulares. Qual é a conduta adequada para o manejo desse nódulo pulmonar solitário?

- A) Repetir a tomografia computadorizada de tórax em 6 a 12 meses.
- B) Solicitar tomografia por emissão de pósitrons (PET-CT).
- C) Solicitar biópsia transtorácica por agulha fina guiada por TC.
- D) Indicar ressecção cirúrgica imediata por videotoracoscopia.

Questão 3

Dante | SP | 2026

Mulher de 60 anos, previamente hígida, é admitida na unidade de emergência em estado grave por quadro de choque séptico de foco pulmonar. Foi iniciado protocolo de sepse, com expansão volêmica; antibioticoterapia com cefepime e vancomicina; suporte hemodinâmico com noradrenalina e vasopressina; intubação orotraqueal e início de ventilação mecânica. No segundo dia de internação, a paciente apresenta melhora clínica, utilizando dose baixa de noradrenalina no momento. Os exames laboratoriais mostram creatinina inicial de 0,7mg/dL (VR: 0,7 - 1,3mg/dL) e, no segundo dia, creatinina de 2,0mg/dL. Qual é a classificação da lesão renal aguda apresentada pela paciente no segundo dia e sua etiologia mais provável?

- A) Lesão renal aguda KDIGO Estágio 3 causada pela vancomicina.
- B) Lesão renal aguda KDIGO Estágio 2 causada pelo choque séptico.

- C) Lesão renal aguda KDIGO Estágio 3 causada pelo choque séptico.
- D) Lesão renal aguda KDIGO Estágio 2 causada pela vancomicina.

Questão 4

Dante | SP | 2026

Mulher de 24 anos, previamente hígida, dá entrada na unidade de emergência após familiares relatarem episódio de crise convulsiva tônico-clônica generalizada ocorrido há 40 minutos, com duração aproximada de 1 minuto e resolução espontânea. No momento da admissão, a paciente encontra-se sonolenta e responsiva ao chamado, sem movimentos estereotipados. Foram instituídos monitorização de sinais vitais, feita punção de acesso venoso e coleta de exames laboratoriais. Após 15 minutos, a paciente apresenta nova crise tônico-clônica generalizada, associada a nistagmo horizontal e liberação esfíncteriana. Qual medicação deve ser feita prontamente por via intravenosa?

- A) Fenobarbital
- B) Fenitoína
- C) Diazepam
- D) Valproato

Questão 5

Dante | SP | 2026

Homem de 72 anos, previamente sem comorbidades relevantes, encontra-se internado em enfermaria para reabilitação motora e controle algíco após politrauma ocorrido há 2 semanas. Há 2 dias, passou a apresentar febre diária de 38°C, e foi identificada hiperemia no óstio de cateter venoso central posicionado em veia jugular interna direita. O cateter foi prontamente retirado, com coleta subsequente de hemoculturas periféricas, que demonstraram crescimento de *Escherichia coli* em 10 horas. O antibiograma pode ser visto a seguir:

Qual tratamento antimicrobiano deve ser instituído neste momento, levando-se em conta o perfil de resistência do microrganismo identificado e o uso racional de antimicrobiano?

Antimicrobiano	CIM ($\mu\text{g/mL}$)	Interpretação
Amicacina	2	S
Aztreonam	≥ 64	R
Cefepime	8	S
Ceftazidima	32	R
Ceftazidima-avibactam	$\leq 0,12$	S
Ceftriaxona	≥ 64	R
Cefuroxima	≥ 64	R
Ciprofloxacina	$\leq 0,06$	S
Ertapenem	$\leq 0,12$	S
Gentamicina	≤ 1	S
Meropenem	$\leq 0,25$	S
Piperacilina-tazobactam	≤ 4	S

- A) Ceftazidima-avibactam 2,5g a cada 8 horas por 14 dias.

- B)** Piperacilina-tazobactam 4,5g a cada 6 horas por 10 dias.
- C)** Meropenem 1g a cada 8 horas por 7 dias.
- D)** Cefepime 1g a cada 8 horas até hemoculturas negativas.

Questão 6

Dante | SP | 2026

Mulher de 27 anos, previamente hígida, é trazida à unidade de emergência por seu acompanhante devido a quadro de náuseas e sonolência há 6 horas. A paciente refere ainda visão turva com pontos luminosos centrais há 1 hora. Relata que na noite anterior esteve em uma festa onde ingeriu bebidas alcoólicas, e informa que outros dois colegas que consumiram as mesmas bebidas apresentaram sintomas semelhantes. Nega uso de drogas ilícitas. Qual alteração laboratorial se espera encontrar, considerando-se a principal suspeita diagnóstica?

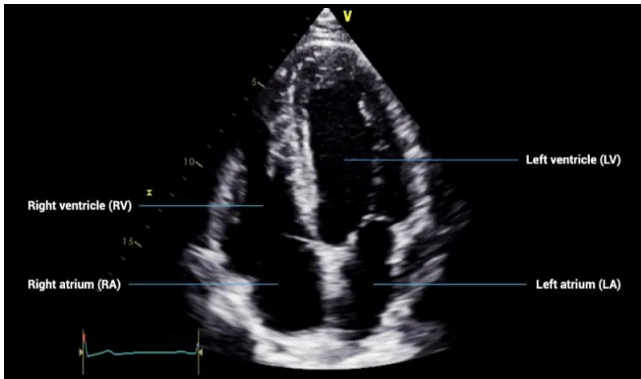- A)** Gap osmolar alto
- B)** Alcalose metabólica
- C)** Hiponatremia
- D)** Hipomagnesemia

Questão 7

Dante | SP | 2026

Homem de 65 anos, portador de hipertensão arterial sistêmica e tabagismo ativo, foi admitido na unidade de terapia intensiva em pós-operatório imediato de colectomia direita, com confecção de colostomia em alça, por neoplasia de cólon. A equipe anestésica relatou intubação orotraqueal de sequência atrasada e passagem de cateter venoso central em veia jugular interna direita, sem intercorrências. O paciente recebeu profilaxia antibiótica com 2g de cefazolina ao final do procedimento. Houve sangramento maciço intraoperatório, sendo realizada expansão volêmica com 5 litros de ringer lactato e transfusão de 3 concentrados de hemácias, sem necessidade de droga vasoativa. Na admissão, encontrava-se sedado profundamente com propofol, hemodinamicamente estável, intubado e em ventilação mecânica controlada a pressão, com pressão inspiratória de 18cmH₂O, PEEP (pressão positiva expiratória final) de 8cmH₂O, frequência respiratória de 18irpm, tempo inspiratório de 1 segundo e FiO₂ (fração inspirada de oxigênio) de 80%. Após 15 minutos da chegada à UTI, evoluiu com taquicardia (130bpm), hipotensão (60x40mmHg) e extremidades frias. A saturação periférica permaneceu em 95% sob FiO₂ de 80%. O exame pulmonar e cardíaco não mostrou alterações. Foi realizada ultrassonografia à beira do leito, e o débito cardíaco estimado foi de 6L/min (elevado).

Qual é a causa do choque circulatório?



- A)** Infarto agudo do miocárdio
- B)** Tromboembolismo pulmonar
- C)** Hipovolemia por sangramento maciço
- D)** Anafilaxia por uso de cefazolina

Questão 8

Dante | SP | 2026

Homem de 85 anos, portador de insuficiência cardíaca avançada e com múltiplas internações no último ano, procura a unidade de emergência com quadro de febre, dispneia, tosse produtiva e edema de membros inferiores há dois dias. Ele está acompanhado da filha, que relata que o paciente é seguido no ambulatório de cuidados paliativos e possui diretivas antecipadas de vontade descritas em prontuário, previamente alinhadas entre equipe médica, paciente e familiares, priorizando medidas de conforto e limitação de intervenções invasivas. Ao exame, encontra-se caquético, com frequência cardíaca de 110bpm, pressão arterial de 100x60mmHg, frequência respiratória de 44irpm e saturação periférica de 85% em ar ambiente. A ausculta pulmonar demonstra murmúrios vesiculares abolidos em bases e estertores até ápices bilateralmente. Quais condutas devem ser adotadas neste momento?

- A)** Administrar doses endovenosas de morfina e furosemida para controle de dispneia, seguidos de alta hospitalar para maior conforto.
- B)** Suplementar oxigênio em máscara não reinalante e iniciar antibioticoterapia, furosemida e morfina endovenosos.
- C)** Suplementar oxigênio com cateter nasal e iniciar midazolam em bomba de infusão contínua.
- D)** Realizar ventilação não invasiva e toracocentese de alívio bilateral. Iniciar furosemida e morfina endovenosos.

Questão 9

Dante | SP | 2026

Homem de 77 anos, residente em instituição de longa permanência há dois anos, é avaliado em visita médica de rotina. Possui antecedentes de demência de Alzheimer em estágio moderado e hipertensão arterial sistêmica bem controlada. A carteira de vacinação pode ser vista a seguir:

Considerando que o ano atual é 2025, quais vacinas devem ser indicadas de acordo com o Programa Nacional de Imunizações do Idoso, além de Influenza e COVID-19?

Vacina	Situação vacinal
Hepatite B	3 doses na infância
Dupla bacteriana adulto (dT)	1 dose de reforço em 2012
Febre amarela	1 dose em 2018
Pneumocócica conjugada 13-valente (VPC13)	Não recebeu
Pneumocócica 23-valente (VPP23)	1 dose em 2018
Sarampo, caxumba e rubéola (tríplice viral atenuada)	Não recebeu
Varicela	Não recebeu
Influenza trivalente	1 dose em 2021
Covid-19	3 doses em 2021

- A) Pneumocócica 23-valente e tríplice viral atenuada.
- B) Dupla bacteriana adulto, pneumocócica conjugada 13-valente e hepatite B.
- C) Hepatite B, pneumocócica conjugada 13-valente e varicela.
- D) Dupla bacteriana adulto e pneumocócica 23-valente.

Questão 10

Dante | SP | 2026

Mulher de 48 anos, previamente saudável, foi submetida a tireoidectomia total seguida de ablação com iodo radioativo, para tratamento de carcinoma papilífero da tireoide de alto risco, com invasão extratireoidiana mínima e disseminação linfonodal (pT3bN1aM0). Retorna para acompanhamento seis meses após o tratamento, estando sem evidência estrutural de doença, com tireoglobulina indetectável e anticorpos antitireoglobulina detectáveis. Qual é a conduta adequada neste momento?

- A) Reduzir a dose de levotiroxina para manter o TSH entre 0,5 e 2mUI/L, pois a paciente apresenta boa resposta inicial.
- B) Realizar nova ablação com iodo radioativo, para garantir erradicação completa de tecido remanescente.
- C) Prescrever levotiroxina com o objetivo de manter TSH < 0,1mUI/L, visando reduzir o risco de recidiva.
- D) Solicitar uma tomografia por emissão de pósitrons (PET/TC) para rastreamento de metástases à distância da neoplasia.

Questão 11

Dante | SP | 2026

Homem de 58 anos, com obesidade e diabetes mellitus tipo 2 há 10 anos, em uso de metformina 1000mg duas vezes ao dia, comparece ao ambulatório para avaliação pré-operatória de cirurgia eletiva de correção de hérnia inguinal. Encontra-se assintomático e com exame físico normal, apresentando glicemia de jejum de 314mg/dL (VR: 70 - 99 mg/dL) e hemoglobina glicada de 11,2% (VR: 4,0 - 5,6%). Qual é a conduta adequada neste momento?

- A)** Iniciar terapia baseada em insulina e adiar a cirurgia até controle glicêmico adequado.
- B)** Manter apenas metformina, mantendo a data da cirurgia conforme programado.
- C)** Iniciar glibenclamida e análogo de GLP-1, mantendo a data da cirurgia conforme programado.
- D)** Associar dapagliflozina e gliclazida, adiando a cirurgia até controle glicêmico adequado.

Questão 12

Dante | SP | 2026

Homem de 58 anos, com cirrose hepática secundária a hepatite C já tratada e com RNA viral indetectável há dois anos, comparece ao ambulatorial para consulta de seguimento. Está assintomático, sem história prévia de sangramento digestivo ou ascite. Ao exame, apresenta esplenomegalia. A elastografia transitória evidenciou rigidez hepática de 21kPa, e os exames laboratoriais mostraram plaquetas de 90.000/mm³ (VR: 150.000 - 450.000/mm³). Qual é a conduta adequada neste momento?

- A)** Repetir elastografia hepática em seis meses para confirmar rigidez hepática.
- B)** Solicitar endoscopia digestiva alta para avaliação de varizes esofágicas.
- C)** Investigar causas hematológicas de trombocitopenia e esplenomegalia.
- D)** Iniciar carvedilol em dose baixa e titular conforme tolerância e dose alvo.

Questão 13

Dante | SP | 2026

Mulher de 58 anos, com diabetes mellitus tipo 2 há 8 anos, em uso de metformina, apresenta pressões arteriais de consultório persistentemente elevadas, com média de 162x98mmHg em quatro consultas consecutivas ao longo de quatro semanas. A monitorização residencial da pressão arterial (MRPA) confirmou média de 158x96mmHg. Exames laboratoriais demonstraram creatinina de 1,6mg/dL (VR: 0,7 - 1,3mg/dL), com TFG CKD-EPI de 35mL/min/1,73 m², potássio de 4,3mEq/L (VR: 3,5 - 5,1mEq/L), relação albumina/creatinina de 180mg/g (VR < 30mg/g) e hemoglobina glicada de 7,8% (VR: 4,0 - 5,6%). Qual deve ser a estratégia inicial para o tratamento da hipertensão dessa paciente?

- A)** Tratamento em monoterapia com hidroclorotiazida em dose máxima.
- B)** Associação de enalapril com anlodipina em doses baixas.
- C)** Associação de enalapril, anlodipino e hidroclorotiazida em doses baixas.
- D)** Associação de anlodipino e hidroclorotiazida em doses baixas.

Questão 14

Dante | SP | 2026

Homem de 67 anos, ex-tabagista (30 maços-ano) e portador de insuficiência cardíaca com fração de ejeção reduzida de etiologia isquêmica, diabetes mellitus tipo 2 e fibrilação atrial crônica, encontra-se internado há cinco dias por descompensação da insuficiência cardíaca em perfil B. Está em uso de furosemida endovenosa em bomba de infusão contínua. Apesar do balanço hídrico negativo acumulado de 4 litros, mantém dispneia significativa com necessidade de oxigênio suplementar. No quinto dia de internação apresentou pico febril de

37,8°C, com aumento discreto da leucocitose (de 10.500 para 12.800/mm³, sem desvio). Ao exame físico, está em bom estado geral, com frequência cardíaca de 95bpm, pressão arterial de 110x70mmHg, frequência respiratória de 24irpm e saturação periférica de oxigênio de 92% com cateter nasal a 3L/min. Foi vista turgência jugular, com ritmo irregular à custa de B3 na ausculta cardíaca. Exame pulmonar evidenciou abolição do murmúrio vesicular em terço inferior do hemitórax direito com crepitos bibasais. A ultrassonografia à beira leito (POCUS) evidência coleção pleural direita anecoica e livre, sem septações ou debris. Os exames laboratoriais demonstram procalcitonina < 0,1ng/mL (VR: < 0,5ng/mL), urina tipo 1 normal e hemoculturas parciais negativas. Foi feita uma toracocentese diagnóstica cuja análise do líquido pleural evidenciou:

- Aspecto: líquido seroso amarelo citrino
- Proteína pleural: 2,1g/dL (proteína sérica: 6,5g/dL)
- LDH pleural: 85U/L (LDH sérica: 180U/L; LSN sérico: 250U/L)
- Glicose pleural: 98mg/dL
- pH: 7,38
- Leucócitos: 320/mm³ (70% linfócitos, 25% neutrófilos)
- Albumina pleural: 1,2g/dL (albumina sérica: 3,4g/dL)

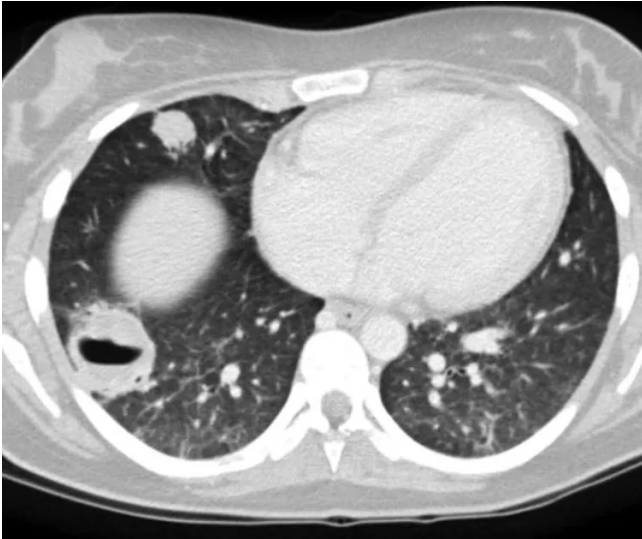Qual é o diagnóstico do derrame pleural e a conduta mais apropriada?

- A)** Derrame exsudativo parapneumônico complicado; iniciar antibioticoterapia e realizar drenagem torácica devido ao alto risco de evolução para sepse.
- B)** Derrame exsudativo parapneumônico não complicado; iniciar antibioticoterapia empírica para pneumonia associada a hospitalização.
- C)** Derrame indeterminado, sendo potencialmente um pseudoexsudato devido à diuréticoterapia agressiva; aguardar culturas e gradiente de albumina para definir conduta.
- D)** Derrame transudativo por insuficiência cardíaca; otimizar a terapia diurética e investigar outras causas para a febre.

Questão 15

Dante | SP | 2026

Homem de 48 anos é admitido na enfermaria para investigação de dispneia progressiva há 4 semanas, tosse seca e episódios de epistaxe. Relata história de sinusite crônica refratária a múltiplos ciclos de antibióticos e artralguas migratórias nos últimos 6 meses. Tem história de hipertensão arterial, em uso regular de losartana. Nega tabagismo ou etilismo. Ao exame, apresenta pressão arterial de 150x95mmHg, frequência cardíaca de 98bpm, frequência respiratória de 22irpm, saturação periférica de oxigênio de 92% em ar ambiente e temperatura de 37,4°C. A inspeção da boca e nariz evidencia perfuração de palato com crostas hemáticas em septo nasal. A ausculta pulmonar revelou crepitos bibasais. Os exames laboratoriais evidenciaram: hemoglobina 10,5g/dL (VR: 13,5 - 17,5g/dL); leucócitos 11.500/mm³ (VR: 3.650 - 8.120/mm³); creatinina 1,9mg/dL (basal: 0,9mg/dL); PCR 85mg/L (VR: < 5mg/L). Urina tipo 1 com proteinúria ++/4+ (VR: negativa) e hematúria ++/4+ (VR: negativa). A alteração detectada na tomografia de tórax pode ser vista a seguir. Considerando a principal hipótese diagnóstica, quais resultados de exames sorológicos seriam esperados neste paciente?



- A)** Anticorpo anticitoplasma de neutrófilos (ANCA) padrão perinuclear (p-ANCA) e anti-mieloperoxidase (anti-MPO) positivos.
- B)** Fator antinuclear (FAN) padrão nuclear homogêneo e anti-DNA de dupla hélice (anti-dsDNA) positivos.
- C)** Anticorpo anticitoplasma de neutrófilos padrão c-ANCA e anti-proteinase 3 (anti-PR3) positivos.
- D)** Crioglobulinas séricas positivas e dosagem do complemento (C3/C4) com valores abaixo do limite inferior da normalidade.

Questão 16

Dante | SP | 2026

Mulher de 72 anos, com história de hipertensão arterial e diabetes mellitus tipo 2, procura a unidade de emergência com quadro de palpitações iniciadas há 48 horas. Nega dor torácica, síncope ou dispneia. Ao exame, apresenta pressão arterial de 132x82mmHg, frequência cardíaca irregular de 84bpm e saturação periférica de oxigênio de 98% em ar ambiente. Não há sopros à ausculta cardíaca. O eletrocardiograma detectou ritmo de fibrilação atrial e o ecocardiograma não evidenciou alterações cardíacas estruturais. Nos exames laboratoriais, observa-se taxa de filtração glomerular estimada de 62mL/min/1,73m². Qual é a conduta recomendada neste momento?

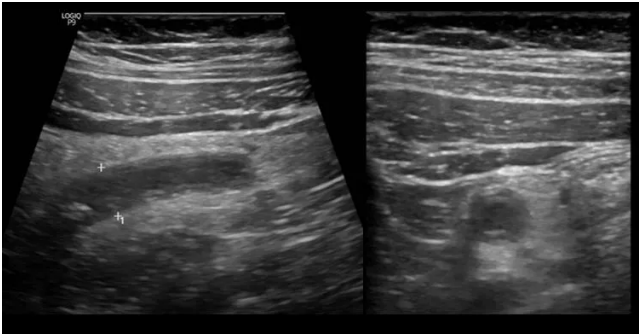
- A)** Iniciar rivaroxabana 20mg/dia e manter seguimento ambulatorial.
- B)** Não iniciar anticoagulação, pois o escore CHA₂DS₂-VASc indica baixo risco.
- C)** Iniciar enoxaparina e varfarina, suspendendo a heparina quando RNI 2,0-3,0.
- D)** Iniciar varfarina com alvo de RNI 2,0-3,0 e seguimento ambulatorial.

Questão 17

Dante | SP | 2026

Mulher de 25 anos de idade, gestante com idade gestacional de 13 semanas, procurou o pronto atendimento por dor abdominal há dois dias associada a disúria. Ao exame físico, encontra-se em bom estado geral com PA 100x60mmHg, FC 90bpm e temperatura axilar de 37,1°C. O exame abdominal evidencia abdome gravídico, flácido, doloroso à palpação em

flanco direito e fossa ilíaca direita, sem sinais de irritação peritoneal. Os exames laboratoriais revelaram leucócitos em $14.200/\text{mm}^3$, PCR 25mg/dL , exame de urina com 45.000 leucócitos/ mm^3 e nitrito negativo. A avaliação obstétrica não demonstrou sinais de sofrimento fetal. Realizou a ultrassonografia ilustrada a seguir. Qual é o tratamento indicado para essa paciente?



- A) Antibioticoterapia via oral e reavaliação ambulatorial em 48 horas.
- B) Antibioticoterapia via endovenosa exclusiva.
- C) Abordagem cirúrgica de urgência por via abdominal.
- D) Sintomáticos e reavaliação ambulatorial em 48 horas.

Questão 18

Dante | SP | 2026

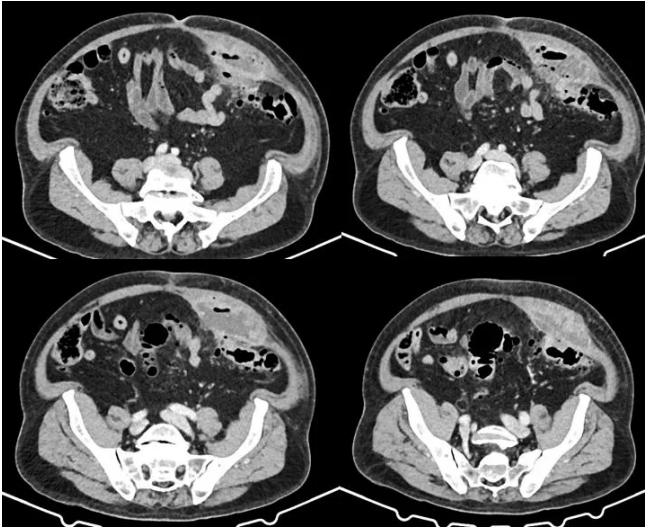
Mulher, de 50 anos de idade, foi encaminhada ao ambulatório de Cirurgia Geral após alteração em ultrassonografia de abdome solicitada em consulta de rotina para programação de reposição hormonal. Nega comorbidades. Encontra-se assintomática e sem alterações no exame físico. A ultrassonografia de abdome revelou formação sólida de $0,4\text{cm}$ no fundo da vesícula biliar, fixa, sem formação de sombra acústica posterior e sem vascularização ao Doppler. Não foram identificadas outras alterações no exame solicitado. Qual é a conduta indicada para essa paciente neste momento?

- A) Colangiopancreatografia retrógrada endoscópica (CPRE).
- B) Colectomia videolaparoscópica.
- C) Biópsia guiada por ultrassonografia endoscópica.
- D) Repetição do exame ultrassonográfico em seis meses.

Questão 19

Dante | SP | 2026

Mulher, de 55 anos de idade, procurou o pronto atendimento por dor em flanco esquerdo e fossa ilíaca esquerda há uma semana. Nega náuseas, vômitos ou febre. Refere última evacuação há dois dias, sem produtos patológicos. Ao exame físico, encontra-se em bom estado geral, afebril, com abdome globoso, flácido, doloroso à palpação de flanco esquerdo e fossa ilíaca esquerda, com presença de plastrão nessa região, sem sinais de irritação peritoneal. Os exames laboratoriais revelaram leucócitos em $17.300/\text{mm}^3$ e PCR de 58mg/dL . Realizou a tomografia de abdome ilustrada a seguir. Qual é o tratamento mais indicado para essa paciente neste momento?



- A) Antibioticoterapia endovenosa e drenagem percutânea da coleção.
- B) Antibioticoterapia via oral e retorno em 48 horas para reavaliação.
- C) Antibioticoterapia endovenosa e retossigmoidectomia a Hartmann.
- D) Analgesia via oral e retorno em 48 horas para reavaliação.

Questão 20

Dante | SP | 2026

Homem, de 40 anos de idade, encontra-se em terceiro dia de internação hospitalar por pancreatite aguda leve de etiologia biliar. Está com bom controle algico, sem náuseas ou vômitos. O exame físico abdominal apresenta-se com ruídos hidroaéreos presentes e propulsivos. Após tentativa de reintrodução da dieta oral, o paciente evoluiu com náuseas e vômitos após se alimentar. Os exames laboratoriais não demonstraram alterações significativas e a tomografia computadorizada de abdome revelou presença de necrose em corpo do pâncreas (20%) e esteatonecrose, sem demais complicações. Qual é a conduta indicada neste momento?

- A) Realização de necrosectomia cirúrgica.
- B) Passagem de acesso venoso central para nutrição parenteral.
- C) Passagem de sonda nasoenteral para nutrição enteral.
- D) Realização de colecistectomia de urgência.

Questão 21

Dante | SP | 2026

Mulher, de 62 anos de idade, comparece em consulta ambulatorial após perceber abaulamento em região inguinocrural direita aos esforços, sem outras alterações associadas. Nega alterações urinárias ou intestinais. Tem antecedente de hipertensão arterial sistêmica e diabetes mellitus tipo 2, com bom controle medicamentoso. No momento, encontra-se assintomática e em bom estado geral. Ao exame físico, observa-se abaulamento abaixo do ligamento inguinal direito durante manobra de Valsalva, com redução espontânea ao repouso. Não foram identificadas outras alterações ao exame físico. Qual é o diagnóstico mais provável e a conduta recomendada para essa paciente?

- A) Hérnia femoral. Seguimento clínico, com indicação cirúrgica caso se iniciem sintomas decorrentes da afecção.
- B) Hérnia femoral. Indicação de cirurgia eletiva mesmo na ausência de sintomas.
- C) Hérnia inguinal. Indicação de cirurgia eletiva mesmo na ausência de sintomas.
- D) Hérnia inguinal. Seguimento clínico, com indicação cirúrgica somente em situações de urgência.

Questão 22

Dante | SP | 2026

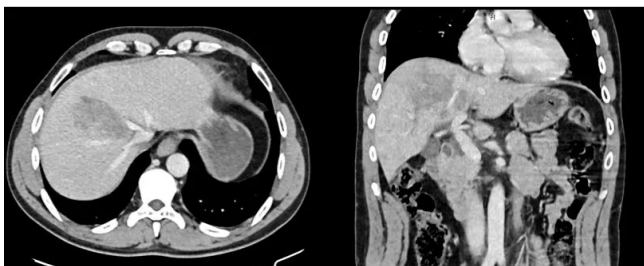
Mulher, de 44 anos de idade, procura o pronto atendimento com dor em hipocôndrio direito associada a náuseas e vômitos há duas semanas. Relata episódios febris nos últimos três dias. Ao exame físico, encontra-se em regular estado geral, confusa, icterica 3+/4+, temperatura axilar de 39,3°C, PA 86x58mmHg, FC 125bpm. O abdome está globoso, flácido, doloroso à palpação de hipocôndrio direito, sem sinais de irritação peritoneal. Os exames laboratoriais revelaram leucócitos em 21.000/mm³ e bilirrubinas totais 5,5mg/dL (direta 4,8mg/dL). Realizou ultrassonografia de abdome, com identificação de múltiplos cálculos em vesícula biliar e presença de dilatação das vias biliares intra e extra-hepáticas, sem evidência de fator obstrutivo pelo referido método de imagem. Além de antibioticoterapia endovenosa, qual é a conduta indicada para essa paciente neste momento?

- A) Realização de colecistectomia videolaparoscópica na urgência.
- B) Drenagem da via biliar por colangiopancreatografia retrógrada endoscópica (CPRE).
- C) Complementação diagnóstica com colangiorressonância.
- D) Analgesia e suporte clínico.

Questão 23

Dante | SP | 2026

Homem, de 28 anos de idade, foi vítima de colisão moto versus anteparo fixo. Na avaliação inicial, apresenta vias aéreas pérvias, com saturação periférica de oxigênio de 97% em ar ambiente, sem alterações ventilatórias. A ausculta cardíaca está normal, com PA 132x84mmHg, FC 115bpm e tempo de enchimento capilar inferior a 3 segundos. O abdome está doloroso à palpação de hipocôndrio direito, sem sinais de irritação peritoneal, com pelve estável e toque retal normal. A escala de coma de Glasgow é 15, com pupilas isocóricas e fotorreagentes, sem déficits neurológicos focais. Nega dor em coluna vertebral ou extremidades. Realizou exames complementares, com única alteração representada na tomografia a seguir. Não foi observado extravasamento de contraste durante a realização do exame de imagem. Qual é a conduta indicada neste momento?



- A) Drenagem percutânea guiada por método de imagem.

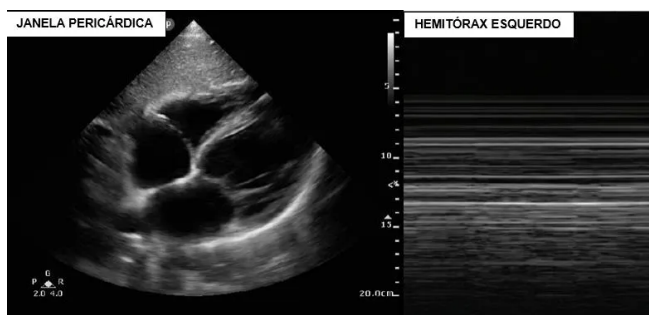
- B) Realização de arteriografia com embolização.
- C) Realização de laparotomia exploradora e tamponamento com compressas.
- D) Monitorização clínica e dos níveis hematócriticos.

Questão 24

Dante | SP | 2026

Homem, de 35 anos de idade, foi vítima de ferimento único por arma branca em hemitórax esquerdo. Na avaliação inicial, apresenta vias aéreas pérvias, com colar cervical, saturação periférica de oxigênio de 81% com máscara de oxigênio a 12L/min, PA 80x50mmHg e FC 135bpm. Nota-se estase jugular bilateral. O exame pulmonar mostra expansibilidade torácica e murmúrios vesiculares diminuídos à esquerda, com presença de ferimento linear de 1,5cm em 9º espaço intercostal esquerdo, em linha axilar anterior, sem sangramento ativo. O abdome está plano, doloroso à palpação de hipocôndrio esquerdo, sem sinais de irritação peritoneal, com pelve estável. A escala de coma de Glasgow é 14, apresentando-se confuso, agitado, com pupilas isocóricas e fotorreagentes, sem déficits neurológicos. Não há outras lesões externas além do ferimento mencionado. A ultrassonografia (eFAST) realizada na sala de trauma está disponível a seguir.

Considerando a principal hipótese diagnóstica para este paciente, qual é a conduta indicada neste momento?



- A) Aplicação de curativo de três pontas em ferimento
- B) Punção de Marfan
- C) Toracocentese descompressiva à esquerda
- D) Intubação orotraqueal

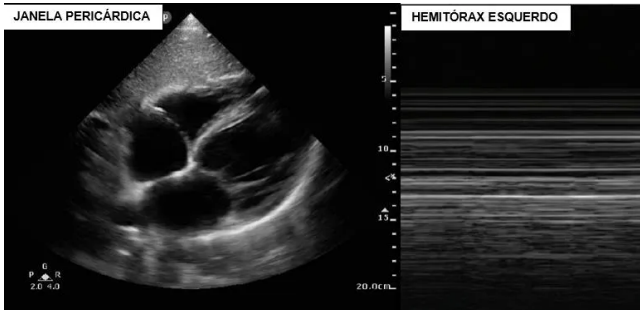
Questão 25

Dante | SP | 2026

Homem, de 35 anos de idade, foi vítima de ferimento único por arma branca em hemitórax esquerdo. Na avaliação inicial, apresenta vias aéreas pérvias, com colar cervical, saturação periférica de oxigênio de 81% com máscara de oxigênio a 12L/min, PA 80x50mmHg e FC 135bpm. Nota-se estase jugular bilateral. O exame pulmonar mostra expansibilidade torácica e murmúrios vesiculares diminuídos à esquerda, com presença de ferimento linear de 1,5cm em 9º espaço intercostal esquerdo, em linha axilar anterior, sem sangramento ativo. O abdome está plano, doloroso à palpação de hipocôndrio esquerdo, sem sinais de irritação peritoneal, com pelve estável. A escala de coma de Glasgow é 14, apresentando-se confuso, agitado, com pupilas isocóricas e fotorreagentes, sem déficits neurológicos. Não há outras lesões externas além do ferimento mencionado. A ultrassonografia (eFAST) realizada na sala

de trauma está disponível a seguir.

Após medidas adotadas, o paciente evoluiu com reversibilidade do quadro ventilatório e da instabilidade hemodinâmica, apresentando-se com saturação periférica de oxigênio de 96%, FC 94bpm e PA 102x68mmHg. Realizou tomografia de abdome, que evidenciou laceração esplênica grau II, sem extravasamento de contraste, com pequena quantidade de líquido livre adjacente ao baço. Qual é a conduta recomendada para esse paciente?



- A) Abordagem cirúrgica para inventário da cavidade abdominal e rafia diafragmática.
- B) Abordagem cirúrgica para realização de esplenectomia e vacinação para bactérias encapsuladas.
- C) Tratamento conservador com monitorização clínica e dos níveis hematimétricos.
- D) Tratamento conservador com suporte clínico e vacinação para bactérias encapsuladas.

Questão 26

Dante | SP | 2026

Homem, de 42 anos de idade, procura o pronto atendimento por episódios de hematêmese há uma hora. Nega episódios prévios. Refere ingestão de um litro de destilado diariamente há 12 anos. Ao exame físico, encontra-se em regular estado geral, escorado 2+/4+, FC 98bpm, PA 100x70mmHg, com extremidades quentes e bem perfundidas. Apresenta escala de coma de Glasgow 15. O abdome está ascítico, flácido, indolor e sem sinais de irritação peritoneal. O toque retal está normal. Os exames laboratoriais demonstraram Hb 8,6g/dL, sem demais alterações. Realizou endoscopia digestiva alta, com identificação de varizes de grosso calibre em fundo gástrico e presença de “red spots”. Não foram observadas outras alterações na endoscopia.

Qual é a terapia endoscópica recomendada para esse paciente neste momento?

- A) Terapia combinada com adrenalina e hemoclipse
- B) Injeção de cianoacrilato
- C) Ligadura elástica
- D) Coagulação com plasma de argônio

Questão 27

Dante | SP | 2026

Homem, de 42 anos de idade, procura o pronto atendimento por episódios de hematêmese há uma hora. Nega episódios prévios. Refere ingestão de um litro de destilado diariamente há 12 anos. Ao exame físico, encontra-se em regular estado geral, escorado 2+/4+, FC 98bpm, PA

100x70mmHg, com extremidades quentes e bem perfundidas. Apresenta escala de coma de Glasgow 15. O abdome está ascítico, flácido, indolor e sem sinais de irritação peritoneal. O toque retal está normal. Os exames laboratoriais demonstraram Hb 8,6g/dL, sem demais alterações. Realizou endoscopia digestiva alta, com identificação de varizes de grosso calibre em fundo gástrico e presença de "red spots". Não foram observadas outras alterações na endoscopia.

O tratamento endoscópico realizado foi efetivo, de forma que o paciente permaneceu hemodinamicamente estável ao final do exame. Quais são as medicações indicadas para diminuir o risco de complicações hemorrágicas e infecciosas neste momento?

- A)** Terlipressina, ciprofloxacina, omeprazol e ácido tranexâmico.
- B)** Terlipressina, ciprofloxacina e omeprazol.
- C)** Terlipressina, ciprofloxacina e ácido tranexâmico.
- D)** Terlipressina e ciprofloxacina.

Questão 28

Dante | SP | 2026

Mulher, 40 anos de idade, está em seguimento ambulatorial após realização de colecistectomia videolaparoscópica eletiva por colecistite crônica calculosa. Nega outras comorbidades. Atualmente, está no 5º dia pós-operatório, relatando aumento de sensibilidade em ferida operatória umbilical, com saída de secreção há um dia. Ao exame físico, encontra-se em bom estado geral, afebril, com sinais vitais normais. O abdome está plano, flácido e indolor. A ferida operatória umbilical apresenta pontos separados de nylon e hiperemia restrita às bordas da incisão, com desconforto e saída de secreção purulenta à expressão. As demais feridas operatórias estão com bom aspecto e sem saída de secreção. Qual é a conduta indicada neste momento?

- A)** Manutenção dos pontos cirúrgicos, expressão da ferida operatória e antibioticoterapia via oral por 3 a 5 dias.
- B)** Retirada dos pontos cirúrgicos, realização de cuidados locais com a ferida operatória e antibioticoterapia via oral por 5 a 7 dias.
- C)** Retirada dos pontos cirúrgicos e realização de cuidados locais com a ferida operatória.
- D)** Manutenção dos pontos cirúrgicos e encaminhamento para o pronto-socorro para realização de exames complementares.

Questão 29

Dante | SP | 2026

Homem, de 50 anos de idade, foi encaminhado ao ambulatório de Cirurgia Geral após alteração em endoscopia digestiva alta. Nega comorbidades prévias. Está assintomático e o exame físico está normal. A endoscopia realizada demonstrava lesão subepitelial de 2,5cm em grande curvatura de corpo gástrico. Prosseguiu investigação com ultrassonografia endoscópica, que evidenciou formação originária da quarta camada, sendo realizada biópsia com imunohistoquímica e identificação de positividade para DOG-1. Foram solicitados os exames complementares pertinentes, que não mostraram outras alterações. Qual é a conduta indicada para esse paciente?

- A) Gastrectomia em cunha sem linfadenectomia
- B) Gastrectomia subtotal com linfadenectomia D2
- C) Quimioterapia exclusiva
- D) Seguimento clínico

Questão 30

Dante | SP | 2026

Homem, de 25 anos de idade, encontra-se em sala cirúrgica para realização de hernioplastia inguinal. A sequência correta de preparação da equipe cirúrgica para o procedimento é:

- A) Higienização das mãos, colocação das luvas estéreis, colocação do avental estéril, colocação dos campos cirúrgicos e antissepsia da pele do paciente.
- B) Antissepsia da pele do paciente, higienização das mãos, colocação do avental estéril, colocação das luvas estéreis e colocação dos campos cirúrgicos.
- C) Colocação dos campos cirúrgicos, higienização das mãos, colocação do avental estéril, colocação das luvas estéreis e antissepsia da pele do paciente.
- D) Higienização das mãos, colocação do avental estéril, colocação das luvas estéreis, antissepsia da pele do paciente e colocação dos campos cirúrgicos.

Questão 31

Dante | SP | 2026

Mulher, de 35 anos de idade, encontra-se em sala cirúrgica para realização de colecistectomia videolaparoscópica por colelitíase sintomática. Para confecção do pneumoperitônio, o gás a ser utilizado e a pressão estabelecida no insuflador devem ser, respectivamente:

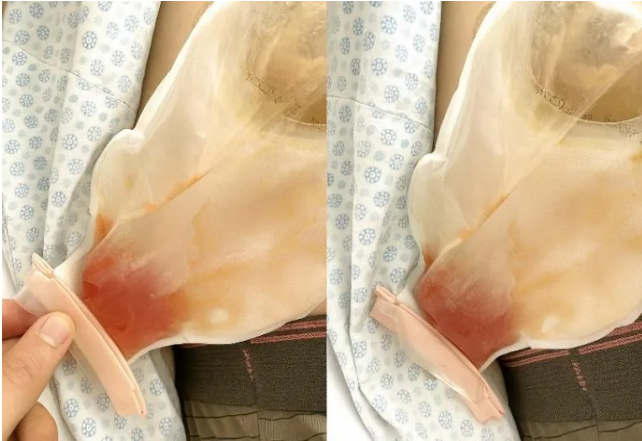
- A) Gás carbônico e 5mmHg
- B) Gás carbônico e 15mmHg
- C) Oxigênio e 5mmHg
- D) Oxigênio e 25mmHg

Questão 32

Dante | SP | 2026

Homem, de 65 anos de idade, encontra-se em 1º dia pós-operatório de retossigmoidectomia por adenocarcinoma de cólon sigmoide. O procedimento transcorreu sem intercorrências, sendo realizada linfadenectomia da região dos vasos mesentéricos inferiores e anastomose primária com colocação de dreno tubulolaminar em região pélvica. Ao verificar os registros dos sinais vitais do paciente, observa-se que houve um episódio de 37,9°C durante a madrugada. Neste momento, o paciente encontra-se no leito, em bom estado geral, normocorado, com temperatura axilar de 37,6°C, PA 140x84mmHg, FC 92bpm e saturação periférica de oxigênio de 97% em ar ambiente. O abdome encontra-se plano, flácido, com ferida operatória de laparotomia mediana em bom aspecto, pouco doloroso à palpação adjacente ao sítio de incisão, sem sinais de irritação peritoneal. Não há sinais clínicos de trombose venosa em membros inferiores. O restante do exame físico está normal. O dreno abdominal apresentou débito de 60mL em 24 horas, com aspecto conforme imagem ilustrada

a seguir. Qual é a conduta indicada neste momento?



- A)** Introduzir profilaxia farmacológica de tromboembolismo venoso e estimular a deambulação.
- B)** Solicitar angiotomografia computadorizada de tórax protocolo TEP e iniciar anticoagulação terapêutica.
- C)** Solicitar radiografia convencional de tórax, hemocultura e urocultura e iniciar antibioticoterapia endovenosa empírica.
- D)** Solicitar tomografia computadorizada de abdome total com triplo contraste e estimular a deambulação.

Questão 33

Dante | SP | 2026

Gestante, com idade gestacional de 33 semanas, argumenta em consulta de acompanhamento pré-natal que leu sobre a vacina contra o vírus sincicial respiratório (VSR), liberada para uso no Brasil em 2025. Está preocupada porque acredita que deve ser “tarde demais” para receber a imunização. Em relação à vacinação contra o VSR (Abrysvo®) em gestantes, assinale a alternativa correta:

- A)** É indicada apenas para gestantes com comorbidades ou com risco de parto prematuro, não sendo recomendada na rotina.
- B)** É indicada apenas até 28 semanas de gestação, devendo ser evitada no terceiro trimestre por risco aumentado de parto prematuro.
- C)** É contraindicada após 32 semanas, devendo o recém-nascido receber imunoglobulina específica após o parto.
- D)** Pode ser administrada entre 24 e 36 semanas de gestação, sendo segura e eficaz para proteção passiva do recém-nascido nos primeiros meses de vida.

Questão 34

Dante | SP | 2026

Menina, de 4 anos de idade, é levada à Unidade Básica de Saúde para consulta de retorno. A mãe relata que desde os 2 anos de idade a criança apresenta crises de cansaço cerca de 3 vezes por ano, sem internações por esse motivo. Nas crises, procura o pronto atendimento e faz o tratamento recomendado por 1 semana, com melhora. Fora das crises, a criança sempre

apresenta tosse seca nas aulas de balé, necessitando interromper a atividade. Nas últimas 4 semanas, a mãe relata que ela tem apresentado falta de ar e chiado no peito, necessitando de salbutamol 3 vezes por semana. Além disso, passou a ter tosse seca sempre que corre ou ri muito. O pai da menina tinha crises semelhantes na infância e a mãe refere ter rinite. Qual é a classificação do controle da asma da paciente e a conduta correta para o caso?

- A)** Asma não controlada. Prescrever associação de corticoide inalatório com formoterol de manutenção.
- B)** Asma não controlada. Prescrever salbutamol nas crises e iniciar corticoide inalatório de manutenção.
- C)** Asma parcialmente controlada. Prescrever salbutamol nas crises e iniciar corticoide sistêmico.
- D)** Asma parcialmente controlada. Prescrever salbutamol e corticoide inalatório nas crises.

Questão 35

Dante | SP | 2026

Durante consulta na Unidade Básica de Saúde, a mãe de um lactente de 3 meses de idade, sem comorbidades e com calendário vacinal em dia, relata que o filho recebeu a vacina BCG na maternidade. Segundo a mãe, a evolução inicial foi típica: formação de pápula, seguida por pústula e ulceração superficial no braço direito, com início da cicatrização por volta da sexta semana. Contudo, há cerca de 10 dias ela notou o aparecimento de um nódulo doloroso na axila direita, que aumentou progressivamente de tamanho e passou a drenar secreção amarelada espessa espontaneamente. O bebê não apresentou febre, perda de apetite ou irritabilidade. Ao exame físico, a criança está em bom estado geral, corada, eupneica, afebril e com peso e estatura adequados para a idade. O local da aplicação da BCG (região deltoide direita) apresenta pequena cicatriz em fase final de epitelização, sem sinais inflamatórios. Na axila direita, observa-se adenomegalia de aproximadamente 2,5cm, flutuante, hiperemiada, com orifício de drenagem espontânea de secreção purulenta, sem odor fétido. Não há linfonodos aumentados em outras cadeias, nem hepatoesplenomegalia. Considerando as diretrizes do Ministério da Saúde sobre as reações adversas à vacina BCG, qual é a conduta adequada para esse caso?

- A)** Tratar com rifampicina por 3 meses e manter acompanhamento até resolução clínica.
- B)** Realizar drenagem cirúrgica e prescrever antibiótico de amplo espectro por 10 dias.
- C)** Encaminhar para unidade de referência para investigação de imunodeficiência primária antes de qualquer tratamento.
- D)** Prescrever isoniazida profilática por 6 meses, considerando risco de disseminação do *Mycobacterium bovis*.

Questão 36

Dante | SP | 2026

Durante uma consulta de rotina na Unidade Básica de Saúde, menino de 2 anos é trazido pela mãe, que demonstra preocupação com o comportamento do filho. Ela relata que a criança não fala palavras com significado, raramente estabelece contato visual, não responde quando é chamada pelo nome e costuma alinhar brinquedos repetidamente, ficando irritada quando alguém os desorganiza. O exame físico é normal e o crescimento segue o percentil adequado para a idade. O desenvolvimento motor está preservado, mas observa-se dificuldade de

interação social e ausência de gestos comunicativos espontâneos, como apontar ou acenar. Considerando essas informações e o papel da Atenção Primária à Saúde na detecção precoce de alterações do desenvolvimento infantil, qual instrumento disponível na Caderneta de Saúde da Criança (7ª edição) pode ser utilizado na avaliação deste caso?

- A)** Denver II (Denver Developmental Screening Test II)
- B)** M-CHAT-R (Modified Checklist for Autism in Toddlers - Revised)
- C)** CARS (Childhood Autism Rating Scale)
- D)** Bayley III (Bayley Scales of Infant and Toddler Development)

Questão 37

Dante | SP | 2026

Recém-nascido de 11 dias de vida, com sexo fenotípico feminino, é levado à Unidade Básica de Saúde para avaliação de teste do pezinho alterado, com elevação significativa da 17-hidroxiprogesterona (17-OHP). A mãe relata que, desde o 7º dia de vida, a bebê apresenta vômitos em jato, letargia progressiva, diminuição da sucção e perda de peso significativa. Ao exame físico, a criança encontra-se letárgica, com mucosas secas, tempo de enchimento capilar aumentado, pressão arterial de 60x30mmHg e frequência cardíaca de 180bpm. Apresenta genitália ambígua caracterizada por clitoromegalia e fusão parcial dos grandes lábios, sem gônadas palpáveis e sem hepatomegalia. Não há consanguinidade nem história familiar de mortes neonatais ou malformações. Com base nas informações clínicas e laboratoriais, qual é o diagnóstico mais provável?

- A)** Síndrome de insensibilidade parcial aos andrógenos.
- B)** Hiperplasia adrenal congênita por deficiência de 11β hidroxilase.
- C)** Hiperplasia adrenal congênita por deficiência de 21-hidroxilase.
- D)** Deficiência de 3β-hidroxiesteroide desidrogenase.

Questão 38

Dante | SP | 2026

Na primeira consulta de um recém-nascido com 5 dias de vida, a mãe relata dificuldade de amamentação. O pré-natal foi de risco habitual e a criança nascida a termo, sem intercorrências, com peso de 3500g. A mãe relata que a criança teve alta no segundo dia de vida, em aleitamento materno exclusivo. Relata também que suas mamas começaram a ficar bastante volumosas, inchadas e endurecidas há 1 dia. Na maioria das vezes em que o bebê tenta pegar o peito, ele escorrega e acaba não conseguindo manter a pega. Quando consegue pegar, a mãe diz sentir muita dor no início da mamada, mas sente alívio ao final dela. O exame físico do bebê está normal e o peso é de 3325g. Qual é a conduta adequada para apoiar esse binômio diante da dificuldade de amamentação apresentada?

- A)** Manter o aleitamento materno exclusivo e orientar extração após as mamadas, para aumentar a produção de leite materno.
- B)** Manter o aleitamento materno exclusivo e orientar extração de alívio antes das mamadas, para melhorar flexibilidade aréolo-mamilar.
- C)** Manter o aleitamento e introduzir complementação com fórmula infantil após as mamadas, para otimizar o ganho de peso.
- D)** Manter o aleitamento materno no seio e introduzir complementação com leite materno

extraído após as mamadas, para otimizar o ganho de peso.

Questão 39

Dante | SP | 2026

Menino, de 7 anos de idade, sofreu queda da própria altura na escola em colisão frontal com outro menino, da mesma idade e biotipo, com traumatismo craniano (TCE) na região posterior da cabeça. A criança evoluiu com dois episódios de vômito e cefaleia de intensidade progressiva após o TCE. Foi admitido no pronto atendimento apresentando-se em regular estado geral, descorado, hidratado, acianótico, anictérico, afebril, com escala de coma de Glasgow (ECG) 14 com fala confusa, pupilas isocóricas e fotorreagentes, desorientado e sem déficits neurológicos. Não há deformidades ou afundamentos cranianos. O restante do exame físico está normal.

Considerando a classificação do TCE na faixa etária do paciente, trata-se de TCE leve, mas foi indicada a realização de tomografia de crânio. Quais são os critérios para indicar a realização do exame?

- A)** Escala de coma de Glasgow maior ou igual a 14, fratura de crânio palpável e alteração do estado mental.
- B)** Escala de coma de Glasgow menor ou igual a 14, fratura de crânio palpável e hematoma subgaleal occipital.
- C)** Escala de coma de Glasgow maior ou igual a 14, fratura de base de crânio e presença de hematoma subgaleal temporal.
- D)** Escala de coma de Glasgow menor ou igual a 14, fratura de base de crânio e alteração do estado mental.

Questão 40

Dante | SP | 2026

Menino, de 7 anos de idade, sofreu queda da própria altura na escola em colisão frontal com outro menino, da mesma idade e biotipo, com traumatismo craniano (TCE) na região posterior da cabeça. A criança evoluiu com dois episódios de vômito e cefaleia de intensidade progressiva após o TCE. Foi admitido no pronto atendimento apresentando-se em regular estado geral, descorado, hidratado, acianótico, anictérico, afebril, com escala de coma de Glasgow (ECG) 14 com fala confusa, pupilas isocóricas e fotorreagentes, desorientado e sem déficits neurológicos. Não há deformidades ou afundamentos cranianos. O restante do exame físico está normal.

O paciente evoluiu com deterioração neurológica, com queda da ECG para 10. Foi indicada intubação orotraqueal para proteção de via aérea. O paciente apresenta pressão arterial sistêmica normal. Considerando as etapas e a ordem de administração das medicações utilizadas na sequência rápida de intubação, qual é a sequência correta a ser seguida?

- A)** Lidocaína e atropina
- B)** Midazolam e propofol
- C)** Cetamina e rocurônio

D) Succinilcolina e etomidato**Questão 41**

Dante | SP | 2026

Menino, de 7 anos de idade, sofreu queda da própria altura na escola em colisão frontal com outro menino, da mesma idade e biotipo, com traumatismo craniano (TCE) na região posterior da cabeça. A criança evoluiu com dois episódios de vômito e cefaleia de intensidade progressiva após o TCE. Foi admitido no pronto atendimento apresentando-se em regular estado geral, descorado, hidratado, acianótico, anictérico, afebril, com escala de coma de Glasgow (ECG) 14 com fala confusa, pupilas isocóricas e fotorreagentes, desorientado e sem déficits neurológicos. Não há deformidades ou afundamentos cranianos. O restante do exame físico está normal.

O paciente apresentou crise convulsiva tônico-clônica generalizada. Considerando o TCE prévio, quais são as condutas corretas para este caso?

- A)** Administração de fenitoína endovenosa e manutenção do PaCO₂ entre 35 e 40mmHg.
- B)** Administração de fenobarbital endovenoso e manutenção do PaCO₂ entre 35 e 40mmHg.
- C)** Administração de fenitoína endovenosa e manutenção do PaCO₂ menor que 30mmHg.
- D)** Administração de fenobarbital endovenoso e manutenção do PaCO₂ maior que 45mmHg.

Questão 42

Dante | SP | 2026

Menino, de 10 meses de idade, é levado ao pronto-socorro por diarreia aquosa há 24 horas, com 5 episódios ao dia. O pai nega presença de sangue ou muco. O bebê está ativo, chorando com lágrimas. Apresenta mucosas úmidas, com turgor de pele preservado, sem sinais de choque. O pai refere recusa alimentar parcial, principalmente de sólidos, mas aceita líquidos. Nega vômitos. Qual é a classificação e qual é a conduta correta para este paciente?

- A)** Sem desidratação. Líquidos caseiros ou sais de reidratação oral 50-100mL após cada episódio de diarreia e zinco 20mg/dia.
- B)** Desidratação leve. Sais de reidratação oral 50mL/kg em 4 horas, oferta livre de outros líquidos e zinco 10mg/dia.
- C)** Desidratação moderada. Sais de reidratação oral no estabelecimento de saúde, 50-100mL/kg em 4 a 6 horas, com controle de diurese.
- D)** Desidratação grave. Soro fisiológico 0,9% 30mL/kg em 1 hora, depois administrar 70mL/kg em 3 horas, seguido de soro de manutenção basal.

Questão 43

Dante | SP | 2026

Menino, de 13 anos de idade, é levado ao pronto-socorro por sua mãe por quadro de tosse seca persistente, cefaleia e febre baixa intermitente há 10 dias. Já fez uso de lavagem nasal

com soro fisiológico 0,9% e xaropes caseiros, sem melhora. Nega otalgia e espirros. Nega comorbidades prévias. Ao exame físico, apresenta-se em bom estado geral, eupneico, com saturação periférica de oxigênio adequada. A ausculta pulmonar apresenta estertores finos dispersos bilateralmente. Realizou radiografia de tórax para elucidação diagnóstica. Assinale a alternativa que contém o achado esperado no exame de imagem, diagnóstico, agente etiológico e tratamento corretos para este paciente:

- A)** Consolidação retrocardíaca. Pneumonia bacteriana por *Streptococcus pneumoniae*. Amoxicilina por 7 dias.
- B)** Aumento da trama vascular pulmonar. Crise de asma por Rinovírus. Salbutamol inalatório por 5 dias.
- C)** Infiltrado intersticial difuso. Pneumonia atípica por *Mycoplasma pneumoniae*. Azitromicina por 5 dias.
- D)** Pequena área de atelectasia. Crise de asma por Rinovírus. Azitromicina, prednisolona e salbutamol por 5 dias.

Questão 44

Dante | SP | 2026

Menino, de 7 meses de idade, é encontrado inconsciente na sala de aula, sem respiração e sem pulso central palpável. Imediatamente, a professora chamou a equipe de atendimento médico da escola, que chegou em poucos segundos e realizou a monitorização cardíaca do paciente com o desfibrilador, sendo mostrado atividade elétrica organizada. Qual é a sequência correta da ressuscitação cardiopulmonar?

- A)** Iniciar compressões torácicas imediatas com frequência de 100 a 120 compressões por minuto, profundidade de um terço do tórax e relação de 15 compressões para 2 ventilações, permitindo retorno completo do tórax. Puncionar acesso venoso periférico e administrar adrenalina 0,1mg/kg via endovenosa. Checar ritmo e pulso após 2 minutos.
- B)** Garantir via aérea pérvia, com melhor posicionamento de cabeça e pescoço. Iniciar ventilação com dispositivo bolsa-válvula-máscara ligado a fonte de oxigênio, com ventilações de um segundo e frequência de 20 a 30 ventilações por minuto, durante 2 minutos. Então, checar novamente ritmo e pulso.
- C)** Fazer desfibrilação imediata, com carga de 2J/kg e imediatamente iniciar compressões torácicas com frequência de 100 a 120 compressões por minuto e profundidade de um terço do tórax. Puncionar acesso venoso periférico e administrar adrenalina 0,01mg/kg via endovenosa. Checar ritmo e pulso após 2 minutos.
- D)** Iniciar compressões torácicas imediatas com frequência de 100 a 120 compressões por minuto, profundidade de 4cm no tórax e relação de 15 compressões para 2 ventilações. Puncionar acesso venoso periférico e administrar adrenalina 0,01mg/kg via endovenosa. Checar ritmo e pulso após 2 minutos.

Questão 45

Dante | SP | 2026

Recém-nascido de 39 semanas de idade gestacional, nascido de parto vaginal, no momento com 36 horas de vida, apresenta-se em boas condições gerais. Na avaliação de rotina, realiza-se o teste do coraçãozinho, com o seguinte resultado: saturação periférica de oxigênio (SatO₂) na mão direita de 97% e SatO₂ no pé direito de 92%. Ao exame clínico, nota-se

ausculta cardíaca com ritmo regular, em 2 tempos, com bulhas normofonéticas e discreto sopro contínuo em região infraclavicular. Os pulsos estão normais e palpáveis em membros superiores e reduzidos em membros inferiores.

Com base nos valores do teste do coraçãozinho, qual é o resultado e qual é a conduta inicial?

- A)** Teste duvidoso. Repetir o exame em 1 hora.
- B)** Teste negativo. Alta com seguimento ambulatorial.
- C)** Teste positivo. Solicitar ecocardiograma.
- D)** Teste duvidoso. Observação em alojamento conjunto.

Questão 46

Dante | SP | 2026

Recém-nascido de 39 semanas de idade gestacional, nascido de parto vaginal, no momento com 36 horas de vida, apresenta-se em boas condições gerais. Na avaliação de rotina, realiza-se o teste do coraçãozinho, com o seguinte resultado: saturação periférica de oxigênio (SatO₂) na mão direita de 97% e SatO₂ no pé direito de 92%. Ao exame clínico, nota-se ausculta cardíaca com ritmo regular, em 2 tempos, com bulhas normofonéticas e discreto sopro contínuo em região infraclavicular. Os pulsos estão normais e palpáveis em membros superiores e reduzidos em membros inferiores.

Considerando o resultado do teste e o exame físico descritos, qual é a cardiopatia congênita mais provável para este paciente?

- A)** Transposição das grandes artérias
- B)** Coarctação de aorta crítica
- C)** Atresia pulmonar com septo íntegro
- D)** Tronco arterial comum

Questão 47

Dante | SP | 2026

Menina, de um mês de vida, é levada para a primeira consulta médica na Unidade Básica de Saúde. A criança nasceu de parto normal sem intercorrências e com os seguintes dados antropométricos: peso de 2450g, estatura de 45cm e perímetro cefálico de 34cm. A mãe tem 29 anos de idade e esta foi sua primeira gestação. Fez pré-natal regular e apresentou infecção urinária tratada com 37 semanas de gestação. A mãe relata que o bebê está em aleitamento materno exclusivo. Ao exame físico, a criança está em bom estado geral, com ganho de 27 gramas ao dia, cresceu 3,5cm e o perímetro cefálico aumentou 2cm no período. Qual é o diagnóstico e a conduta correta para esta criança?

- A)** Prematuridade e baixo ganho pondero-estatural. Programação de retorno em uma semana.
- B)** Pequena para idade gestacional e bom ganho ppondero-estatural. Programação de retorno de rotina em um mês.
- C)** Pequena para idade gestacional e regular ganho ppondero-estatural. Programação de retorno em uma semana.
- D)** Baixo peso ao nascer e bom ganho ppondero-estatural. Programação de retorno de rotina

em um mês.

Questão 48

Dante | SP | 2026

Menino, de 8 anos de idade, apresenta febre e cefaleia progressiva há dois dias. É admitido no pronto-socorro com confusão mental, apresentando uma convulsão tônico-clônica generalizada com duração de 6 minutos, revertida com administração de midazolam. Os pais negam outros sintomas atuais ou nos últimos dias. A tomografia de crânio está normal. A punção lombar mostra líquido límpido, com 18 células/mm³ (predomínio linfocitário), proteína de 80mg/dL e glicose de 60mg/dL (glicemia capilar 90mg/dL). Foi coletada cultura do líquido e painel molecular de meningoencefalites no líquido. Diante da principal hipótese diagnóstica para este caso, qual é a conduta inicial correta?

- A)** Aguardar o resultado da cultura e painel molecular para definição do tratamento.
- B)** Iniciar antibiótico de amplo espectro endovenoso e repetir tomografia de crânio em 24 horas.
- C)** Iniciar imediatamente aciclovir endovenoso, sem aguardar a confirmação do painel molecular no líquido.
- D)** Iniciar corticoide endovenoso, sem aguardar confirmação do painel molecular no líquido, e observar evolução clínica por 24 horas.

Questão 49

Dante | SP | 2026

Mulher gestante de 29 anos, primigesta, previamente hígida, comparece ao ambulatório de pré-natal para avaliação dos exames solicitados na primeira consulta. Está assintomática no momento. Os resultados dos exames sorológicos realizados podem ser vistos a seguir:

Qual é a alternativa correta acerca da infecção pelo HTLV nesta paciente?

Exame	Resultado
HIV (HIV)	Não reagente
Antígeno de superfície do vírus da hepatite B (HBsAg)	Não reagente
Anticorpo contra o vírus da hepatite C (Anti-HCV)	Não reagente
VDRL (VDRL)	Não reagente
Teste FTA-Abs (FTA-Abs)	Reagente
Toxoplasmose IgG	Reagente
Toxoplasmose IgM	Não reagente
Vírus linfotrópico de células T humanas tipos 1 e 2 (HTLV 1/2)	Reagente
Rubéola IgG	Não reagente
Rubéola IgM	Não reagente

- A)** A infecção e as doenças associadas ao HTLV não são de notificação compulsória no país.
- B)** O diagnóstico é semelhante ao da infecção pelo HIV. Realizase triagem com WESTERN-BLOT e, se positivo, realiza-se teste confirmatório com ELISA.
- C)** A sorologia para HTLV não é obrigatória no pré-natal, sendo indicada nas gestantes que são profissionais de saúde ou têm contato com crianças em idade pré-escolar.
- D)** As principais formas de infecção são a transmissão sexual, o compartilhamento de agulhas e seringas e a transmissão vertical.

Questão 50

Dante | SP | 2026

Mulher gestante de 29 anos, primigesta, previamente hígida, comparece ao ambulatório de pré-natal para avaliação dos exames solicitados na primeira consulta. Está assintomática no momento. Os resultados dos exames sorológicos realizados podem ser vistos a seguir:

Qual orientação deve ser dada à gestante com relação à sorologia positiva para HTLV?

Exame	Resultado
HIV (HIV)	Não reagente
Antígeno de superfície do vírus da hepatite B (HBsAg)	Não reagente
Anticorpo contra o vírus da hepatite C (Anti-HCV)	Não reagente
VDRL (VDRL)	Não reagente
Teste FTA-Abs (FTA-Abs)	Reagente
Toxoplasmose IgG	Reagente
Toxoplasmose IgM	Não reagente
Vírus linfotrópico de células T humanas tipos 1 e 2 (HTLV 1/2)	Reagente
Rubéola IgG	Não reagente
Rubéola IgM	Não reagente

- A)** A principal forma de transmissão vertical é pelo aleitamento, sendo uma contraindicação absoluta de amamentação.
- B)** Se houver carga viral detectável no terceiro trimestre, está contraindicado o parto vaginal.
- C)** O uso de dolutegravir durante a gestação impedirá que ocorra a transmissão vertical.
- D)** Está indicada a realização de cesariana eletiva para redução do risco de transmissão vertical.

Questão 51

Dante | SP | 2026

Mulher gestante de 29 anos, primigesta, previamente hígida, comparece ao ambulatório de pré-natal para avaliação dos exames solicitados na primeira consulta. Está assintomática no momento. Os resultados dos exames sorológicos realizados podem ser vistos a seguir:

Com relação ao resultado das outras sorologias, qual recomendação deve ser dada à gestante?

- A)** Orientar sobre infecção atual por toxoplasmose, iniciar espiramicina e fornecer encaminhamento para medicina fetal.
- B)** Vacinar com a tríplice viral durante a gestação para garantir proteção contra a rubéola.
- C)** Iniciar imediatamente o tratamento para infecção primária de sífilis com penicilina benzatina intramuscular.
- D)** Vacinar contra hepatite B durante a gestação, caso ainda não vacinada, sendo o esquema completo composto por 3 doses.

Questão 52

Dante | SP | 2026

Mulher gestante, primigesta, previamente hígida, comparece à Unidade Básica de Saúde (UBS), pois deseja avaliação antecipada devido à preocupação com o resultado de um ultrassom realizado no dia anterior. Encontra-se com idade gestacional de 30 semanas e 4 dias pela data da última menstruação e 31 semanas e 2 dias pela primeira ultrassonografia. O laudo do exame apresenta a seguinte conclusão: "Gestação de feto único e vivo, com idade gestacional de 31 semanas e 1 dia. Peso fetal estimado no percentil 9 para a idade gestacional. Volume de líquido amniótico normal." Diante dessa situação, qual é a conduta que deve ser adotada?

- A)** Se a estatura materna for inferior a 1,55m, deve-se orientar que se trata de um feto pequeno constitucional e o seguimento pré-natal deve ser mantido como habitual.
- B)** Tranquilizar a paciente, visto que a datação da ultrassonografia está incorreta, o que torna o peso fetal adequado para a idade gestacional.
- C)** Informar e orientar a paciente sobre o quadro de restrição de crescimento fetal precoce e encaminhar para serviço pré natal de alto risco.
- D)** Informar a paciente que pode ser mantido o seguimento com consultas na UBS, mas terá que fazer ultrassonografia obstétrica com doppler com frequência.

Questão 53

Dante | SP | 2026

Em agosto de 2025 entrou em vigor a Lei nº 15.139/2025, que institui a Política Nacional de Humanização do Luto Materno e Parental. A lei garante acolhimento humanizado nos serviços de saúde para famílias que vivenciaram perda gestacional, óbito fetal ou óbito neonatal. Considerando as disposições legais, qual das ações abaixo envolvendo mulheres que enfrentaram perda gestacional, por óbito fetal ou neonatal, mais se adequa aos termos desta lei?

- A)** É garantida licença médica de 30 dias a partir da data da alta hospitalar após o parto.
- B)** A puérpera pode ser alocada no alojamento conjunto, desde que em quarto separado das demais puérperas.
- C)** É garantido o registro do recém-nascido natimorto incluindo nome e, se possível, impressões plantares e digitais.
- D)** A alta precoce deve ser priorizada para evitar o contato prolongado da mãe com o ambiente hospitalar após o óbito fetal.

Questão 54

Dante | SP | 2026

Durante o plantão, você é chamado para avaliar uma mulher gestante que chegou à unidade de emergência com queixa de contrações. Ela é primigesta, com idade gestacional de 36 semanas e 0 dia, previamente hígida e sem intercorrências no pré natal. Refere contrações dolorosas há 2 horas e perda de líquido amniótico em quantidade moderada há 8 horas. Nega sangramento vaginal, queixas urinárias ou febre, e relata boa movimentação fetal. Ao exame, está em bom estado geral, corada, hidratada e afebril. A pressão arterial está em 108x68mmHg, com frequência cardíaca de 78bpm e temperatura de 36,1°C. A altura uterina é de 33cm e o batimento cardíaco fetal está em 141bpm. A dinâmica uterina demonstra duas

contrações moderadas a cada dez minutos, com tônus uterino normal e movimentação fetal presente. Exame especular evidencia saída ativa de líquido claro com grumos. Ao toque vaginal, o colo se encontra pérvio para 4cm, de consistência média e medianizado.

Quais condutas devem ser adotadas para essa paciente após a internação?

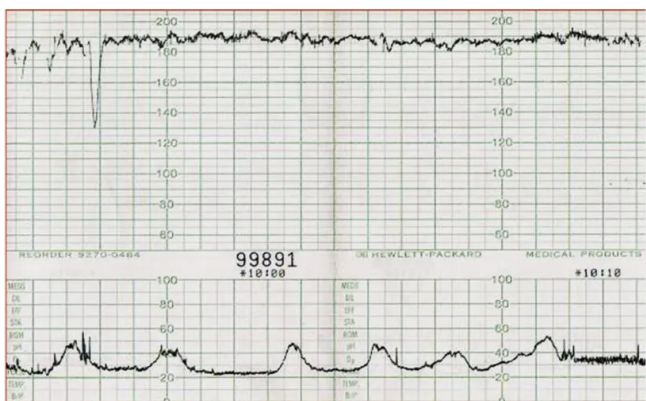
- A)** Ampicilina endovenosa, coleta de hemograma e proteína C reativa.
- B)** Betametasona intramuscular e ampicilina endovenosa.
- C)** Ampicilina endovenosa e misoprostol vaginal.
- D)** Betametasona intramuscular e terbutalina endovenosa.

Questão 55

Dante | SP | 2026

Durante o plantão, você é chamado para avaliar uma mulher gestante que chegou à unidade de emergência com queixa de contrações. Ela é primigesta, com idade gestacional de 36 semanas e 0 dia, previamente hígida e sem intercorrências no pré natal. Refere contrações dolorosas há 2 horas e perda de líquido amniótico em quantidade moderada há 8 horas. Nega sangramento vaginal, queixas urinárias ou febre, e relata boa movimentação fetal. Ao exame, está em bom estado geral, corada, hidratada e afebril. A pressão arterial está em 108x68mmHg, com frequência cardíaca de 78bpm e temperatura de 36,1°C. A altura uterina é de 33cm e o batimento cardíaco fetal está em 141bpm. A dinâmica uterina demonstra duas contrações moderadas a cada dez minutos, com tônus uterino normal e movimentação fetal presente. Exame especular evidencia saída ativa de líquido claro com grumos. Ao toque vaginal, o colo se encontra pérvio para 4cm, de consistência média e medianizado.

Além da realização das medidas de ressuscitação intrauterina, qual conduta deve ser tomada?



- A)** A presença de desaceleração tardia com linha de base em taquicardia representa sofrimento fetal e o parto pela via mais rápida está indicado.
- B)** Investigar se há sinais de corioamnionite pela avaliação dos sinais vitais maternos e do aspecto da secreção vaginal.
- C)** Os achados sugerem excesso de movimentação fetal, portanto pode-se seguir com a assistência ao trabalho de parto e cardiotocografia intermitente.
- D)** A presença de taquissístolia pode justificar a taquicardia fetal, logo deve-se proceder com hidratação venosa e, se foi prescrita, suspensão da ocitocina.

Questão 56

Dante | SP | 2026

Mulher de 34 anos, previamente hígida, com vida sexual ativa, comparece em consulta ambulatorial na unidade básica de saúde solicitando rastreamento de câncer de colo do útero após ter visto nas redes sociais que houve atualização nas recomendações nacionais. No que tange a esse rastreio, de acordo com as novas recomendações do Ministério da Saúde, o que deve ser orientado?

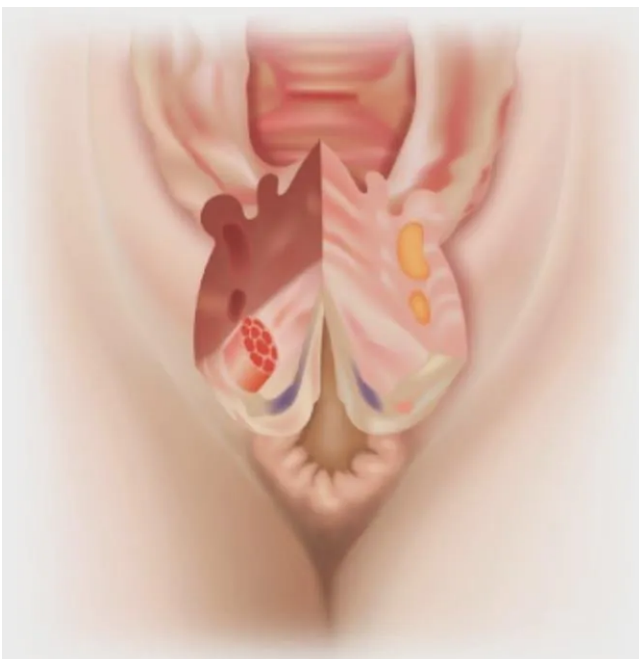
- A)** A conduta adequada para essa paciente é a coleta anual de colpocitologia oncótica associada à realização de DNA HPV a cada 5 anos.
- B)** Fazer colpocitologia oncótica coletada por profissional de saúde. Caso apresente dois resultados normais, o teste poderá ser realizado a cada 3 anos.
- C)** Indicar a realização de colpocitologia oncótica em associação à realização do teste de DNA HPV. Caso sejam normais, deve-se repetir a cada 3 anos.
- D)** O rastreamento é indicado para essa paciente por meio da realização do teste de DNA HPV. Caso seja negativo, o exame deve ser realizado a cada 5 anos.

Questão 57

Dante | SP | 2026

A imagem a seguir representa uma laceração ocorrida durante o parto vaginal, visualizada logo após a dequitação.

Com base na figura e nas classificações de laceração perineal, segundo a profundidade e estruturas comprometidas, assinale a alternativa correta:



- A)** A lesão é uma laceração cujo reparo deve ser iniciado pela sutura da mucosa vaginal, sendo a realização do toque retal obrigatória após o procedimento.
- B)** A lesão é uma laceração de terceiro grau, que acomete o esfíncter anal externo, mas preserva o esfíncter anal interno e a mucosa retal.
- C)** A lesão é uma laceração de segundo grau, com comprometimento do músculo

transverso superficial do períneo.

- D)** A lesão ilustrada é compatível com laceração de quarto grau, pois há comprometimento da mucosa retal e do esfíncter anal.

Questão 58

Dante | SP | 2026

Mulher, de 25 anos, vem à unidade de emergência relatando ter sido vítima de violência sexual com penetração vaginal há aproximadamente 24 horas. Informa que não houve uso de preservativo na relação e desconhece o agressor. Informa que o evento foi agudo e nega histórico de vacinação para hepatite B, estando com as demais vacinas atualizadas. O exame físico está dentro da normalidade, sendo seu peso de 52kg. Segundo o PCDT-IST 2022, qual a conduta mais adequada neste momento?

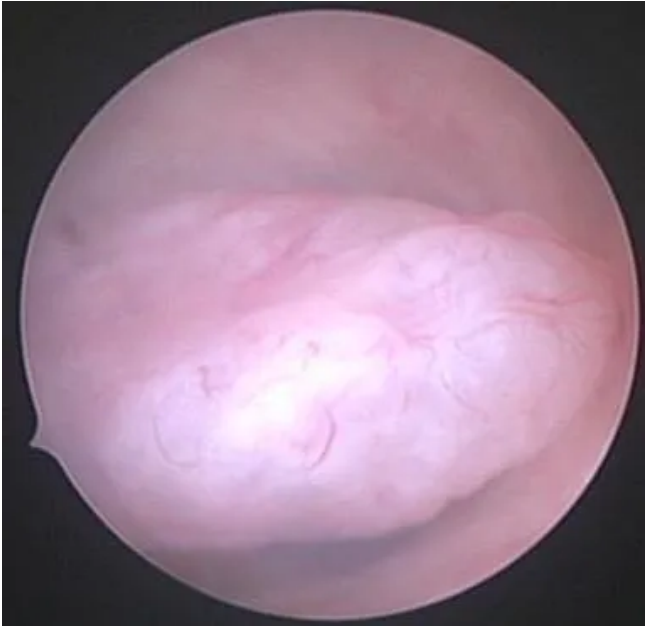- A)** Fazer PEP para HIV; profilaxia para sífilis, gonorreia, clamídia e tricomoníase; vacina e imunoglobulina para hepatite B e anticoncepção de emergência.
- B)** Aguardar os resultados das sorologias para HIV, sífilis e hepatites virais, adiando a profilaxia combinada até a confirmação laboratorial inicial.
- C)** Indicar somente a anticoncepção de emergência devido à exposição ter ocorrido há menos de 72 horas, sem necessidade imediata das demais profilaxias.
- D)** Instituir apenas a PEP para HIV neste momento e postergar as demais profilaxias até a obtenção dos resultados sorológicos iniciais.

Questão 59

Dante | SP | 2026

Mulher de 42 anos, secundigesta, previamente hígida, com antecedente de laqueadura tubária e sem desejo reprodutivo, comparece ao ambulatório de ginecologia referindo sangramento menstrual aumentado há quatro meses. Relata ciclos regulares que anteriormente apresentavam fluxo leve e duravam quatro dias, mas agora tem volume aumentado e duram nove dias, com episódios de sangramento em borra de café fora do período menstrual. Nega dismenorreia, dispareunia ou outras queixas. Durante a investigação foi realizada histeroscopia diagnóstica, cujo achado pode ser visto na imagem a seguir:

Qual é o diagnóstico?



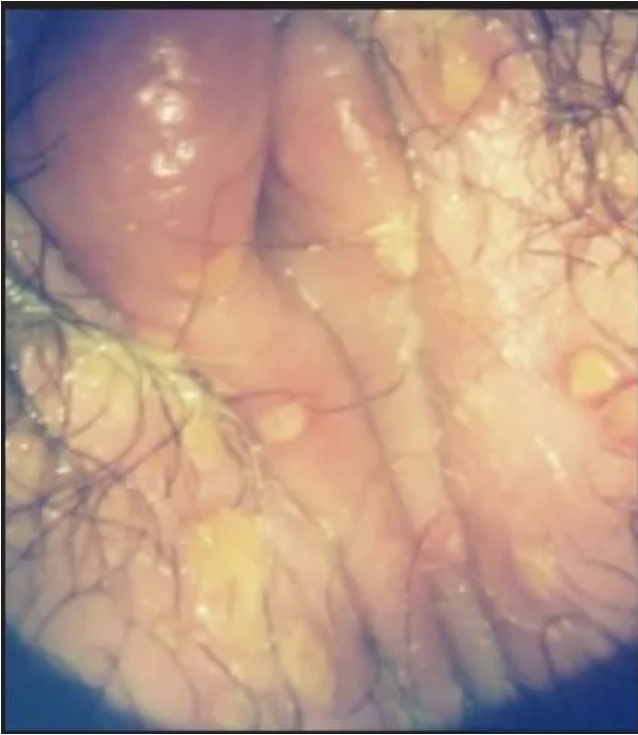- A) Adenomiose
- B) Mioma subseroso
- C) Pólipo endometrial
- D) Endometriose

Questão 60

Dante | SP | 2026

Mulher de 45 anos comparece ao atendimento ginecológico relatando lesões vulvares dolorosas há três dias, associadas a sensação de queimação, ardência e fisgadas no local. Refere que inicialmente surgiram bolhas, que evoluíram para essas feridas. Informa ter apresentado cinco episódios semelhantes no último ano. Ao exame, observa-se uma lesão ulcerada típica.

Considerando a principal hipótese diagnóstica, qual é o tratamento indicado?



- A)** Iniciar o tratamento para o episódio atual com aciclovir 200mg, por via oral, 3 vezes ao dia por 5 dias.
- B)** Iniciar terapia supressiva com aciclovir 400mg, por via oral, 2 vezes ao dia por até 12 meses.
- C)** Iniciar o uso de valaciclovir 500mg, por via oral, 2 vezes ao dia por 5 dias, sem necessidade de manutenção.
- D)** Iniciar o tratamento para o episódio atual com famciclovir 250mg, por via oral, 3 vezes ao dia por 10 dias.

Questão 61

Dante | SP | 2026

Mulher de 73 anos comparece ao atendimento ginecológico com queixa de sensação de “bola na vagina”. Relata tratamento prévio com fisioterapia pélvica, sem melhora. Refere ter desconforto significativo, incluindo incômodo durante relação sexual. Após avaliação clínica e exame pélvico com POP-Q, indicou-se tratamento cirúrgico. Os achados do POP-Q podem ser vistos a seguir:

Qual é a técnica cirúrgica mais adequada para o caso?

POP-Q

Aa +1	Ba +1	C -8
gh 2	pb 3	TVL 10
Ap -3	Bp -3	D -10

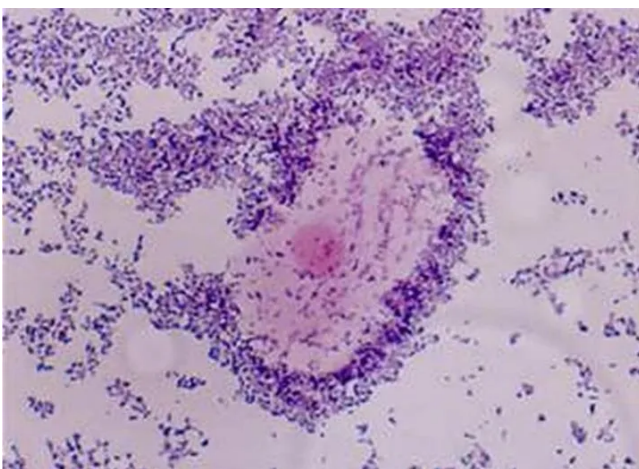
- A)** Fazer dois pontos do ligamento útero sacro até a parte ipsilateral da cúpula vaginal e repetir esse passo no ligamento contralateral.
- B)** Fazer a plicatura dos músculos puborretais com identificação de defeitos transversos e plicatura da fáschia e anel pericervical.
- C)** Fazer incisão na parede vaginal anterior, separar os resquícios da fáschia existente nas bordas laterais e realizar a plicatura central.
- D)** Fazer a exposição do promontório sacral com fixação de tela inabsorvível em Y ao nível de colo uterino e no promontório.

Questão 62

Dante | SP | 2026

Mulher de 20 anos comparece ao ambulatório referindo corrimento vaginal há uma semana, associado a odor fétido que se intensificou após relação sexual sem preservativo no dia anterior. Nega dor abdominal ou dispareunia. Ao exame, observa-se corrimento vaginal branco, homogêneo, com odor fétido após teste com hidróxido de potássio (KOH). O colo uterino apresenta epitélio preservado, sem alterações. Foi realizada microscopia do conteúdo vaginal, com achado apresentado na imagem a seguir:

Qual é o diagnóstico mais provável para essa paciente?



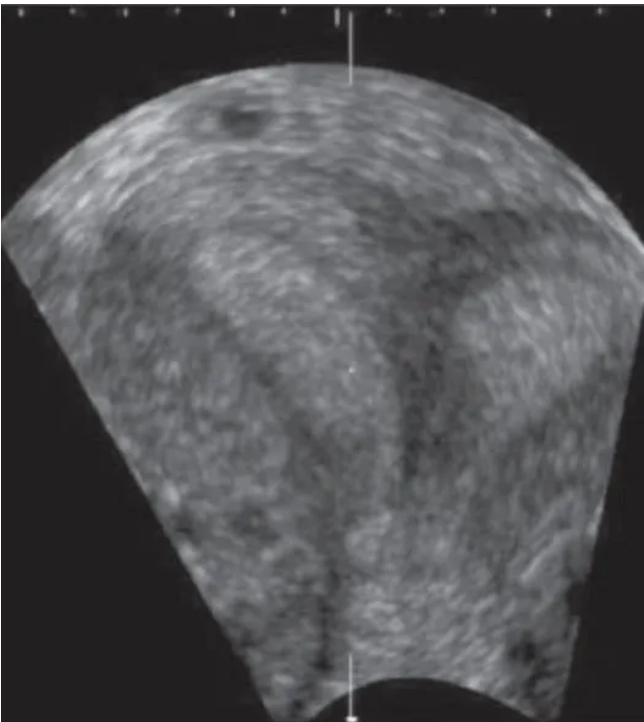
- A)** Tricomoníase
- B)** Candidíase vulvovaginal
- C)** Vaginose bacteriana
- D)** Vaginite descamativa

Questão 63

Dante | SP | 2026

Mulher de 23 anos comparece ao ambulatório após início de vida sexual, desejando um método contraceptivo eficaz e com baixo risco de falha. Refere antecedente de enxaqueca com aura e relata dificuldade importante para adesão a medicamentos de uso oral. Traz ultrassonografia transvaginal recém-realizada, não avaliada previamente, que pode ser vista na imagem a seguir:

Considerando o quadro atual, qual é o método contraceptivo de escolha para a paciente?



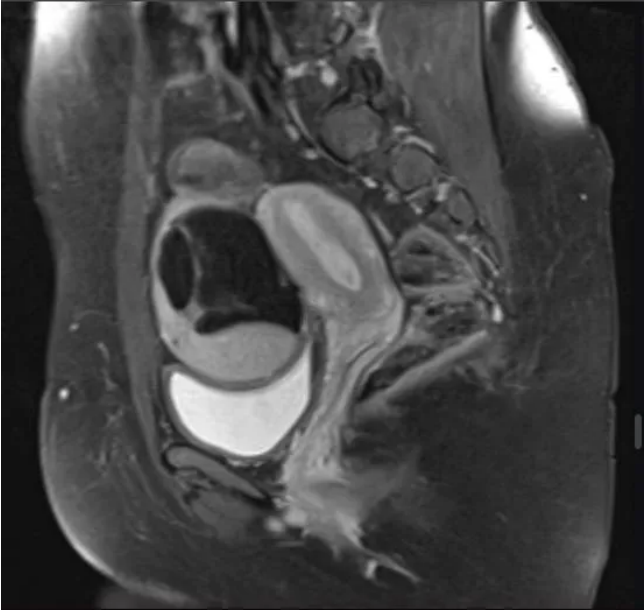
- A) Implante subdérmico
- B) Dispositivo intrauterino (DIU) com levonorgestrel
- C) Dispositivo intrauterino (DIU) de cobre e prata
- D) Anel vaginal

Questão 64

Dante | SP | 2026

Mulher de 29 anos comparece à unidade de emergência com quadro de dor pélvica que se iniciou subitamente há 1 hora, associada a náuseas e episódios de vômito, sem melhora após uso de sintomático. É nuligesta, não possui comorbidades, nega cirurgias abdominais prévias e relata que os hábitos urinário e intestinal estão normais. Usa dispositivo intrauterino hormonal (levonorgestrel 52mg) como método contraceptivo. Ao exame, tem fácies de dor, abdome doloroso em fossa ilíaca direita, com sinal de descompressão brusca positivo. Foram realizados exames laboratoriais, que evidenciaram: hemoglobina 12,2g/dL; leucócitos 5.490/mm³; plaquetas 230.000/mm³; razão normalizada internacional de 1,01 e hormônio gonadotrofina coriônica humano (B-HCG) indetectável. A paciente traz ressonância magnética de pelve realizada há 1 mês, que pode ser vista na imagem a seguir:

Qual é a principal hipótese diagnóstica e a conduta a ser realizada?



- A)** Abdome agudo por cisto hemorrágico; indicado abordagem cirúrgica de urgência com o objetivo de preservação ovariana.
- B)** Abdome agudo por torção anexial; indicado abordagem cirúrgica de urgência com o objetivo de preservação ovariana.
- C)** Abdome agudo por gestação ectópica; indicado laparoscopia com salpingectomia imediata.
- D)** Abdome agudo por abscesso tubo ovariano; indicada antibioticoterapia endovenosa devido à peritonite e avaliar necessidade de abordagem cirúrgica no seguimento.

Questão 65

Dante | SP | 2026

Homem, de 38 anos de idade, pedreiro, procura a Unidade Básica de Saúde por dor na lombar “no centro das costas, embaixo”, há cerca de 8 meses. Dor em peso/fadiga, que piora ao final do dia e melhora com repouso, banho quente e analgésico comum que ele compra na farmácia. Refere formigamento ocasional em nádega direita “quando força muito”, mas nega perda de força ou queda do pé. Nega antecedentes pessoais ou familiares relevantes. Diz que “precisa fazer uma ressonância da coluna”, porque acha que pode estar com “bico de papagaio” e ter algo sério que o deixe “travado”. Relata que está há 3 dias sem conseguir trabalhar por causa da dor e teme ser despedido: “Se eu travo, o patrão já arruma outro”.

Qual dos aspectos do Primeiro Componente do Método Clínico Centrado na Pessoa está mais comprometido neste caso?

- A)** Funcionalidade
- B)** Expectativas
- C)** Sentimentos
- D)** Ideias

Questão 66

Dante | SP | 2026

Homem, de 38 anos de idade, pedreiro, procura a Unidade Básica de Saúde por dor na lombar “no centro das costas, embaixo”, há cerca de 8 meses. Dor em peso/fadiga, que piora ao final do dia e melhora com repouso, banho quente e analgésico comum que ele compra na farmácia. Refere formigamento ocasional em nádega direita “quando força muito”, mas nega perda de força ou queda do pé. Nega antecedentes pessoais ou familiares relevantes. Diz que “precisa fazer uma ressonância da coluna”, porque acha que pode estar com “bico de papagaio” e ter algo sério que o deixe “travado”. Relata que está há 3 dias sem conseguir trabalhar por causa da dor e teme ser despedido: “Se eu travo, o patrão já arruma outro”.

Ao exame clínico, o paciente apresenta dor à palpação da musculatura paravertebral, sem alterações ao exame neurológico e com discreta limitação de movimentos da coluna devido à dor. Qual é a hipótese diagnóstica inicial mais provável para este paciente, considerando os dados clínicos e epidemiológicos?

- A) Espondilite anquilosante
- B) Osteoartrose de coluna
- C) Lombalgia mecânica
- D) Ruptura de hérnia discal

Questão 67

Dante | SP | 2026

Homem, de 38 anos de idade, pedreiro, procura a Unidade Básica de Saúde por dor na lombar “no centro das costas, embaixo”, há cerca de 8 meses. Dor em peso/fadiga, que piora ao final do dia e melhora com repouso, banho quente e analgésico comum que ele compra na farmácia. Refere formigamento ocasional em nádega direita “quando força muito”, mas nega perda de força ou queda do pé. Nega antecedentes pessoais ou familiares relevantes. Diz que “precisa fazer uma ressonância da coluna”, porque acha que pode estar com “bico de papagaio” e ter algo sério que o deixe “travado”. Relata que está há 3 dias sem conseguir trabalhar por causa da dor e teme ser despedido: “Se eu travo, o patrão já arruma outro”.

Em qual das situações abaixo seria indicada a solicitação de exames de imagem para complementar a investigação do quadro de dor lombar em caráter ambulatorial?

- A) Suspeita de fratura ou luxação associada a traumatismo recente.
- B) Concomitância com infecção por HIV.
- C) Suspeita de infecção óssea ativa.
- D) Anestesia em sela.

Questão 68

Dante | SP | 2026

Homem, de 38 anos de idade, pedreiro, procura a Unidade Básica de Saúde por dor na lombar “no centro das costas, embaixo”, há cerca de 8 meses. Dor em peso/fadiga, que piora ao final do dia e melhora com repouso, banho quente e analgésico comum que ele compra na farmácia. Refere formigamento ocasional em nádega direita “quando força muito”, mas nega

perda de força ou queda do pé. Nega antecedentes pessoais ou familiares relevantes. Diz que “precisa fazer uma ressonância da coluna”, porque acha que pode estar com “bico de papagaio” e ter algo sério que o deixe “travado”. Relata que está há 3 dias sem conseguir trabalhar por causa da dor e teme ser despedido: “Se eu travo, o patrão já arruma outro”.

Após um mês, o paciente retorna em consulta médica e conta que perdeu o emprego por recorrência de faltas pela dor lombar, que só piora apesar do uso das medicações prescritas na última consulta. Desde então, além das dores, ele está apresentando insônia, falta de apetite e muito desânimo, a ponto de passar dias inteiros na cama. Ele chora na consulta, ao contar que a renda caiu e que não sabe “como vai pagar o aluguel do mês que vem”. Considerando o papel da Atenção Primária à Saúde e o impacto dos determinantes sociais de saúde no adoecimento, qual é a conduta adequada neste momento?

- A)** Encaminhar à ortopedia para avaliação cirúrgica da coluna, e à psiquiatria para avaliação da suspeita de depressão, pois o quadro com complexidade é incompatível com a abordagem na Atenção Primária à Saúde.
- B)** Prescrever novo ciclo de anti-inflamatório e emitir novo atestado médico para afastamento prolongado, a fim de tratar a dor lombar e permitir o retorno ao trabalho assim que possível.
- C)** Prescrever novo ciclo de anti-inflamatório e associar antidepressivo e benzodiazepínico para tratar os sintomas apresentados. Solicitar ressonância magnética da coluna lombar para excluir lesão estrutural grave e justificar aposentadoria por invalidez.
- D)** Reconhecer que perda do emprego, insegurança financeira e risco de exclusão social estão contribuindo para agravar dor e humor. Abordar sofrimento psíquico e acionar recursos intersetoriais, além de manejo clínico da dor.

Questão 69

Dante | SP | 2026

Mulher, de 27 anos de idade, comparece à Unidade Básica de Saúde para “fazer o preventivo”. Ela está assintomática, nunca teve sangramento vaginal anormal nem sangramento pós-coito e não está grávida. Relata vida sexual ativa desde os 17 anos de idade e nunca fez rastreamento para câncer do colo do útero.

Qual é a conduta adequada, segundo a diretriz do Ministério da Saúde de 2025?

- A)** Realizar teste primário de DNA-HPV oncogênico agora e, se negativo, repetir em 5 anos.
- B)** Coletar citologia oncótica (Papanicolau) anual, pois ela iniciou vida sexual há mais de 10 anos.
- C)** Solicitar co-teste (citologia + DNA-HPV simultâneos) e repetir em 12 meses, se ambos vierem negativos.
- D)** Adiar qualquer rastreamento até os 35 anos, pois abaixo dessa idade o risco de desenvolver câncer de colo de útero é irrelevante.

Questão 70

Dante | SP | 2026

Mulher, de 27 anos de idade, comparece à Unidade Básica de Saúde para “fazer o preventivo”. Ela está assintomática, nunca teve sangramento vaginal anormal nem

sangramento pós-coito e não está grávida. Relata vida sexual ativa desde os 17 anos de idade e nunca fez rastreamento para câncer do colo do útero.

Após dois meses, a paciente retorna com o resultado do exame alterado e presença do genótipo 16 do HPV. Qual é a conduta recomendada?

- A)** Indicar tratamento ablativo imediato do colo uterino.
- B)** Aguardar 12 meses e repetir o teste de DNA-HPV oncogênico.
- C)** Solicitar citologia reflexa e encaminhar para colposcopia.
- D)** Encaminhar diretamente para a colposcopia.

Questão 71

Dante | SP | 2026

“No Brasil, o programa de rastreamento organizado baseado na detecção de testes de DNA-HPV oncogênico implementado em Iduatuba (SP) foi capaz de detectar proporcionalmente quatro vezes mais neoplasia intraepitelial cervical grau 2 ou mais grave (NIC2+) e 1,5 vezes mais cânceres na primeira rodada de rastreamento do que a citologia no período imediatamente anterior. Dos casos de doença invasiva, 87% foram detectados no estágio FIGO I, em oposição a 67% em estágios avançados detectados no período imediatamente anterior.” O fato de o teste de DNA-HPV ter identificado proporcionalmente quatro vezes mais casos comprovados de NIC2+ e 1,5 vez mais neoplasias de colo uterino, comparado ao período anterior com citologia, pode sugerir que:

- A)** O teste de DNA-HPV tem menor especificidade do que a citologia, produzindo mais falso-positivos. Por isso, observou-se um aumento dos números de NIC2 positiva.
- B)** O teste de DNA-HPV tem maior sensibilidade, pois identifica corretamente mais pessoas que têm NIC2 ou câncer de colo uterino em comparação com a citologia.
- C)** O teste de DNA-HPV tem menor valor preditivo negativo, pois encontra mais doenças entre as pessoas com teste negativo.
- D)** O teste de DNA-HPV tem maior valor preditivo positivo, pois identifica mais pessoas com resultado negativo que realmente não têm a doença.

Questão 72

Dante | SP | 2026

Em um programa de rastreamento de câncer de colo uterino, 200 mulheres foram testadas com um exame de DNA-HPV. Após confirmação diagnóstica, obteve-se a seguinte tabela:

Qual é a sensibilidade do teste de DNA-HPV neste cenário?

	Doença presente	Doença ausente	TOTAL
Teste POSITIVO	36	12	48
Teste NEGATIVO	4	148	152
TOTAL	40	160	200

- A) 47,5%
- B) 75%
- C) 90%
- D) 92,5%

Questão 73

Dante | SP | 2026

Mulher, de 40 anos de idade, pertencente a uma comunidade indígena e residente em uma grande capital do Sudeste, retorna após viagem para visitar a família no interior do Pará. Há alguns meses, ela percebe “manchas claras” na face lateral da perna direita e relata que a área fica “dormente, como se estivesse anestesiada”. Ao exame físico, observam-se duas lesões hipocrômicas bem delimitadas, com redução da sensibilidade térmica e dolorosa.

Qual é a hipótese diagnóstica mais provável, considerando dados clínicos e epidemiológicos?

- A) Tinea cruris, em razão da exposição à umidade durante a viagem ao Pará.
- B) Pitiríase versicolor, pela característica das lesões e longo tempo de evolução.
- C) Hanseníase, pela presença de lesões com alteração de sensibilidade.
- D) Leishmaniose, pela característica das lesões e tempo de evolução.

Questão 74

Dante | SP | 2026

Mulher, de 40 anos de idade, pertencente a uma comunidade indígena e residente em uma grande capital do Sudeste, retorna após viagem para visitar a família no interior do Pará. Há alguns meses, ela percebe “manchas claras” na face lateral da perna direita e relata que a área fica “dormente, como se estivesse anestesiada”. Ao exame físico, observam-se duas lesões hipocrômicas bem delimitadas, com redução da sensibilidade térmica e dolorosa.

Quatro semanas após iniciar o tratamento adequado, a paciente retorna referindo dor em choque e queimação intensa na borda cubital do antebraço direito (“parece fio desencapado”), dificuldade para segurar objetos leves e novo edema eritematoso em lesões antigas. Ao exame clínico, o nervo ulnar direito está espessado, muito doloroso à palpação e há perda de força de flexão do 5º dedo. Qual hipótese diagnóstica e conduta imediata estão corretas para prevenir incapacidade permanente?

- A) Reação hansênica tipo 1 com neurite aguda. Manter tratamento e iniciar rapidamente corticoide sistêmico.
- B) Efeito adverso neuromuscular do antifúngico oral. Suspender o tratamento até cessar a dor e substituir por tratamento tópico.
- C) Efeito adverso neuromuscular do antifúngico oral. Suspender antifúngico e substituir por corticoide tópico e analgésico comum.
- D) Neurite aguda por miltefosina. Manter o tratamento e iniciar rapidamente corticoide sistêmico.

Questão 75

Dante | SP | 2026

Mulher, de 40 anos de idade, pertencente a uma comunidade indígena e residente em uma grande capital do Sudeste, retorna após viagem para visitar a família no interior do Pará. Há alguns meses, ela percebe “manchas claras” na face lateral da perna direita e relata que a área fica “dormente, como se estivesse anestesiada”. Ao exame físico, observam-se duas lesões hipocrômicas bem delimitadas, com redução da sensibilidade térmica e dolorosa.

Após o manejo do evento adverso, a equipe multiprofissional opta por fazer uma visita domiciliar à paciente. Ela conta que a pajé da comunidade recomendou aplicar diariamente um unguento de ervas “quentes” sobre as áreas dormentes para “acordar o sangue” e orientou evitar “remédio forte da cidade” porque “pode piorar o espírito do membro dormente”. A paciente ficou com medo da medicação e está pensando em interromper o tratamento. Ela também relata medo de ser discriminada na própria rede de parentes, pois “vão dizer que está com a alma suja”. Qual é a resposta clínica e ética correta dentro dos princípios de integralidade, equidade, prevenção de incapacidade e abordagem psicossocial?

- A)** Comunicar imediatamente à liderança indígena do diagnóstico, para garantir que siga o tratamento indicado pela unidade de saúde e reduzir o estigma da comunidade.
- B)** Explicar com linguagem acessível a importância do tratamento, negociar o uso do unguento como complemento e oferecer suporte contra estigma.
- C)** Suspender o tratamento para não romper o vínculo, deixando apenas a terapia tradicional. Explicar com linguagem acessível as potenciais complicações, reavaliando clinicamente em alguns meses.
- D)** Advertir a paciente de que práticas tradicionais são ilegais e ameaçar notificar a Vigilância Sanitária, caso a pajé insista em orientá-la a não usar o tratamento proposto.

Questão 76

Dante | SP | 2026

Mulher, de 40 anos de idade, pertencente a uma comunidade indígena e residente em uma grande capital do Sudeste, retorna após viagem para visitar a família no interior do Pará. Há alguns meses, ela percebe “manchas claras” na face lateral da perna direita e relata que a área fica “dormente, como se estivesse anestesiada”. Ao exame físico, observam-se duas lesões hipocrômicas bem delimitadas, com redução da sensibilidade térmica e dolorosa.

Considere que o diagnóstico dessa paciente é considerado uma doença endêmica no estado do Pará, havendo grande quantidade de casos de incapacidade em pessoas diagnosticadas por ano. Supondo que o tratamento reduz em 50% o risco relativo de desenvolver incapacidade física grave em um ano, qual alternativa descreve corretamente a implicação prática para o cálculo do NNT (Número Necessário para Tratar) no Sudeste e no Pará?

- A)** No Pará, o NNT é maior, porque o risco é mais alto; então é preciso tratar mais gente para prevenir a incapacidade.
 - B)** No Sudeste, o NNT é menor, porque a prevalência de incapacidade é baixa e há menos pessoas em risco de desenvolver a doença.
 - C)** No Sudeste, o NNT é maior, porque a prevalência é baixa e o mesmo tratamento evitará mais casos de incapacidade.
 - D)** No Pará, o NNT é menor, pois a prevalência da doença é maior e o mesmo tratamento evitará mais casos de incapacidade.
-

Questão 77

Dante | SP | 2026

Um estudo recente publicado na Revista Lancet avaliou o efeito do uso profilático de paracetamol administrado imediatamente após a vacinação infantil sobre febre pós-vacinal e resposta imunológica. Para isso, foram incluídos 459 lactentes saudáveis, que foram aleatoriamente alocados em dois grupos: um grupo recebia paracetamol profilático após cada dose de vacina e o outro não recebia paracetamol profilático.

Qual é o delineamento do estudo descrito?

- A)** Ensaio clínico randomizado
- B)** Coorte retrospectiva
- C)** Caso-controle
- D)** Estudo observacional

Questão 78

Dante | SP | 2026

Um estudo recente publicado na Revista Lancet avaliou o efeito do uso profilático de paracetamol administrado imediatamente após a vacinação infantil sobre febre pós-vacinal e resposta imunológica. Para isso, foram incluídos 459 lactentes saudáveis, que foram aleatoriamente alocados em dois grupos: um grupo recebia paracetamol profilático após cada dose de vacina e o outro não recebia paracetamol profilático.

Ainda em relação aos métodos do estudo, os participantes foram recrutados em dez centros na República Tcheca, incluíram apenas lactentes saudáveis e foram randomizados em dois grupos (paracetamol profilático versus não-paracetamol profilático). Não houve uso de placebo e os pais sabiam a qual grupo a criança pertencia. A resposta primária avaliada foi a ocorrência de febre $\geq 38^{\circ}\text{C}$ após a vacinação. Qual das alternativas descreve corretamente uma característica metodológica importante desse desenho?

- A)** Foi um estudo duplo-cego, pois nem pesquisadores nem pais sabiam quem recebeu paracetamol.
- B)** Foi um estudo cego simples, em que apenas os pais desconheciam a alocação do lactente.
- C)** Foi um estudo aberto (open-label), pois não houve mascaramento dos pais quanto à intervenção recebida.
- D)** Foi um estudo quase-experimental, sem randomização formal dos lactentes aos grupos.

Questão 79

Dante | SP | 2026

Menina, de 2 anos e 4 meses, é levada pela avó à Unidade Básica de Saúde (UBS) com relato de que a criança “não fala quase nada”. A avó relata que a criança fala frases quando quer, mas tem demonstrado o costume de apontar para pedir coisas e puxar a mão do adulto quando quer algo. Não frequenta creche. Não há história de regressão de linguagem (ela nunca perdeu palavras que já falava), crises convulsivas, nem alterações motoras. Ao exame

clínico, encontra-se em bom estado geral, com contato visual presente, atendendo a comandos simples (“pega o sapato”, “dá tchau”), sem outras alterações neurológicas. Qual é o próximo passo adequado na investigação dessa paciente?

- A)** Acalmar e explicar à avó que o neurodesenvolvimento está normal, sem necessidade de nova intervenção.
- B)** Investigar sobre tempo de tela e estímulo à comunicação ativa (conversar, ler histórias, brincar simbólico).
- C)** Encaminhar ao pronto-socorro para coleta de exames laboratoriais e de líquido. Evitar contato social com outras crianças até avaliação neurológica.
- D)** Solicitar ressonância magnética de crânio com sedação para afastar presença de lesão estrutural.

Questão 80

Dante | SP | 2026

Menina, de 2 anos e 4 meses, é levada pela avó à Unidade Básica de Saúde (UBS) com relato de que a criança “não fala quase nada”. A avó relata que a criança fala frases quando quer, mas tem demonstrado o costume de apontar para pedir coisas e puxar a mão do adulto quando quer algo. Não frequenta creche. Não há história de regressão de linguagem (ela nunca perdeu palavras que já falava), crises convulsivas, nem alterações motoras. Ao exame clínico, encontra-se em bom estado geral, com contato visual presente, atendendo a comandos simples (“pega o sapato”, “dá tchau”), sem outras alterações neurológicas. Qual é o próximo passo adequado na investigação dessa paciente?

A criança retorna à UBS para seguimento. Após a consulta médica, ela iniciou o tratamento recomendado anteriormente. Na consulta atual, a mãe relata que a criança já forma frases curtas, pede ajuda com palavras e participa mais ativamente das interações. Assinale a alternativa que contenha o princípio do Sistema Único de Saúde predominante neste caso e a sua definição correta:

- A)** Universalidade: transferência para níveis de maior complexidade, independentemente da avaliação clínica inicial e das possibilidades de intervenção no território.
- B)** Universalidade: priorização do caso, garantindo acesso preferencial aos serviços especializados e outros equipamentos do território.
- C)** Integralidade: garantia de acesso a todas as ações e serviços de saúde, sem qualquer tipo de discriminação.
- D)** Integralidade: organização do cuidado de modo articulado e multiprofissional, reconhecendo as dimensões biológica, emocional, familiar e social.