



HCPA

2025 | RS | 100 Questões



Questão 1

HCPA | RS | 2025

Durante o evento climático no Rio Grande do Sul em maio de 2024, o Programa de Triagem Neonatal do RS solicitou às unidades hospitalares de referência em nascimento a coleta do Teste do Pezinho ainda no ambiente hospitalar, para evitar que não fosse feito em razão do alagamento ou destruição de Postos de Saúde das regiões afetadas. Assinale a alternativa que contempla a doença e um possível falso resultado em uma coleta precoce do teste (antes do 3º dia) em recém-nascido a termo, com peso de nascimento de 3.000 g, nascido em maternidade do SUS e cuja mãe não apresenta patologias nem faz uso de medicamentos contínuos.

- A)** Fenilcetonúria - falso positivo
- B)** Hipotireoidismo congênito - falso positivo
- C)** Hiperplasia adrenal congênita - falso positivo
- D)** Galactosemia - falso negativo

Questão 2

HCPA | RS | 2025

Gestante com 39 semanas de gestação procurou a Emergência Obstétrica por não estar sentindo o feto mexer-se naquele dia. Com a confirmação da diminuição dos batimentos fetais ao Doppler, foi realizada cesariana. O recém-nascido, sem malformações aparentes, apresentou cianose e flacidez e não chorou. Após o clampeamento imediato do cordão, foi levado ao berço de reanimação, secado, estimulado e avaliado, tendo sido constatada ausência dos batimentos cardíacos. O neonato não respondeu às manobras de reanimação avançada, seguindo com ausência de frequência cardíaca até o décimo minuto após o nascimento. Diante do quadro, qual a conduta mais adequada?

- A)** Suspender a reanimação avançada no décimo minuto e oferecer medidas de conforto, como oxigênio e opioides.
- B)** Seguir com a reanimação até o décimo quinto minuto e, então, suspendê-la caso o neonato se mantenha em assistolia.
- C)** Seguir com a reanimação até o vigésimo minuto e, então, suspendê-la caso o neonato se mantenha em assistolia e comunicar o óbito à família assim que possível.
- D)** Seguir com a reanimação até o trigésimo minuto e, então, suspendê-la caso o neonato se mantenha em assistolia, desde que a família concorde com a conduta.

Questão 3

HCPA | RS | 2025

Recém-nascido com 7 dias de vida, internado por sífilis congênita, vinha recebendo tratamento com penicilina G cristalina desde o primeiro dia. Os exames laboratoriais revelaram VDRL sérico de 1:2, VDRL no líquido 1:2, líquido com proteínas totais de 69 mg/dl, 35 leucócitos/mm³ e glicose de 60 mg/dl. O raio X de ossos longos estava normal. A enfermagem informou que não conseguia mais acesso vascular intravenoso periférico na criança. Segundo as diretrizes brasileiras para o manejo dessa condição, qual a conduta mais adequada para a finalização do tratamento?

- A)** Solicitar acesso venoso central e manter a penicilina cristalina até que se completem 10 dias de tratamento.
- B)** Solicitar acesso venoso central e manter a penicilina cristalina até que se completem 14 dias de tratamento.
- C)** Indicar alta hospitalar com prescrição de penicilina procaína intramuscular de 12/12 horas até que se completem 10 dias de tratamento.
- D)** Indicar alta hospitalar com prescrição de penicilina procaína intramuscular de 12/12 horas até que se completem 14 dias de tratamento.

Questão 4

HCPA | RS | 2025

Gestante de 26 anos, trazida ao Centro Obstétrico em franco trabalho de parto, deu luz a um neonato a termo do sexo feminino, com peso de nascimento de 2.830 g. As sorologias do pré-natal e da admissão à maternidade (teste rápido para sífilis, HIV, hepatite B e toxoplasmose IgM e IgG) eram negativas. A paciente informou à equipe médica que seu marido, com diagnóstico de infecção por HIV há 2 anos, submetia-se a tratamento regular com TARV e que eles mantinham relações sexuais com uso de PrEP (profilaxia pré-exposição). Ao serem analisados os documentos trazidos pelo marido, constatou-se que o resultado do exame de carga viral, em amostra coletada há 35 dias, evidenciava 250 cópias/mm³. Com base no quadro, assinale a assertiva correta.

- A)** Por ser a mãe HIV negativa, não há risco de transmissão vertical, podendo-se liberar o aleitamento materno sem necessidade de medicações ou coleta laboratorial para a recém-nascida (RN).
- B)** Apesar de a mãe ser HIV negativa, há risco de transmissão vertical, devendo-se contraindicar o aleitamento materno de forma definitiva e solicitar anti-HIV para a RN.
- C)** Apesar de a mãe ser HIV negativa, há risco de transmissão vertical, devendo-se contraindicar o aleitamento materno temporariamente, prescrever zidovudina e solicitar exame de carga viral para a RN.
- D)** Apesar de a mãe ser HIV negativa, há risco de transmissão vertical, devendo-se contraindicar o aleitamento materno temporariamente, prescrever zidovudina, lamivudina e raltegravir para a RN e solicitar exame de carga viral para a mãe e para a RN.

Questão 5

HCPA | RS | 2025

Lactente de 33 dias foi trazida à consulta de puericultura. Era filha de pais não consanguíneos e tinha 2 irmãos hígidos; a mãe de 37 anos não apresentou intercorrências no pré-natal. Ao exame, foi identificada hipotonia generalizada. Suspeitou-se de síndrome genética. O teste de triagem neonatal, coletado na UBS, não revelou alterações. Com base no caso, assinale a assertiva correta.

- A)** Pregas epicânticas e prega palmar única são pouco frequentes na trissomia do 21.
- B)** Para o diagnóstico de trissomia do 21, é mandatória a realização de cariótipo.
- C)** Para o acompanhamento de puericultura em pacientes com trissomia do 21, não são necessárias curvas de crescimento específicas, podendo ser utilizadas as curvas da Organização Mundial da Saúde.

- D)** Na presença de hipotonia, síndrome de Prader-Willi e atrofia muscular espinhal estão entre os diagnósticos diferenciais.

Questão 6

HCPA | RS | 2025

Mãe de lactente de 3 meses (em aleitamento materno exclusivo) consultou por acreditar que está com pouco leite. Informou sentir as mamas menos cheias em razão de o filho querer mamar com mais frequência. A criança encontrava-se em bom estado geral, com peso adequado, embora o ganho ponderal tenha desacelerado no último mês, causando um leve desvio para baixo na curva de peso para a idade. Qual a orientação inicial mais adequada para a situação?

- A)** Indicar apenas observação clínica com retorno ambulatorial agendado em 15 dias.
- B)** Adotar medidas não farmacológicas para aumentar a produção do leite.
- C)** Adotar medidas não farmacológicas para aumentar a produção do leite e associar a prescrição de um galactogogo por 1 semana.
- D)** Indicar suplementação com fórmula infantil.

Questão 7

HCPA | RS | 2025

Em consulta de puericultura de um lactente de 6 meses (em aleitamento materno exclusivo) detectou-se, à oroscopia, a erupção do primeiro incisivo central direito. Assinale a alternativa que contempla a mais adequada orientação sobre higiene oral para o caso.

- A)** Iniciar higiene com gaze ou pano limpo, após a última mamada do dia.
- B)** Iniciar escovação com uso de dentifrício não fluoretado em quantidade equivalente à metade de um grão de arroz cru (0,05 g), 2 vezes/dia.
- C)** Iniciar escovação com uso de dentifrício fluoretado (aproximadamente 1.000 ppm) em quantidade equivalente à metade de um grão de arroz cru (0,05 g), 2 vezes/dia.
- D)** Iniciar escovação com uso de dentifrício fluoretado (aproximadamente 1.000 ppm) em quantidade equivalente a um grão de ervilha (0,1 g), 2 vezes/dia.

Questão 8

HCPA | RS | 2025

Que orientação, dentre as abaixo, é a mais adequada para introdução da alimentação complementar para um lactente nascido a termo e saudável?

- A)** Em torno dos 6 meses, iniciar com frutas e com alimentos dos grupos dos cereais/tubérculos, leguminosas, verduras/legumes e carne e ovos.
- B)** Em torno dos 6 meses, iniciar com frutas; após 15 dias, iniciar com outros alimentos.
- C)** Em torno dos 6 meses, iniciar com frutas; após 1 semana, iniciar com alimentos do grupo dos cereais/tubérculos e verduras/legumes; aos 7 meses, iniciar com feijões, carnes e ovos.
- D)** Em torno dos 6 meses, iniciar com alimentos do grupo dos cereais; depois introduzir

alimentos do grupo das verduras/legumes; aos 7 meses, introduzir feijões, carnes e ovos.

Questão 9

HCPA | RS | 2025

Durante consulta de rotina, mãe de 32 anos (que está amamentando a filha de 15 meses) perguntou se a vacinação contra dengue estava indicada para toda a família, incluindo o filho de 12 anos e o marido de 40 anos, que apresentara dengue na forma clínica há 3 meses. Ela informou que, em sua cidade, a Prefeitura havia liberado a vacina até os 59 anos. Seguindo regulamentação do Ministério da Saúde e da ANVISA, qual a orientação correta para a família em relação à vacina contra dengue?

- A)** Indicar a vacina apenas para o filho de 12 anos.
- B)** Indicar a vacina para o filho de 12 anos e para o pai de 40 anos.
- C)** Indicar a vacina para o filho de 12 anos e para a mãe de 32 anos.
- D)** Indicar a vacina para toda a família.

Questão 10

HCPA | RS | 2025

Lactente de 18 meses, previamente hígida, com episódios recorrentes de otite média aguda (OMA), foi trazida à consulta em razão de novo episódio, o quarto neste ano. A família era cuidadosa quanto à diminuição dos fatores de risco para OMA (não fumar perto da criança, não dar mamadeira em decúbito e não ofertar chupetas). As vacinas estavam em dia. Após discussão com a família sobre o impacto negativo dos episódios recorrentes na saúde global da criança, recomendou-se a colocação de tubos de ventilação. Que alternativa, dentre as abaixo, é o desfecho primário esperado para essa medida terapêutica?

- A)** Melhora progressiva na aquisição da fala
- B)** Melhora progressiva na audição
- C)** Redução nas ausências escolares
- D)** Redução da recorrência de episódios de OMA

Questão 11

HCPA | RS | 2025

Lactente de 2 anos, com pneumonia sendo tratada com antibióticos, foi trazido à Emergência por quadro de diarreia. Devido ao estado nutricional, foi indicada internação. Ao exame físico, apresentava-se eupneico, emagrecido e desidratado (grau 2), com saturação de oxigênio de 99%. As medidas antropométricas revelaram peso de 8.240 g (peso/idade: Z -3,6), altura de 76,5 cm (altura/idade: Z -4,14), peso/altura: Z -2,15; IMC de 14 kg/m² (Z -1,39); perímetro braquial de 11,4 cm (perímetro braquial/idade: Z -3,76) e perímetro cefálico de 47 cm (Z -1,11). Conforme o Training course on the inpatient management of severe acute malnutrition: clinical instructor's guide, da Organização Mundial da Saúde (2021), assinale a assertiva correta sobre o manejo do paciente desnutrido.

- A)** A primeira etapa do tratamento é estabilização; nessa fase, indica-se dieta plena para idade com meta de recuperação nutricional.
- B)** A criança tem indicação de internação pelo quadro nutricional, pois a circunferência braquial $< 11,5$ cm mostra desnutrição grave, apesar de o IMC se encontrar > -2 .
- C)** A criança não tem indicação de internação hospitalar, pois não apresentava edema $+++$, sinal clássico de desnutrição grave.
- D)** O IMC > -2 indica eutrofia, estando indicada internação apenas para tratar as complicações agudas e recomendando-se alta logo após e acompanhamento ambulatorial.

Questão 12

HCPA | RS | 2025

Criança de 2 anos e 1 mês foi internada na Enfermaria proveniente da Emergência. Na lista de problemas, constava “quarto episódio de internação por bronquiolite viral aguda” (vírus isolado no primeiro episódio de sibilância: rinovírus). Revisando outros aspectos da história, verificou-se que a criança nascera a termo, tinha crescimento e desenvolvimento adequados, estava com as vacinas em dia e vinha em uso de hidratante para dermatite atópica. Frequentava a pré-escola em turno integral desde os 4 meses. Os pais eram hígidos, e o irmão de 12 anos fazia uso regular de formoterol, budesonida e tiotrópio inalatórios. A mãe relatou que o quadro agudo atual havia começado com coriza e tosse produtiva. Teve um pico febril de $37,9^{\circ}$ C na chegada ao hospital, há 24 horas. Ao exame físico, apresentava bom estado geral, frequência respiratória de 38 mpm, tiragem subcostal leve e sibilos polifônicos expiratórios bilaterais. Oxímetro de pulso mostrou saturação de 96%, com suplementação de oxigênio por cânula nasal de baixo fluxo a 0,4 l/min. Radiografia de tórax revelou hiperinsuflação bilateral e opacidades intersticiais peri-hilares. Na prescrição da Emergência, estavam registrados os seguintes itens: (1) dieta por via oral; (2) oxigênio por cânula nasal de baixo fluxo a 0,4 l/min; (3) aspiração nasal, se necessário. Que modificação na prescrição médica deve ser feita por ocasião da admissão do paciente na Enfermaria?

- A)** Aumentar o fluxo de oxigênio pelo cateter nasal para 0,8 l/min.
- B)** Substituir a dieta por via oral por dieta por sonda nasogástrica.
- C)** Incluir salbutamol spray (100 μ g/jato), com espaçador, 3 jatos, a cada 4 horas.
- D)** Adicionar amoxicilina (50 mg/kg/dia) por via oral.

Questão 13

HCPA | RS | 2025

Menino de 3 anos foi trazido à consulta por episódios intermitentes de icterícia e anemia, geralmente precipitados após infecções virais. Em seu histórico, constavam icterícia neonatal e transfusão sanguínea aos 8 meses, devido a anemia grave. Ao exame físico, foram observadas icterícia e palidez cutânea, sem esplenomegalia palpável. Os principais resultados dos exames laboratoriais encontram-se reproduzidos abaixo.

Hemoglobina: 6,5 g/dl

Hematócrito: 19%

VCM: Levemente aumentado

Esquizócitos: Presentes

Policromasia: Presente
Anisocitose e reticulocitose: Presente
Bilirrubina indireta: Aumentada
Teste de Coombs direto: Negativo
Teste de fragilidade osmótica: Normal
Eletroforese de hemoglobina: Normal

Qual o diagnóstico mais provável?

- A)** Esferocitose hereditária
- B)** Anemia hemolítica autoimune
- C)** Betatalassemia maior
- D)** Deficiência de G6PD

Questão 14

HCPA | RS | 2025

Pais procuraram orientação sobre o uso do tablet pelo filho de 4 anos: a mãe considerava o uso do dispositivo inadequado por acreditar que excesso de exposição às telas poderia causar problemas de rendimento escolar e sonolência; o pai dizia que lera, em algum lugar, que o contato precoce com informações no dispositivo seria um fator positivo para o desenvolvimento cognitivo. Com base nessa consulta acerca das vantagens e desvantagens das telas para a saúde infantil, que recomendação, dentre as abaixo, não tem respaldo da Sociedade Brasileira de Pediatria?

- A)** Para crianças com menos de 2 anos, evitar a exposição às telas, mesmo que passivamente.
- B)** Para crianças de 6-10 anos, estabelecer tempo de telas limitado a um máximo de 1-2 horas, sempre com supervisão de pais/responsáveis.
- C)** Para crianças e adolescentes, evitar postagens de fotos em redes sociais públicas, permitindo-as apenas em ocasiões festivas.
- D)** Para todas as idades, restringir telas durante as refeições e desconectar o aparelho 1-2 horas antes de dormir.

Questão 15

HCPA | RS | 2025

Paciente de 7 anos, com diagnóstico de transtorno do espectro autista (TEA) em nível I de suporte, sempre apresentou sintomas de hiperatividade. Os prejuízos no desempenho escolar vinham aumentando, principalmente após o ingresso no Ensino Fundamental, mesmo com terapia comportamental adequada. Com a hipótese de transtorno de déficit de atenção e hiperatividade (TDAH) como comorbidade, assinale a assertiva correta.

- A)** Devido à comorbidade com o TEA, risperidona e aripiprazol são os fármacos de escolha.
- B)** Apesar da comorbidade com o TEA, neuroestimulantes (como o metilfenidato) continuam como primeira escolha.
- C)** Como não há um tratamento farmacológico específico para o TEA, deverá ser mantida somente a intervenção comportamental.
- D)** TEA e TDAH são diagnósticos mutuamente excludentes.

Questão 16

HCPA | RS | 2025

Assinale a assertiva correta sobre hipertensão arterial sistêmica em crianças e adolescentes.

- A)** Em adolescentes e crianças a partir dos 3 anos, ou antes se houver fatores de risco, recomenda-se medir a pressão arterial anualmente.
- B)** Para crianças e adolescentes de 1-18 anos, a determinação dos níveis normais de pressão arterial deve levar em consideração sexo, idade, altura e raça.
- C)** São fatores de risco para hipertensão arterial sistêmica: pielonefrites recorrentes, anemia falciforme e prematuros com menos de 36 semanas de idade gestacional.
- D)** Para selecionar o tamanho correto do manguito, a parte inflável deve representar cerca de 60% da circunferência do braço, e a largura, cerca de 40% da circunferência do braço.

Questão 17

HCPA | RS | 2025

Paciente de 10 anos foi trazido à Emergência de um hospital terciário com queixa de dor em região distal da coxa direita, associada a edema e calor local. A mãe negou histórico de traumas e informou sobre febre intermitente e perda de peso nos últimos 2 meses. Radiografia de fêmur/coxa direita demonstrou lesão osteolítica e reação periosteal em aspecto de triângulo de Codman no fêmur distal. Diante da história, do exame físico e do raio X ósseo do paciente, qual a conduta mais adequada?

- A)** Liberar o paciente da Emergência com prescrição de amoxicilina-clavulanato com retorno agendado para reavaliação na UBS em 1 mês; a lesão óssea é inespecífica, e o quadro clínico é compatível com infecção de partes moles.
- B)** Internar o paciente e solicitar ressonância magnética do membro acometido e programar biópsia da lesão; a lesão óssea é patognomônica do sarcoma de Ewing.
- C)** Internar o paciente, coletar amostras para hemocultura, hemograma e proteína C reativa e iniciar oxacilina intravenosa; a lesão óssea possui característica patognomônica de osteomielite aguda, não sendo necessária investigação adicional.
- D)** Internar o paciente, coletar amostras para hemocultura, hemograma e proteína C reativa, iniciar oxacilina intravenosa, solicitar ressonância magnética do membro acometido e programar biópsia da lesão; a lesão óssea é altamente suspeita de tumor maligno, sendo necessário o diagnóstico diferencial para osteomielite.

Questão 18

HCPA | RS | 2025

Menina de 12 anos foi trazida pela mãe à Emergência por dor articular e cansaço. Relatou a ocorrência de dor sequencial no joelho direito, tornozelo esquerdo, tornozelo direito, cotovelo esquerdo e punhos bilateralmente na última semana e de dispneia há 2 dias. Descreveu episódio de “dor de garganta” há 3 semanas. Ao exame físico, encontrava-se febril (38,5° C), com artrite nos sítios referidos, rash no tronco com margens eritematosas circulares e centro pálido e sopro sistólico em foco mitral com irradiação axilar. Em relação à principal hipótese diagnóstica, assinale a assertiva correta.

- A)** Linfadenomegalia, hepatoesplenomegalia, FAN não reagente e elevação de transaminases confirmam o diagnóstico.
- B)** A pesquisa de anticorpos no soro apresenta maior sensibilidade do que a cultura por swab de orofaringe neste momento.
- C)** Elevação discreta de VSG (VHS), proteinúria, cilindros hemáticos e resposta insatisfatória a aspirina são achados esperados.
- D)** Fator reumatoide e FAN reagentes, redução de complementos e elevação de PCR devem indicar avaliação por oftalmologista.

Questão 19

HCPA | RS | 2025

Assinale a assertiva incorreta sobre cigarros eletrônicos e adolescência.

- A)** A detecção de seu uso por pais e profissionais de saúde é difícil, uma vez que o cheiro liberado pelo aquecimento do líquido se dissipa rapidamente (logo após o uso), não deixando odor no ar exalado e nas roupas.
- B)** Os cigarros eletrônicos aromatizados, geralmente preferidos pelos adolescentes, têm pH frequentemente mais baixo, o que resulta em absorção mais rápida da nicotina contida no aerossol gerado pelo dispositivo.
- C)** O acetato de vitamina E, presente nos cigarros eletrônicos, está relacionado a casos de lesão pulmonar associada a produto de vaping, cuja apresentação clínica inclui sintomas respiratórios, gastrointestinais e/ou sistêmicos.
- D)** Com base na concentração de nicotina informada nos rótulos dos cigarros eletrônicos, é possível verificar se a dose inalada pelo adolescente é maior, menor ou equivalente à da nicotina liberada pelos cigarros de tabaco.

Questão 20

HCPA | RS | 2025

Adolescente feminina, de 13 anos e 6 meses, procurou o Ambulatório de Pediatria. Ao iniciar a consulta, o pediatra perguntou se algum familiar ou responsável a acompanhava. Ela informou que procurara esse atendimento sem comunicar aos pais porque desejava que a consulta fosse realizada sob sigilo médico. Tinha interesse em saber sobre sua saúde e em falar sobre sexualidade. Seguindo as orientações da Sociedade Brasileira de Pediatria, da Federação Brasileira das Associações de Ginecologia e Obstetrícia e do Código de Ética Médica, que conduta, dentre as abaixo, é a mais adequada?

- A)** Informar à adolescente que, por ter menos de 14 anos, lhe é vedado esclarecer as questões que vierem a ser apresentadas sem a presença de pais e/ou responsável.
- B)** Informar à adolescente que poderá ser realizado o atendimento, mas com algumas restrições, tais como orientação sobre sexualidade, anticoncepção, prescrição de medicamentos e/ou exames laboratoriais de rotina.
- C)** Realizar o atendimento esclarecendo todas as questões apresentadas desde que considere que a adolescente demonstra discernimento e compreensão adequados das informações e capacidade de identificar situações que possam acarretar danos a ela ou a outros.
- D)** Realizar o atendimento, mas, caso esteja diante de relatos sobre conflitos na orientação sexual, identidade de gênero, interesse em iniciar atividade sexual e/ou interesse em

experimentação de substância psicoativa, deve informar à adolescente sobre a necessidade de quebra de sigilo e comunicação aos pais e/ou ao responsável.

Questão 21

HCPA | RS | 2025

Assinale a assertiva correta sobre a assistência pré-natal.

- A)** Saída de colostro, colo uterino friável, sangramento gengival, náuseas e vômitos no primeiro e terceiro trimestres, leucocitose de $18.000/\text{mm}^3$ e hematúria são alterações fisiológicas frequentes na gestação, não havendo necessidade de investigação adicional.
- B)** Com 8 semanas de gestação, o útero tem o dobro do tamanho normal, adquire formato ovoide e ganha a cavidade abdominal, podendo ser palpado acima da sínfise púbica.
- C)** No terceiro trimestre, a pressão arterial deve ser aferida em todas as consultas de pré-natal com a paciente em decúbito lateral esquerdo, uma vez que essa posição proporciona aumento do débito cardíaco materno e da perfusão uterina.
- D)** A frequência normal dos batimentos cardíofetais situa-se entre 110-160 bpm ao final da gestação, e a presença de acelerações transitórias indica boa vitalidade, estando frequentemente associada a movimentação fetal ou contração uterina.

Questão 22

HCPA | RS | 2025

Assinale a assertiva correta sobre condutas preventivas em Obstetrícia.

- A)** No diabetes melito, o controle metabólico pré-concepcional mais adequado está associado a redução de malformações congênitas, parto prematuro e mortalidade perinatal.
- B)** Na prevenção de defeitos de fechamento do tubo neural, a suplementação com ácido fólico deve ser iniciada no primeiro trimestre, pois o tubo neural fecha com 12 semanas.
- C)** Na prevenção de nova perda gestacional em gestante com 12 semanas e história clássica de incompetência istmocervical, uso de progesterona (200-400 mg/dia) por via oral é a conduta mais adequada.
- D)** Na prevenção da pré-eclâmpsia, a suplementação com carbonato de cálcio e o uso do AAS devem ser realizados em jejum, a partir da 16ª semana.

Questão 23

HCPA | RS | 2025

Primigesta com 30 semanas de gestação, sem histórico de epilepsia, veio à UPA queixando-se de cefaleia e visão turva. À avaliação inicial, a pressão arterial era de 160/110 mmHg. Enquanto a enfermeira chamava o médico, a paciente teve uma convulsão tônico-clônica. Imediatamente recebeu 4,0 g de sulfato de magnésio intravenoso para tratamento de eclâmpsia, e o quadro foi estabilizado. Após 15 minutos, novo episódio convulsivo ocorreu. Em situações como essa, a conduta mais adequada para reduzir a chance de novas convulsões é administrar, por via intravenosa,

- A) diazepam (20 mg).
- B) hidantal (50 mg).
- C) sulfato de magnésio (2,0 g).
- D) fenobarbital (100 mg).

Questão 24

HCPA | RS | 2025

Paciente com gestação gemelar de 32 semanas consultou por prurido generalizado, mas principalmente nas palmas das mãos e solas dos pés, que piorava à noite, além de dor no quadrante superior direito do abdômen, náuseas e diminuição do apetite. Submetera-se a tratamento de bacteriúria assintomática há 15 dias. Negou ter sintomas urinários no momento. Sentia dor à palpação lombar bilateralmente. Ao exame, não havia lesões de pele. Apresentava sinais vitais estáveis (incluindo temperatura de 36° C e pressão arterial de 120/70 mmHg), batimentos cardíacos de 140 bpm e ausência de dinâmica uterina e dilatação cervical. Exames laboratoriais iniciais revelaram hematócrito de 30%, hemoglobina de 10 g/dl, leucócitos de 8.000/mm³ sem desvio, plaquetas de 200.000/mm³, glicemia de 84 mg/dl, AST de 52 U/l, ALT de 70 U/l, bilirrubina total de 1,4 mg/dl, bilirrubina direta de 0,7 mg/dl e tempo de protrombina de 12 segundos. O EQU indicou esterase leucocitária positiva. Com relação ao diagnóstico mais provável, assinale a assertiva correta.

- A) Trata-se de uma doença grave na gestação, caracterizada pela infiltração microvesicular de gordura no fígado, levando à insuficiência hepática; seu diagnóstico baseia-se na presença de, pelo menos, 6 critérios de Swansea, na ausência de outros diagnósticos.
- B) Trata-se de uma alteração hepática exclusiva do período gestacional, e seu tratamento com ácido ursodesoxicólico objetiva a redução dos sintomas maternos; o nível de ácidos biliares > 100 µmol/l influencia na decisão do momento de interromper a gestação devido ao maior risco de morte fetal.
- C) Trata-se de uma inflamação da vesícula biliar, geralmente secundária a obstrução do ducto cístico por um cálculo biliar, com alto índice de recorrência dos sintomas e complicações na gestação; o sinal de Murphy ao exame físico é relativamente específico.
- D) Trata-se de uma infecção que acomete o sistema coletor e a medula renal, sendo mais prevalente na gestação do que fora dela; está associada a riscos maternos e fetais, constituindo uma das principais causas de hospitalização durante a gestação.

Questão 25

HCPA | RS | 2025

Assinale a alternativa que preenche, correta e respectivamente, as lacunas do parágrafo abaixo.

Gestante de 35 anos, G2C1, com 29 semanas de gestação, veio ao Centro Obstétrico por sangramento vaginal de pequeno a moderado volume. Negou dor abdominal e episódios anteriores de sangramento. Ao exame, verificaram-se sinais vitais normais, ausência de contrações uterinas e feto com vitalidade. Considerando-se o quadro clínico, a principal hipótese diagnóstica é Durante o exame físico, deve-se evitar a realização de O exame de imagem recomendado para confirmar o diagnóstico é Se a principal

hipótese diagnóstica for confirmada, deve-se investigar também a possibilidade de

- A)** placenta prévia - toque vaginal - ultrassonografia transvaginal - acretismo placentário
- B)** placenta prévia - exame especular - ultrassonografia transabdominal - vasa prévia
- C)** descolamento prematuro de placenta - toque vaginal - ultrassonografia transabdominal - ruptura uterina
- D)** descolamento prematuro de placenta - amniotomia - ultrassonografia transvaginal - vasa prévia

Questão 26

HCPA | RS | 2025

Assinale a assertiva correta sobre gestação gemelar.

- A)** À visualização ultrassonográfica, massa placentária única, sexos fetais semelhantes e presença do sinal do lambda definem que a gestação é monocoriônica diamniótica.
- B)** Nos dicoriônicos, o óbito de um feto no segundo ou terceiro trimestre pode levar ao óbito do outro ou à hipovolemia/isquemia com dano cerebral.
- C)** No diagnóstico pré-natal da sequência anemia-policitemia, o feto anêmico apresenta velocidade de pico sistólico da artéria cerebral média $< 1,0$ MoM (múltiplos da mediana).
- D)** Nos monoamnióticos, o nascimento eletivo deverá ser realizado por cesariana, a ser programada em torno da 33ª semana em razão do maior risco de óbito ou morbidade fetal grave.

Questão 27

HCPA | RS | 2025

Gestante de 28 anos, G1P0, com 32 semanas de gestação, apresentou febre (38º C), calafrios, mialgia, astenia e dor retro-orbitária, quadro iniciado há 3 dias. No quarto dia, foram registradas hipotensão (pressão arterial de 80/50 mmHg), dor abdominal intensa, letargia e ascite. O hemograma indicou hemoglobina de 14,5 g/dl, hematócrito de 50%, leucócitos de 2.300/mm³, plaquetas de 70.000/mm³, AST de 35 U/l e creatinina de 0,9 mg/dl. Os batimentos cardíofetais estavam presentes (148 bpm). Qual a conduta inicial mais adequada?

- A)** Solicitar ressonância magnética abdominal e painel viral.
- B)** Realizar hidratação intravenosa imediatamente com soro fisiológico a 0,9%.
- C)** Usar rapidamente expansores plasmáticos (albumina) intravenosos.
- D)** Interromper a gestação.

Questão 28

HCPA | RS | 2025

Gestante de 28 anos, G3P2, com 38 semanas de gestação, procurou atendimento no hospital de sua cidade por contrações uterinas dolorosas e regulares nas 2 últimas horas. Ao exame obstétrico, os batimentos cardíofetais estavam normais, a dinâmica uterina era de 5 contrações/10 minutos com "puxos"; ao toque, havia 10 cm de dilatação, com a cabeça fetal

no plano +3 de De Lee e a sutura lambdoide em posição subpúbica. Assinale a assertiva correta sobre a assistência ao trabalho de parto.

- A)** A gestante encontra-se no primeiro período ou fase clínica do parto, devendo-se orientar o aproveitamento máximo das contrações expulsivas (manobra de Valsalva) e realizar a rotação manual interna da cabeça fetal para puxá-la.
- B)** A variedade de posição fetal é posterior, razão pela qual a chance de um parto instrumentado é maior, devendo-se realizar sondagem vesical e episiotomia para facilitar a rotação e o desprendimento da cabeça fetal.
- C)** Se, após o desprendimento cefálico, a tração controlada da cabeça fetal para baixo não for suficiente para liberar o ombro anterior, deve-se partir para as manobras iniciais de distocia de ombro.
- D)** O manejo ativo do terceiro período do parto relaciona-se a menor volume de sangramento materno e consiste em administrar ocitocina (10 UI, por via intramuscular em cada nádega) imediatamente após o nascimento, realizar massagem no fundo do útero concomitantemente à tração do cordão e iniciar a amamentação imediatamente após o parto.

Questão 29

HCPA | RS | 2025

Múltipara de 30 anos, G2C1, com 28 semanas de gestação, solicitou ao pré-natalista que fosse realizada ligadura tubária durante o parto. Em casos como esse, como o médico deve proceder?

- A)** Solicitar que a paciente e o marido assinem um termo de consentimento livre e esclarecido (TCLE) e realizar a ligadura tubária imediatamente após o parto.
- B)** Explicar à paciente a eficácia dos métodos reversíveis, registrar sua demanda com, pelo menos, 60 dias de antecedência ao parto e solicitar que ela assine um TCLE.
- C)** Aceitar a demanda da paciente e marcar a cesariana após completadas 39 semanas de gestação.
- D)** Explicar à paciente que a esterilização por ligadura tubária é proibida durante o parto ou durante a cesariana.

Questão 30

HCPA | RS | 2025

Primigesta de 16 anos foi atendida em consulta pré-natal de gestação com evolução normal. Que orientação, dentre as abaixo, deve ser dada à paciente em relação à prevenção de uma nova gestação logo após a atual?

- A)** Dar preferência a métodos reversíveis de longa ação, como dispositivo intrauterino e implante, que podem ser inseridos imediatamente após o parto.
 - B)** Dar preferência a uso de anticoncepcional oral combinado.
 - C)** Dar preferência a uso da minipílula.
 - D)** É desnecessário abordar o tema neste momento, pois essa orientação será mais eficiente durante a internação e o puerpério.
-

Questão 31

HCPA | RS | 2025

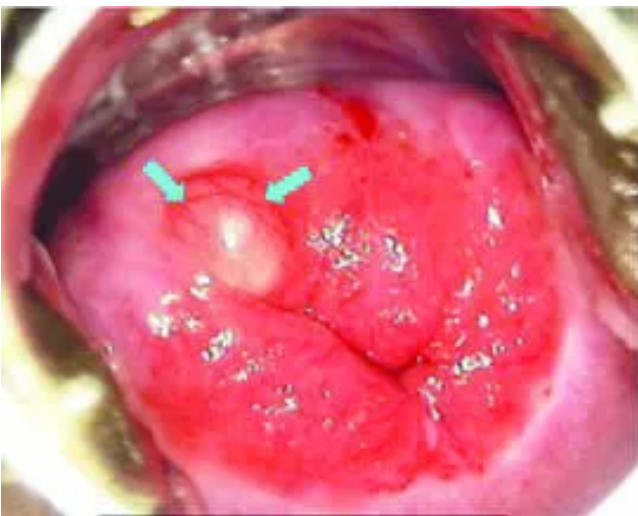
Menina de 4 anos foi trazida à consulta por apresentar desenvolvimento de mamas e pelos pubianos, quadro iniciado há 3 meses segundo familiares. Ao exame físico, foram constatados mamas e pelos no estágio 3 de Tanner. Exames laboratoriais e funcionais levaram ao diagnóstico de puberdade precoce dependente de gonadotrofinas. Assinale a assertiva correta com base no diagnóstico.

- A)** Deve ser iniciado imediatamente tratamento com agonistas do GnRH e hormônio do crescimento.
- B)** É necessário realizar ultrassonografia pélvica para excluir tumor ou cisto ovariano.
- C)** É necessário realizar ressonância magnética de crânio para investigar a possibilidade de tumor.
- D)** É possível uma abordagem conservadora, observando a evolução da puberdade nos próximos meses.

Questão 32

HCPA | RS | 2025

Paciente de 40 anos, G1P1, veio ao Posto de Saúde para realizar exame citopatológico (CP) de colo de útero. O exame não era realizado há 4 anos. Negou diagnóstico prévio de HPV e informou não ter feito a vacina. Qual a conduta mais adequada com base no exame especular reproduzido abaixo?



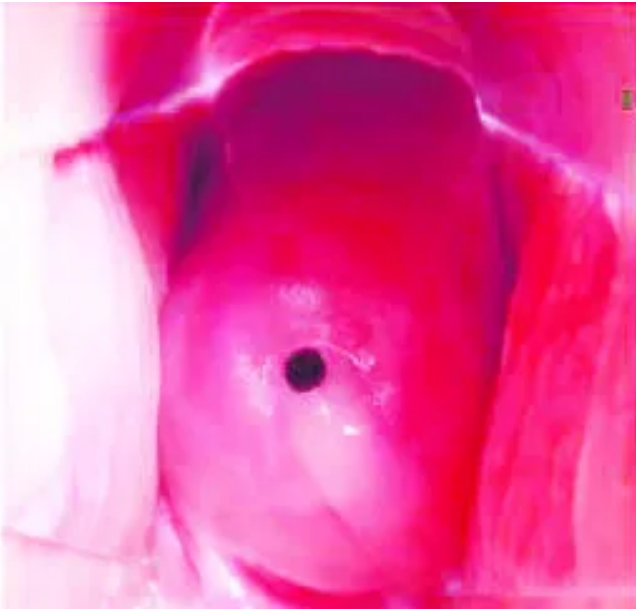
- A)** Fazer a drenagem da lesão e coletar o CP em outro dia.
- B)** Coletar o CP e um raspado da lesão.
- C)** Coletar o CP e biopsiar a lesão.
- D)** Coletar o CP apenas.

Questão 33

HCPA | RS | 2025

Paciente de 17 anos, com vida sexual ativa, referiu, na consulta, que seus ciclos menstruais variavam de 25-34 dias, com 4 dias de sangramento, acompanhado de dismenorreia. Foi

realizado exame especular no 19º dia do ciclo (imagem abaixo). Com base nesse exame, o que se esperaria encontrar ao exame ultrassonográfico do endométrio e do ovário?



- A)** Endométrio fino e ovários com vários folículos antrais bilateralmente, não > 0,9 cm
- B)** Endométrio trilaminar de 1,0 cm e folículo de aproximadamente 1,8 cm de diâmetro em um dos anexos
- C)** Endométrio homogêneo de 1,3 cm e cisto com conteúdo hemorrágico de 2,0 cm de diâmetro em um dos ovários
- D)** Endométrio fino e folículo de aproximadamente 1,8 cm de diâmetro em um dos ovários

Questão 34

HCPA | RS | 2025

Assinale a assertiva correta sobre a contracepção.

- A)** Durante o puerpério e a amamentação, a contracepção de emergência (1,5 mg de levonorgestrel, em dose única, usado em caso de falha da contracepção usual) está contraindicada, mesmo para pacientes sem comorbidades.
- B)** Os contraceptivos orais contendo apenas progestágenos não inibem a ovulação e apresentam efeitos sobre o muco cervical e a receptividade do endométrio.
- C)** Anticoncepção hormonal combinada está contraindicada para pacientes com enxaqueca com aura, de qualquer idade, sendo os métodos não hormonais e o anel vaginal alternativas recomendadas para esses casos.
- D)** Quando uma usuária de DIU de cobre é diagnosticada com doença inflamatória pélvica (DIP), deve-se tratar a DIP com antibióticos apropriados, não havendo necessidade de remover o DIU se a paciente deseja continuar com seu uso.

Questão 35

HCPA | RS | 2025

Assinale a assertiva correta sobre a sífilis.

- A)** O rastreamento em profissionais do sexo e em pessoas que fazem uso abusivo de álcool e drogas é anual, conforme recomendação do Ministério da Saúde.
- B)** A sífilis secundária manifesta-se com manchas no corpo não infectantes que desaparecem espontaneamente.
- C)** O tratamento da sífilis recente deve ser realizado com penicilina benzatina 2,4 milhões UI, por via intramuscular, em dose única.
- D)** *Treponema pallidum* não circula pelo sistema nervoso central antes de 1 ano.

Questão 36

HCPA | RS | 2025

Nulípara de 32 anos (menarca aos 12 anos), com ciclos menstruais regulares, veio à consulta por quadro de dismenorreia e dor pélvica crônica. Fazia uso de pílula anticoncepcional de forma errática, apresentando melhora dos sintomas nestes períodos. Sem queixas urinárias ou intestinais, informou manter dieta equilibrada e fazer exercícios físicos (3 vezes/semana). O exame físico não revelou anormalidades. Trouxe ultrassonografia pélvica transvaginal, mostrando um cisto folicular de 15 mm. A conduta inicial é prescrever

- A)** anti-inflamatório não esteroidal de forma cíclica.
- B)** estrógeno contínuo.
- C)** progesterona cíclica.
- D)** progesterona contínua.

Questão 37

HCPA | RS | 2025

Paciente feminina, de 55 anos, veio à consulta queixando-se de perda involuntária de urina associada à urgência, além de noctúria. Negou perda aos esforços. Qual dos exames abaixo deve ser solicitado para firmar o diagnóstico?

- A)** Urocultura
- B)** Ultrassonografia abdominal
- C)** Avaliação urodinâmica
- D)** Teste de Valsalva

Questão 38

HCPA | RS | 2025

Assinale a assertiva correta sobre o câncer pélvico ginecológico.

- A)** O rastreamento do carcinoma de endométrio está indicado para mulheres assintomáticas dos 45-65 anos, sendo realizado através da medida da espessura endometrial à ultrassonografia transvaginal.
- B)** Pacientes pré-menopáusicas com sangramento abundante ou irregular e pacientes pós-menopáusicas assintomáticas com células endometriais ao exame citopatológico de colo uterino têm indicação de biópsia endometrial.
- C)** O tipo histológico mais frequente do carcinoma de ovário é o seroso de baixo grau, que

tem origem em lesões intraepiteliais nas fímbrias das trompas uterinas.

- D)** As mutações em BRCA1 e BRCA2 estão associadas a risco de carcinoma de ovário; a mutação em BRCA2 confere maior risco ao ovário do que a em BRCA1.

Questão 39

HCPA | RS | 2025

Paciente de 46 anos, ainda na menacme, veio à consulta na UBS queixando-se de mastalgia na mama direita. Ao exame físico, não foram palpadas linfadenopatias suspeitas nas regiões axilares ou fossas supraclaviculares. Palpou-se nódulo elástico de 6 cm, no quadrante superolateral da mama direita, doloroso, não fixo a planos profundos ou pele. A mamografia identificou nódulo com bordas regulares no quadrante superolateral da mama direita, classificado como BI-RADS zero. À ultrassonografia mamária complementar, foi evidenciada uma lesão cística de 5,5 cm, bem delimitada e com conteúdo anecoico na mesma localização, classificada como BI-RADS 2. A conduta mais adequada é

- A)** realizar punção biópsia por agulha fina (PAAF).
B) realizar punção com agulha grossa – core biopsy.
C) solicitar nova ultrassonografia mamária em 6 meses.
D) realizar exérese da lesão.

Questão 40

HCPA | RS | 2025

Paciente feminina, de 23 anos, veio à Emergência na manhã de hoje em busca de orientação considerando o ocorrido há 2 dias. Relatou ter ido a uma festa com amigas, mas não recordava o que havia acontecido, a não ser que acordara, na manhã seguinte, sem roupas ao lado de um homem desconhecido. Assustada, foi embora para casa, onde se manteve escondida e em profundo sofrimento, sem compartilhar com ninguém a situação. Em relação ao caso, assinale a assertiva correta sobre o atendimento a ser prestado pela equipe multidisciplinar na Emergência.

- A)** A equipe assistencial acolhe a paciente e a orienta a procurar inicialmente a delegacia para fazer o boletim de ocorrência policial e submeter-se ao exame físico no Departamento Médico Legal, tendo em vista que ela não se lembra do que ocorreu. Na sequência, deve retornar ao hospital para receber novas orientações e realizar exames.
B) O médico assistente acolhe a paciente, solicita exames e prescreve o esquema de profilaxia para as Infecções Sexualmente Transmissíveis (ISTs) não virais, bem como fornece anticoncepção de emergência para uso imediato, mas informa que não há mais indicação para uso de antirretrovirais, pois já se passaram mais de 48 horas do ato de violência.
C) O médico assistente acolhe a paciente, solicita exames e prescreve o esquema de profilaxia para as ISTs não virais e a anticoncepção de emergência e inicia a profilaxia para HIV, que deve ser utilizada por 28 dias ininterruptamente. Além disso, solicita avaliação do Serviço de Psiquiatria e do Serviço Social conforme plano de atendimento multidisciplinar a pacientes vítimas de violência.
D) O médico assistente faz a solicitação de exames e prescreve todas as medicações do protocolo hospitalar para pacientes vítimas de violência sexual, bem como solicita avaliação do Serviço de Psiquiatria e do Serviço Social. Na alta, orienta a paciente sobre

a importância do uso de preservativo por 6 meses e uso regular das medicações prescritas e agenda retorno ambulatorial. A notificação através do Sistema de Informação de Agravos de Notificação pode ou não ser realizada, de acordo com o desejo da paciente.

Questão 41

HCPA | RS | 2025

Paciente feminina, de 45 anos, com diabetes melito tipo 2, submetida a colecistectomia laparoscópica há 10 dias, retornou ao Ambulatório referindo dor constante no local da incisão, vermelhidão e calor ao redor da ferida operatória. Ao exame, apresentava febre de 38,5º C, secreção purulenta no sítio cirúrgico, endurecimento e sinais inflamatórios ao redor da incisão. Hemograma evidenciou leucocitose com desvio à esquerda. Qual a conduta mais adequada?

- A)** Orientar a higienização adequada da ferida operatória e observar por mais 48 horas antes de se adotar qualquer outra conduta.
- B)** Realizar drenagem da ferida operatória e iniciar antibioticoterapia empírica.
- C)** Indicar antipiréticos e analgesia, sem necessidade de iniciar antibioticoterapia, pois pode ser uma reação inflamatória local.
- D)** Solicitar ultrassonografia para investigar abscesso intracavitário, sem necessidade de iniciar antibioticoterapia empírica até o resultado do exame.

Questão 42

HCPA | RS | 2025

Paciente masculino, de 45 anos, foi trazido à Emergência após ter sido exposto ao fogo direto no local de trabalho por aproximadamente 25 segundos. À admissão, apresentava queimaduras visíveis em cerca de 30% da superfície corporal, predominantemente em braços, tórax e face, frequência cardíaca de 126 bpm, pressão arterial de 95/55 mmHg, frequência respiratória de 28 mpm e saturação de oxigênio de 89%. As vias aéreas estavam comprometidas, com sinais de inalação de fumaça. Foi imediatamente entubado para proteção das vias aéreas. Qual das intervenções abaixo é a prioritária para o manejo inicial?

- A)** Administração imediata de antibióticos intravenosos para prevenir infecção.
- B)** Imediato desbridamento das áreas queimadas para reduzir a carga de tecido necrótico.
- C)** Infusão intravenosa agressiva de líquidos para tratar o choque hipovolêmico.
- D)** Transferência imediata para a Unidade de Queimados, sem intervenções iniciais.

Questão 43

HCPA | RS | 2025

Paciente masculino, de 52 anos, em acompanhamento ambulatorial devido a uma insuficiência renal crônica avançada, foi incluído na lista de espera para transplante renal há 18 meses após passar por várias avaliações e tratamentos. Em razão da ampla publicidade do duplo transplante de um apresentador de televisão, ele expressou, durante a consulta, sua preocupação sobre a transparência e justiça do sistema de alocação dos órgãos no Brasil,

questionando como os critérios de prioridade eram determinados e se seu tempo de espera era considerado justo em comparação com o de outros pacientes na lista. De acordo com a legislação brasileira, que critério, dentre os abaixo, é considerado o mais importante na priorização dos pacientes na lista de espera para transplante renal?

- A)** A idade do paciente
- B)** A compatibilidade imunológica entre doador e receptor
- C)** A ordem de entrada na lista de espera
- D)** A gravidade de sintomas

Questão 44

HCPA | RS | 2025

Paciente feminina, de 35 anos, com diagnóstico de diabetes melito tipo 1 desde os 15 anos, foi internada por cetoacidose. Em seu histórico, constavam episódios depressivos recorrentes, transtorno por uso de álcool moderado dos 22 aos 28 anos e mãe com transtorno por uso de benzodiazepínicos. Passou a queixar-se de dor crônica em queimação nos membros inferiores com padrão de polineuropatia, tendo solicitado medicação analgésica. Já havia utilizado morfina injetável em outras internações para alívio de suas dores. Em relação à prescrição de morfina injetável para a paciente, assinale a assertiva correta.

- A)** Está indicada morfina injetável se necessário, pois já se demonstrou que houve alívio das dores da paciente.
- B)** O tratamento pode ser realizado com morfina injetável de forma fixa para a dor crônica não oncológica.
- C)** A paciente não deve receber prescrição de opioides mesmo que apresente dor aguda, de forte intensidade, pelo alto risco de adição a opioides.
- D)** Independentemente do risco de adição a opioides, considerando o quadro clínico atual não há indicação de uso de morfina injetável fixa ou se necessário.

Questão 45

HCPA | RS | 2025

Assinale a assertiva correta sobre a ultrassonografia à beira-leito na avaliação do paciente com trauma contuso toracoabdominal.

- A)** Apresenta resultado falso negativo em lesões retroperitoneais isoladas.
- B)** É considerada positiva para sangramento quando imagem hiperecogênica é identificada em, pelo menos, 2 janelas do exame.
- C)** É superior à tomografia abdominal com contraste na identificação do foco de sangramento abdominal.
- D)** Permite identificar hemoperitônio, hemotórax e hemopericárdio, mas não define a presença de pneumotórax.

Questão 46

HCPA | RS | 2025

Paciente feminina, de 58 anos, com história de hipertensão arterial sistêmica de longa data e insuficiência renal crônica em hemodiálise, veio à consulta por edema do membro inferior esquerdo com evolução de 6 dias. A avaliação complementar com eco-Doppler colorido venoso confirmou a suspeita de trombose venosa profunda proximal. Assinale a assertiva correta sobre a opção terapêutica adequada para a paciente.

- A)** Implante de filtro de veia cava inferior deve ser priorizado pelo risco aumentado de sangramento associado a anticoagulação sistêmica.
- B)** Apixabana em dose usual por, pelo menos, 6 meses é o fármaco preferencial para a anticoagulação.
- C)** Heparina de baixo peso molecular é o fármaco mais custo-efetivo para o tratamento ambulatorial.
- D)** Na utilização de rivaroxabana, não é necessário o ajuste do INR entre 2-3.

Questão 47

HCPA | RS | 2025

Assinale a assertiva correta sobre a isquemia mesentérica crônica.

- A)** Na maioria dos casos, há importante alteração da absorção intestinal.
- B)** A causa mais comum são embolias de repetição em pacientes com fibrilação atrial.
- C)** Caracteriza-se por dor abdominal pós-prandial (cerca de 15-20 minutos).
- D)** A artéria mesentérica inferior é a mais comumente acometida.

Questão 48

HCPA | RS | 2025

Assinale a assertiva correta sobre o trauma vascular de extremidades.

- A)** Em traumatismos penetrantes, o índice tornozelo-braço ou o índice de pressão arterial $\geq 0,9$ na ausência de sinais clínicos de lesão vascular é condição suficiente para alta hospitalar sem investigação com exames de imagem.
- B)** No trauma contuso de alta energia, como luxação de joelho, o exame físico tem ótima sensibilidade e, portanto, não se recomenda avaliação com exames de imagem.
- C)** Lesões arteriais na mão e no antebraço em pacientes hemodinamicamente estáveis, mesmo sem sangramento ativo e com perfusão distal compensada, devem ser tratadas cirurgicamente em menos de 6 horas.
- D)** Angiografia por cateter é o exame padrão ouro para a investigação de traumatismo vascular dos membros.

Questão 49

HCPA | RS | 2025

Paciente feminina, de 40 anos, veio à consulta por ter sido identificado, durante avaliação clínica de rotina, nódulo de tireoide. Não apresentava história prévia de doença tireoidiana ou exposição à radiação. Com base no quadro, assinale a assertiva correta.

- A)** Cerca de 50% das mulheres apresentam nódulos de tireoide à ultrassonografia, a

maioria com menos de 1,0 cm.

- B)** Biópsia com agulha fina é a conduta inicial, seguida de dosagem do TSH.
- C)** A terapia supressiva de TSH para nódulos benignos é recomendada, mesmo em populações não carentes de iodo.
- D)** Um nódulo puramente cístico apresenta moderado risco de malignidade e deve ser submetido a biópsia com agulha fina se apresentar mais de 1,0 cm.

Questão 50

HCPA | RS | 2025

Assinale a assertiva incorreta sobre a doença do refluxo gastroesofágico (DRGE).

- A)** O tratamento inicial envolve mudanças no estilo de vida e terapia medicamentosa; a cirurgia está indicada apenas para casos refratários ao tratamento clínico ou para casos que apresentem complicações, como esofagite erosiva ou estenose, ou para situações de grandes hérnias hiatais associadas.
- B)** A fundoplicatura pode ser realizada por via laparoscópica, proporcionando benefícios como menos dor pós-operatória e tempo de recuperação mais rápido em comparação com a abordagem aberta.
- C)** A decisão de realizar cirurgia deve estar baseada em uma avaliação cuidadosa do paciente, incluindo gravidade dos sintomas, resposta ao tratamento clínico e presença de complicações, como esofagite de Barrett, que pode exigir vigilância endoscópica adicional.
- D)** A realização de fundoplicatura não tem impacto na melhora da motilidade esofágica e, portanto, não deve ser considerada para pacientes com motilidade esofágica ineficaz, pois pode aumentar o risco de disfagia pós-operatória.

Questão 51

HCPA | RS | 2025

Paciente masculino, de 58 anos, com cirrose por HCV, sem história de etilismo, realizou tomografia computadorizada de abdômen contrastada. No laudo, constava: Há 2 nódulos hepáticos, um no segmento III medindo 2,7 cm e outro no segmento VI medindo 2,3 cm, ambos com realce heterogêneo pelo contraste na fase arterial e diminuição do realce pelo contraste nas fases portal e tardia. Não há sinais de invasão vascular ou linfonodomegalias intra-abdominais. Fígado de bordos rombos, ascite moderada, esplenomegalia (baço com 18 cm) e extensa circulação colateral porto-sistêmica. Tomografia computadorizada de tórax estava normal. Exames laboratoriais indicaram albumina de 2,2 g/dl (valor de referência - VR: 3,5-5,2 g/dl), INR de 1,6, bilirrubina total de 1,7 mg/dl (VR: 0,2-1,2 mg/dl) e alfafetoproteína de 87 ng/ml (VR: < 10 ng/ml). Considerando o quadro clínico, qual dos tratamentos abaixo está indicado?

- A)** Hepatectomia não regrada de ambas as lesões
- B)** Hepatectomia regrada do segmento III e do segmento VI do fígado
- C)** Transplante hepático
- D)** Tratamento sistêmico com sorafenibe apenas

Questão 52

HCPA | RS | 2025

Paciente masculino, de 45 anos, consultou por apresentar uma lesão de pele na região dorsal do antebraço direito, que vinha crescendo lentamente nos últimos meses. Ao exame, a lesão era assimétrica, com mais de 6 mm de diâmetro, bordas irregulares e diversas cores. Qual o principal fator de risco para o desenvolvimento desse tipo de lesão cutânea?

- A) Exposição crônica ao sol sem proteção solar
- B) Histórico familiar de câncer de pele
- C) Consumo excessivo de alimentos ricos em gordura
- D) Tabagismo

Questão 53

HCPA | RS | 2025

Paciente masculino, de 50 anos, consultou por desconforto e aumento de volume na região inguinal direita, que piorava durante o exercício. O exame físico confirmou a presença de uma hérnia inguinal redutível. O paciente realizava atividade física regularmente e não apresentava comorbidades relevantes. Considerando o quadro clínico, qual a opção terapêutica mais adequada no momento?

- A) Conduta expectante
- B) Reparo laparoscópico
- C) Reparo aberto pela técnica de Shouldice sem uso de tela
- D) Reparo aberto pela técnica de Lichtenstein com uso de tela

Questão 54

HCPA | RS | 2025

Assinale a assertiva correta sobre metástases ósseas.

- A) Metástases ósseas do câncer de próstata geralmente apresentam um padrão osteoblástico.
- B) Fraturas são raras em ossos longos acometidos por lesões metastáticas.
- C) As metástases ósseas localizam-se preferencialmente no esqueleto apendicular.
- D) A radioterapia é inapropriada para o manejo da dor em pacientes com metástases ósseas.

Questão 55

HCPA | RS | 2025

Assinale a assertiva correta sobre rupturas agudas do tendão calcâneo (tendão de Aquiles).

- A) É mais comum em pacientes femininas com mais de 60 anos.
- B) Ocorre com maior frequência na junção miotendínea.
- C) Geralmente requer tratamento cirúrgico.
- D) Complicações de pele são raras após a cirurgia aberta.

Questão 56

HCPA | RS | 2025

Paciente masculino, de 65 anos, com história de doença pulmonar obstrutiva crônica, tabagismo e diabetes melito (amputação do antepé direito há 2 anos), foi internado com quadro de perfuração gástrica por úlcera de estresse, sendo operado de urgência. Evoluiu com abscesso peritoneal, necessitando de laparotomia para lavagem da cavidade. Continuava apresentando picos febris e leucograma com desvio à esquerda. Nova tomografia computadorizada evidenciou presença de coleção peritoneal subdiafragmática direita e derrame pleural volumoso à direita com áreas loculadas. Que conjunto de condutas, dentre as abaixo, seria adequado neste momento?

- A)** Expectante, com antibioticoterapia de amplo espectro e controle do diabetes melito
- B)** Pleuroscopia e nova abordagem da coleção abdominal
- C)** Drenagem torácica e antibioticoterapia de amplo espectro
- D)** Punção percutânea da coleção abdominal e toracocentese

Questão 57

HCPA | RS | 2025

Paciente feminina, de 34 anos, teve diagnóstico confirmado de fissura anal de localização anterior, com evolução de 8 semanas. Com base no quadro, assinale a assertiva correta.

- A)** O caso corresponde a uma fissura anal aguda.
- B)** O sítio anterior caracteriza a fissura como atípica uma vez que 90% das fissuras anais estão localizadas na comissura posterior.
- C)** Considerando o diagnóstico de fissura anal, é provável que a paciente apresente constipação.
- D)** O tratamento tópico com bloqueadores do canal de cálcio é considerado de primeira linha para a fissura anal crônica.

Questão 58

HCPA | RS | 2025

Paciente masculino, de 68 anos, procurou a UPA queixando-se de dificuldade extrema para urinar (apenas pequeno volume de urina era liberado com muito esforço), quadro iniciado no dia anterior. Informou ser tabagista com índice tabágico de 80 maços-ano. Desde os 50 anos, vinha observando enfraquecimento do jato urinário e aumento do número de vezes que acordava para urinar com a sensação de que não esvaziava a bexiga ao fim da micção. Negou febre ou ardência durante a micção. Trouxe resultado de exame de PSA solicitado na UBS. Ao exame físico, a palpação abdominal revelou bexiga distendida e sensível, e o toque retal, próstata aumentada de tamanho e de consistência firme, sem nódulos. A incidência do quadro clínico do paciente está relacionada com os seguintes fatores:

- A)** idade, intensidade de sintomas prévios e nível do PSA.
- B)** idade, índice tabágico e nível do PSA.
- C)** índice tabágico, tamanho da próstata e IMC.
- D)** tamanho da próstata, IMC e intensidade dos sintomas prévios.

Questão 59

HCPA | RS | 2025

Assinale a assertiva correta sobre o câncer colorretal em pacientes com menos de 50 anos.

- A)** Testes genéticos estão indicados uma vez que 50% dos pacientes terão alguma forma de câncer colorretal hereditário diagnosticada.
- B)** A maioria dos pacientes acometidos tem parentes de primeiro grau com câncer colorretal.
- C)** A incidência vem aumentando nos últimos 20 anos, principalmente às custas dos tumores de cólon esquerdo e reto.
- D)** Apesar de os tumores apresentarem crescimento mais rápido, os pacientes costumam ter o diagnóstico ainda em estágios mais precoces.

Questão 60

HCPA | RS | 2025

Menino de 12 anos apresentou quadro de dor testicular aguda à esquerda de grande intensidade com 5 horas de evolução, não associado a trauma, tendo sido encaminhado à Emergência. Após avaliação inicial, o cirurgião plantonista solicitou ultrassonografia com Doppler, porém esse exame em caráter de urgência não está disponível no hospital. Considerando o quadro clínico, qual a conduta mais adequada?

- A)** Transferência imediata do paciente para serviço médico com disponibilidade para realização do exame
- B)** Analgesia, antibioticoterapia e suspensório escrotal
- C)** Cintilografia escrotal e orquiectomia unilateral
- D)** Exploração cirúrgica e orquidopexia bilateral

Questão 61

HCPA | RS | 2025

Paciente feminina, de 32 anos, procurou a UBS queixando-se de sensação de corpo estranho no olho, diplopia, lacrimejamento e borramento visual. Negou comorbidades. Considerando-se a hipótese diagnóstica mais provável, assinale a alternativa que contempla os achados de história e exame físico esperados.

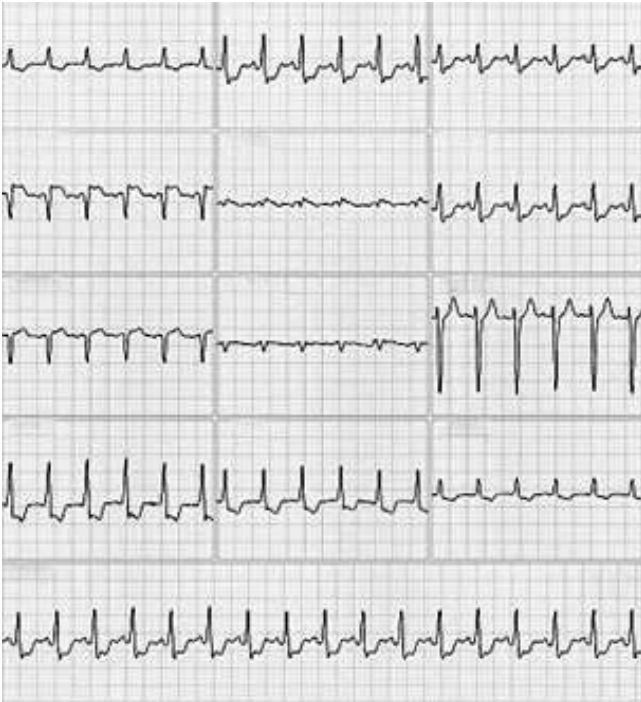
- A)** Ptose em repouso, fraqueza de extremidades e taquicardia
- B)** Tabagismo, taquicardia e bócio
- C)** Dentes sépticos, quadro clínico prolongado e bom estado geral
- D)** Proptose bilateral, cefaleia e vômitos

Questão 62

HCPA | RS | 2025

Paciente de 67 anos, com hipertensão arterial, diabetes melito e história de tabagismo, foi trazido à Emergência de um hospital terciário por dor torácica opressiva iniciada há

aproximadamente 2 horas, que se irradiava para o braço esquerdo, associada a sudorese e náuseas. Informou que a dor surgira enquanto realizava uma caminhada leve. À admissão, apresentava pressão arterial de 140/90 mmHg, frequência cardíaca de 137 bpm e saturação de oxigênio de 96%. O exame físico não revelou anormalidades significativas. Exames laboratoriais iniciais indicaram níveis ligeiramente elevados de troponina T ultrasensível. O eletrocardiograma em repouso, feito no momento da chegada, está reproduzido abaixo. Considerando o caso clínico, assinale a alternativa que contempla o diagnóstico e o manejo adequado.

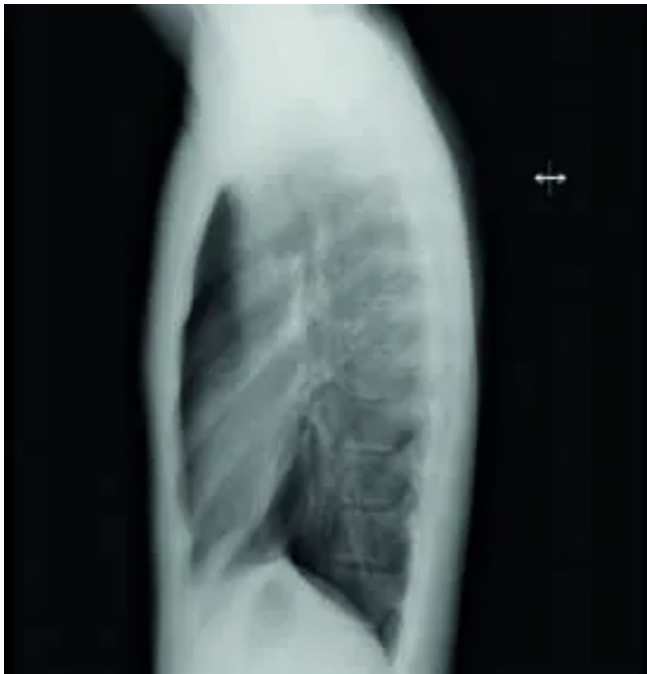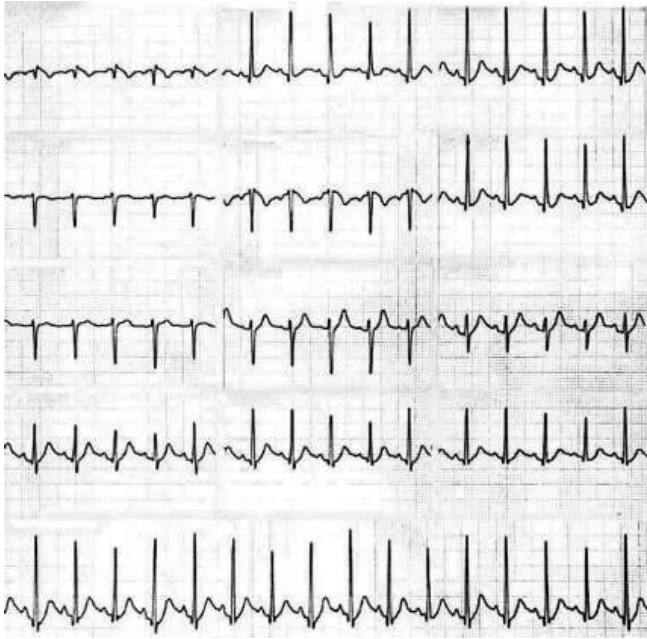


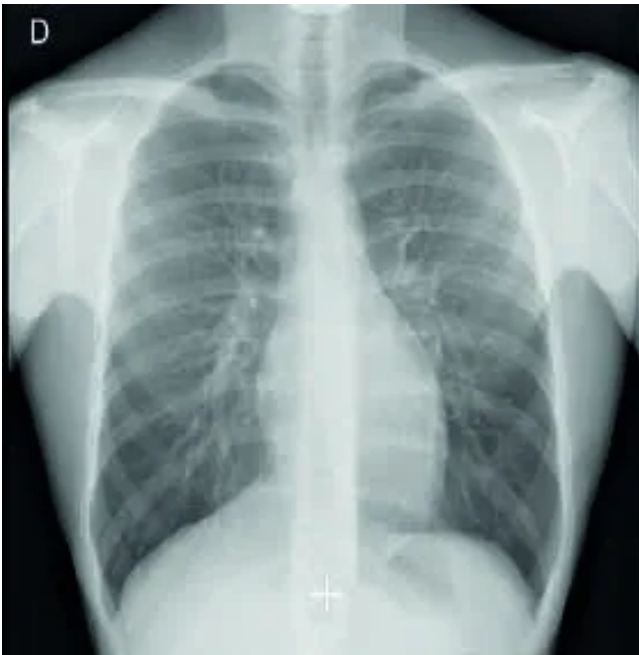
- A)** Infarto agudo do miocárdico com supradesnivelamento do segmento ST de parede anterior - O paciente deve ser submetido ou à trombólise com alteplase ou à estratégia de estratificação invasiva imediata (< 2 horas).
- B)** Infarto agudo do miocárdico sem supradesnivelamento do segmento ST de alto risco - O paciente necessita ser submetido à estratégia de estratificação invasiva precoce (< 24 horas).
- C)** Infarto agudo do miocárdico sem supradesnivelamento do segmento ST, de muito alto risco - O paciente necessita ser submetido à estratégia de estratificação invasiva imediata (< 2 horas).
- D)** Angina instável - O paciente deve ser submetido a teste de estresse não invasivo.

Questão 63

HCPA | RS | 2025

Paciente masculino, de 70 anos, com hipertensão de longa data, apresentou quadro súbito de dor torácica retroesternal, de forte intensidade, tendo sido trazido à Emergência. À admissão, apresentava saturação de oxigênio de 96%. Foram realizados eletrocardiografia de repouso e raio X de tórax (imagens abaixo). O resultado da dosagem de troponina estava normal, e a dosagem de D-dímeros indicou 1.900 ng/ml (valor de referência: 500 ng/ml). Qual o provável diagnóstico e qual a investigação complementar?





- A) Síndrome aórtica aguda - angiotomografia de tórax e abdômen
- B) Síndrome coronariana aguda - coronariografia
- C) Tromboembolismo pulmonar agudo - angiografia pulmonar
- D) Aneurisma roto da aorta torácica - angiotomografia de tórax

Questão 64

HCPA | RS | 2025

Paciente feminina, de 82 anos, com hipertensão arterial e diabetes melito, veio à consulta queixando-se de cansaço e palpitações, quadro iniciado há 1 semana. Tinha história de infarto do miocárdio há 5 anos. Negou desmaios, mas referiu quedas eventuais. Exames recentes não mostraram isquemia ou insuficiência cardíaca. Ao exame físico, apresentava pulsos irregulares e cheios, pressão arterial de 130/80 mmHg, pulmões limpos e ausência de sopros cardíacos. Eletrocardiograma evidenciou fibrilação atrial, frequência cardíaca de 102 bpm, QRS estreito, QTc de 0,43 ms, zona inativa anterior e ausência de sinais de isquemia aguda. Assinale a assertiva correta sobre o tratamento mais adequado.

- A) Adenosina intravenosa em bolus é o medicamento de escolha para reversão farmacológica a ritmo sinusal.
- B) Na cardioversão farmacológica, ao contrário do que ocorre na cardioversão elétrica, não é necessária anticoagulação prévia.
- C) A cardioversão elétrica não sincronizada deve ser feita com brevidade devido ao intervalo QTc prolongado.
- D) Mesmo com idade avançada, hipertensão arterial, diabetes melito e histórico de quedas eventuais, a paciente deve ser anticoagulada a longo prazo.

Questão 65

HCPA | RS | 2025

Paciente masculino, de 24 anos, veio à consulta dermatológica queixando-se de leve ardência

na região lateral esquerda do lábio superior. Referiu que, logo após o início dos sintomas, constatou a presença de erupção com vesículas agrupadas formando um “cacho”. Já havia apresentado episódio semelhante no mesmo local há 1 ano. Assinale a assertiva correta sobre o caso.

- A)** O eritema multiforme pode ser uma complicação desta infecção.
- B)** O tratamento mais efetivo é feito com aciclovir tópico por 7 dias.
- C)** É raro o paciente apresentar recorrências.
- D)** Não há exames diagnósticos complementares que possam confirmar o diagnóstico, que é sempre clínico.

Questão 66

HCPA | RS | 2025

Assinale a assertiva correta sobre o tratamento da obesidade tendo como base resultados de ensaios clínicos randomizados.

- A)** A redução de peso com mudança de estilo de vida é, via de regra, sustentada a longo prazo.
- B)** O tratamento medicamentoso é seguro por um prazo de 6 meses até 1 ano.
- C)** Os agonistas combinados de GLP-1 e GIP produzem redução de cerca de 20% de peso.
- D)** Os agonistas do GLP-1 reduzem o peso de forma sustentada, mas sem evidência de redução de mortalidade até o momento.

Questão 67

HCPA | RS | 2025

Paciente masculino, de 21 anos, procurou, às 20 horas, o médico voluntário do abrigo em que se encontrava após a enchente em Porto Alegre, queixando-se de cansaço, mal-estar, náuseas e 2 episódios de vômito. Informou que teve diagnóstico de diabetes melito confirmado há 1 ano, que trouxera ao abrigo suas canetas de insulina (com prescrição de insulina glargina 24 UI antes do café e lispro conforme contagem de carboidratos), mas que esqueceu de aplicar algumas doses. Referiu ter peso de 62 kg e altura de 178 cm. Ao exame, encontrava-se em regular estado geral, corado, desidratado, com pressão arterial de 102/68 mmHg, frequência cardíaca de 110 bpm, frequência respiratória de 28 mpm e glicemia capilar de 490 mg/dl. Demais aspectos do exame físico não revelaram alterações. Qual a conduta mais adequada no momento?

- A)** Aplicar 10 UI de insulina regular subcutânea e orientar que o paciente aplique suas doses de insulina habituais no dia seguinte.
 - B)** Aplicar 10 UI de insulina lispro subcutânea e reavaliar o paciente em 4 horas com glicemia capilar.
 - C)** Aplicar 6 UI de insulina lispro intravenosa e reavaliar o paciente em 1 hora com glicemia capilar.
 - D)** Solicitar atendimento do SAMU para encaminhamento do paciente para Serviço de Emergência.
-

Questão 68

HCPA | RS | 2025

Assinale a alternativa que preenche, correta e respectivamente, as lacunas do parágrafo abaixo.

Paciente masculino, de 65 anos, procurou atendimento médico por dor epigástrica em queimação, com intensidade moderada, irradiada para o dorso, com alívio após as refeições. Apresentou episódios de despertar noturno pela dor. Referiu uso frequente de ibuprofeno e nimesulida por osteoartrose de quadril. Negou a ocorrência de pirose, disfagia, emagrecimento, hematêmese ou melena. Exames recentes não indicaram anemia. O quadro clínico é sugestivo de, estando indicada avaliação diagnóstica com Confirmada a presença de, deve-se

- A)** doença do refluxo gastroesofágico - endoscopia digestiva alta com pesquisa de *Helicobacter pylori* - esofagite erosiva grau A de Los Angeles - administrar antiácido por via oral conforme demanda
- B)** doença do refluxo gastroesofágico - endoscopia digestiva alta com pesquisa de *Helicobacter pylori* - esofagite erosiva grau A de Los Angeles - evitar o uso de anti-inflamatório não esteroidal (AINE) e prescrever inibidor de bombas de prótons por 8 semanas
- C)** úlcera péptica - raio X contrastado de esôfago, estômago e duodeno - úlcera gástrica por AINE - evitar o uso de AINE e tratar o *Helicobacter pylori*
- D)** úlcera péptica - endoscopia digestiva alta com pesquisa de *Helicobacter pylori* - úlcera gástrica por AINE (*Helicobacter pylori* negativo) - evitar o uso de AINE e prescrever inibidor de bombas de prótons por 8 semanas

Questão 69

HCPA | RS | 2025

Paciente feminina, de 52 anos, com hipertensão arterial sistêmica (em tratamento com hidroclorotiazida e enalapril) e dislipidemia (em tratamento com atorvastatina), trouxe à consulta resultados de exames laboratoriais de rotina, que identificaram elevação de aminotransferases (AST de 59 U/l e ALT de 74 U/l), glicemia de jejum de 184 mg/dl, HbA1c de 6,1%, ferritina de 483 ng/ml, além de ultrassonografia abdominal, que revelou esteatose hepática moderada. Não tinha história de consumo de álcool, e as sorologias para hepatites B e C foram negativas. Estava assintomática. Ao exame físico, apresentava pressão arterial de 142/94 mmHg, circunferência abdominal de 102 cm, peso de 89 kg, altura de 165 cm (IMC de 32 kg/m²), abdômen globoso e hepatimetria de 14 cm na linha hemiclavicular. Com base no quadro, assinale a assertiva correta sobre MASLD (Metabolic dysfunction-associated steatotic liver disease).

- A)** Hiperferritinemia leve é incomum, devendo-se considerar hemocromatose hereditária o diagnóstico mais provável.
- B)** A alteração de aminotransferases característica é AST > ALT, usualmente com níveis > 250 U/l.
- C)** A prevalência é maior em determinadas populações, podendo ser de aproximadamente 65% em indivíduos com diabetes melito tipo 2 e 90% em pacientes com obesidade grau 3.
- D)** A ultrassonografia abdominal apresenta elevada acurácia para o diagnóstico, com valor

preditivo positivo de 90% e valor preditivo negativo de 98%.

Questão 70

HCPA | RS | 2025

Paciente feminina, de 24 anos, sem histórico de doenças crônicas e previamente assintomática, procurou a UBS por sentir-se fraca e cansada. Relatou quadro de congestão de vias aéreas superiores, tosse seca, dor no corpo e febre baixa não mensurada, ocorrido há 2 semanas. Na ocasião, fizera uso de 2 doses de dipirona (500 mg por via oral) e não procurara atendimento. Houve melhora dos sintomas das vias aéreas e cessação da sensação de febre. Ao exame clínico, os sinais vitais eram normais. Foram evidenciadas mucosas levemente descoradas; a ausculta pulmonar revelou sibilos expiratórios discretos, sem outros achados positivos. O hemograma indicou hemoglobina de 10 g/dl, hipocromia e microcitose, leucócitos totais de 3.400/mm³ (1.300 neutrófilos/mm³ e 1.100 linfócitos/mm³) e 98.000 plaquetas/mm³. Exames básicos de bioquímica tiveram resultados normais, e testes rápidos para hepatites e vírus da imunodeficiência humana, disponíveis na UBS, foram negativos. Em relação ao quadro clínico, assinale a assertiva correta.

- A)** Trata-se de um quadro de pancitopenia atribuível a episódio prévio de infecção viral; por não apresentar sinais de alarme, a paciente deve ser reavaliada em 1-2 semanas.
- B)** Trata-se provavelmente de agranulocitose associada a uso de dipirona; pela gravidade do quadro, a paciente deve ser imediatamente encaminhada para centro especializado.
- C)** Os achados do hemograma são atribuíveis a anemia ferropriva, estando indicada reposição de ferro por via oral, sem necessidade de acompanhamento posterior.
- D)** Nesta faixa etária, a causa mais comum dos achados descritos são as deficiências nutricionais, como as de folato ou vitamina B12, ou consumo abusivo de álcool.

Questão 71

HCPA | RS | 2025

Paciente feminina, de 73 anos, veio à consulta de rotina queixando-se de dor lombar, iniciada há aproximadamente 2 semanas após uma queda da própria altura em casa. Relatou fazer atividade física regularmente e tentar manter hábitos de vida saudáveis, tendo como base uma dieta vegana. Não havia história de fraturas prévias. A menopausa ocorrera aos 43 anos, sem uso de terapia de reposição hormonal. Submetia-se a tratamento para câncer de mama com inibidor de aromatase há 2 anos e negou uso de outros medicamentos. Trouxe raio X de coluna recente, evidenciando fratura moderada de T12 e L1. Diante do quadro, qual a conduta inicial mais adequada?

- A)** Solicitar densitometria óssea para confirmar o diagnóstico de osteoporose.
- B)** Solicitar exames laboratoriais para afastar causas secundárias de osteoporose e iniciar tratamento farmacológico com antirreabsortivo.
- C)** Interromper o inibidor de aromatase e iniciar suplementação de cálcio, vitamina D e proteína.
- D)** Orientar analgesia, imobilização e suplementação de cálcio e vitamina D e reavaliar a paciente em 3 meses com novo exame de imagem.

Questão 72

HCPA | RS | 2025

Paciente masculino, de 25 anos, previamente hígido, veio à Emergência por mal-estar, mialgias, febre de 39°C e tosse, quadro progressivo iniciado há 5 dias. Ao exame físico, apresentava-se icteríco e com sufusão conjuntival. Referiu que seu bairro e sua casa em Porto Alegre foram inundados há cerca de 14 dias devido às chuvas e que teve contato com água e lama. Considerando o caso e a principal hipótese diagnóstica, assinale a assertiva correta.

- A)** Transaminases > 1.000 U/l indicariam provável diagnóstico de leptospirose.
- B)** Insuficiência renal oligúrica é típica da doença.
- C)** Hepatite A faz parte das hipóteses diagnósticas.
- D)** Presença de tosse afasta a possibilidade de leptospirose.

Questão 73

HCPA | RS | 2025

Durante as inundações da região metropolitana de Porto Alegre, paciente masculino, de 70 anos, que havia ficado exposto à água por mais de 12 horas, apresentou parada cardiorrespiratória logo após ser resgatado. Foram iniciadas as manobras de ressuscitação conforme as recomendações da American Heart Association (AHA). Com base no caso, assinale a assertiva correta.

- A)** Hipotermia é a causa mais provável da parada cardiorrespiratória, pois mesmo casos leves (estágio I) estão associados a instabilidade hemodinâmica e arritmias.
- B)** A idade do paciente não está associada a aumento de risco de complicações da hipotermia.
- C)** Devido à hipotermia, desfibrilação está contraindicada até o reaquecimento do paciente.
- D)** As manobras de reanimação não devem ser interrompidas até que o paciente seja reaquecido (> 32°C).

Questão 74

HCPA | RS | 2025

Paciente feminina, de 55 anos, veio à UBS para revisão do controle da pressão arterial e da dislipidemia. Com história de hipertensão desde os 45 anos, vinha em uso de enalapril (20 mg, 2 vezes/dia), hidroclorotiazida (25 mg/dia) e atorvastatina (40 mg/dia). Negou outras comorbidades. O exame físico indicou peso de 86 kg, altura de 156 cm e pressão arterial 128/78 mmHg; demais aspectos sem particularidades. Trouxe resultados de exames recentes, semelhantes aos anteriores: glicemia de 98 mg/dl, HbA1c de 5,6%, creatinina de 1,5 mg/dl (TFG de 42 ml/min/1,73 m²), albuminúria em amostra de 56 mg/l, colesterol total de 156 mg/dl, HDL de 38 mg/dl e triglicerídios de 152 mg/dl. Com base nos dados clínicos e laboratoriais, qual a conduta mais adequada?

- A)** Recomendar apenas modificação de estilo de vida.
- B)** Iniciar o uso de inibidor de SGLT-2.
- C)** Aumentar a dose de enalapril.
- D)** Aumentar a dose de estatina.

Questão 75

HCPA | RS | 2025

Paciente masculino, de 65 anos, com doença pulmonar obstrutiva crônica (DPOC) avançada e câncer de pulmão de pequenas células recentemente diagnosticado, foi trazido à Emergência por ter apresentado uma crise convulsiva tônico-clônica generalizada. Em seu histórico, constavam perda de peso significativa, mal estar e fraqueza profunda nas últimas semanas. Ao exame físico, encontrava-se confuso, taquipneico, com frequência respiratória de 30 mpm. A tomografia computadorizada de crânio foi considerada normal. Os resultados dos exames laboratoriais iniciais encontram-se reproduzidos abaixo.

Qual a causa mais provável para a crise convulsiva?

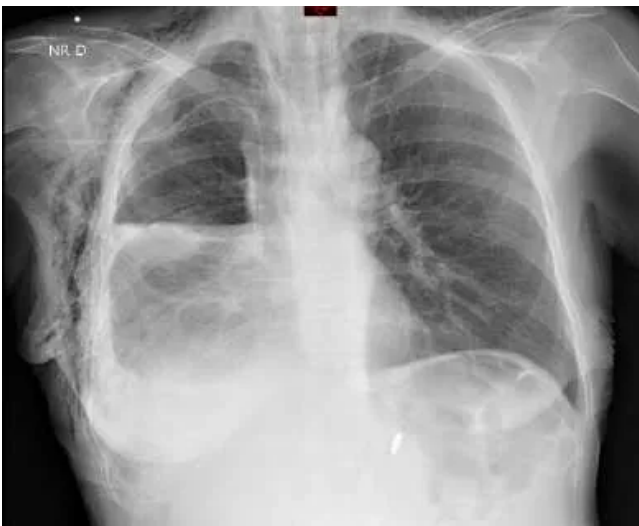Exame	Resultado	Valor de referência	Gasometria arterial	Resultado	Valor de referência
Sódio sérico	120 mEq/l	135-145 mEq/l	pH	7,32	7,35-7,45
Potássio sérico	3,2 mEq/l	3,5-5,1 mEq/l	PCO ₂	60 mmHg	35-45 mmHg
Cálcio sérico	10,0 mg/dl	8,2-10,2 mg/dl	PO ₂	85 mmHg	80-100 mmHg
Albumina sérica	2,8 g/dl	3,5-5,2 g/dl			
Leucócitos	10.000/mm ³	3.600-11.000/mm ³			
Hemoglobina	9,0 g/dl	11-16 g/dl			
Plaquetas	250.000/mm ³	150.000-400.000/mm ³			

- A)** Encefalite límbica
- B)** Síndrome da secreção inapropriada de hormônio antidiurético (SIADH)
- C)** Hipóxia
- D)** Hipercapnia

Questão 76

HCPA | RS | 2025

Com base na análise da radiografia reproduzida ao lado, realizada em incidência anteroposterior e em posição ortostática, é possível afirmar que



- A)** foi realizada lobectomia pulmonar inferior direita.
- B)** há um abscesso no pulmão direito.
- C)** há hidropneumotórax à direita.
- D)** há uma consolidação na metade inferior do pulmão direito.

Questão 77

HCPA | RS | 2025

Paciente masculino, de 38 anos, com asma desde a infância, consultou por piora dos sintomas nos últimos meses, com eliminação de escarro espesso com tampões mucosos. À avaliação complementar, foram constatados piora do distúrbio ventilatório obstrutivo, IgE de 1.200 UI/ml e eosinófilos no sangue periférico de 900/mm³. Tomografia computadorizada de tórax evidenciou algumas bronquiectasias centrais com impactações mucoides e opacidades em dedo de luva. Qual a mais provável complicação clínica nessa situação?

- A)** Pneumonia eosinofílica
- B)** Micobacteriose não tuberculosa
- C)** Bronquiectasias por discinesia ciliar
- D)** Aspergilose broncopulmonar alérgica

Questão 78

HCPA | RS | 2025

Paciente feminina, de 30 anos, buscou atendimento na UBS, acompanhada pelo marido, por vir apresentando insônia, irritabilidade, anedonia e choro fácil. Relatou que não conseguia sair sozinha e vinha tendo crises de ansiedade frequentes, especialmente à noite, antes de deitar-se, sintomas iniciados há 10 dias, logo após ter sido resgatada numa estrada em razão de sua casa situar-se em região totalmente alagada pelas chuvas. Referiu ter ficado 3 dias abrigada em uma escola e, há 1 semana, ter ido morar com a sogra, por não conseguir retornar para sua casa por medo. Que conduta, dentre as abaixo, o médico da UBS deve priorizar?

- A)** Orientar suporte familiar e social, apoio psicológico para uma escuta empática neste momento de estresse agudo e não prescrever benzodiazepínicos para insônia e irritabilidade.
- B)** Estimular a paciente a falar sobre suas vivências e sentimentos, mesmo que ela se recuse, e prescrever benzodiazepínicos para melhorar o sono.
- C)** Encaminhar a paciente para a Emergência psiquiátrica, pois ela deve estar com ideação suicida; o médico não poderia perguntar sobre pensamentos de morte para não a incentivar a cometer suicídio.
- D)** Considerar o diagnóstico de um transtorno de estresse pós-traumático em função dos sintomas intrusivos, sintomas de esquiva, alterações do humor e da cognição e reatividade alterada, prescrevendo antidepressivo.

Questão 79

HCPA | RS | 2025

Paciente masculino, de 55 anos, veio à Emergência por dor no joelho direito, iniciada há 2 dias, e sensação de febre (não aferida) nas últimas 12 horas. Negou trauma e episódios semelhantes prévios. Informou ser portador de hipertensão arterial sistêmica e diabetes melito tipo 2 em tratamento com hidroclorotiazida e metformina. Ao exame físico, constataram-se artrite com eritema e dor à mínima mobilização do joelho direito, úlcera secretiva no hálux direito e eritema de dorso do pé direito. Em relação à principal hipótese diagnóstica, assinale a assertiva correta.

- A)** Na análise do líquido sinovial, espera-se encontrar celularidade aumentada, mesmo com pesquisa direta de bactérias e cultura negativas.
- B)** O paciente deve receber anti-inflamatório não esteroidal intravenoso e, após melhora, alta com colchicina até o retorno ambulatorial.
- C)** A infiltração intra-articular com glicocorticoide está indicada por apresentar melhor perfil de segurança sistêmico, levando-se em consideração as comorbidades.
- D)** O tratamento antimicrobiano deve ser iniciado conforme resultado da cultura, levando-se em consideração o perfil de sensibilidade identificado.

Questão 80

HCPA | RS | 2025

Trabalhador rural, de 37 anos, veio à consulta queixando-se de dor em dedo do pé esquerdo há 2 semanas. Negou trauma ou comorbidades. Relatou episódios de diarreia recorrentes nos últimos meses. Ao exame físico, havia dor à palpação e à mobilização, edema e eritema do terceiro pododáctilo esquerdo, além de onicodistrofia e pitting ungueal em mãos e pés. Diante do quadro, assinale a alternativa que confirma o diagnóstico e aumenta a chance de acometimento axial.

- A)** Fator reumatoide reagente
- B)** Colite à biópsia
- C)** HLA-B27 presente
- D)** Pesquisa de fungo ungueal negativa

Questão 81

HCPA | RS | 2025

Assinale a assertiva correta sobre estudos de revisão sistemática.

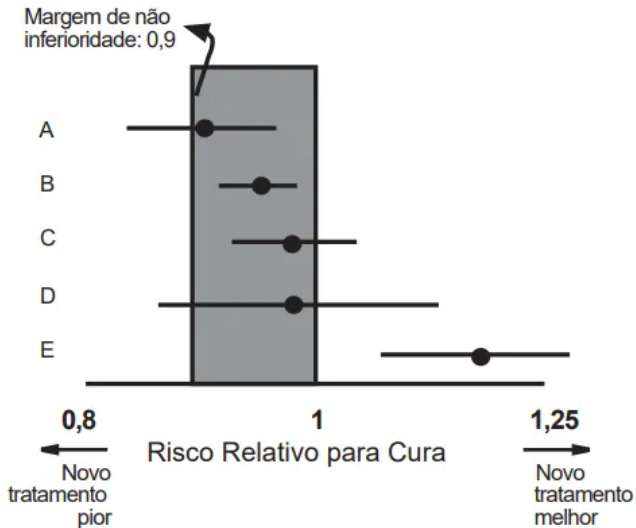
- A)** Uma metanálise pode ser realizada de forma independente de uma revisão sistemática, sem risco de vieses nos resultados.
- B)** Uma metanálise de vários estudos pequenos nem sempre irá predizer o resultado de um ensaio clínico randomizado grande, particularmente se houver viés de publicação.
- C)** Uma revisão sistemática é um método estatístico para combinar matematicamente os resultados de 2 ou mais estudos independentes.
- D)** Uma revisão sistemática deve apresentar uma única metanálise para todos os desfechos de todos os estudos incluídos na revisão.

Questão 82

HCPA | RS | 2025

Um novo antibiótico está sendo avaliado para tratamento de traqueobronquite bacteriana, apresentando menor curso e maior comodidade posológica em relação ao tratamento padrão (comparador), que tem cerca de 90% de eficácia (desfecho “taxa de cura”). O grupo pesquisador desenhou um ensaio clínico randomizado e propôs que uma efetividade de 81% seja definida como “não inferior” (Risco Relativo de 0,9 como margem de não inferioridade). Com base nas informações e na análise da figura, assinale a assertiva correta sobre estudos

de não inferioridade.



- A)** Nesse cenário e desfecho, um tratamento será considerado superior (melhor) quando a estimativa de risco relativo, com seus intervalos de confiança, for < 1 .
- B)** Não inferioridade estará estabelecida quando a estimativa de risco e os intervalos de confiança tocarem a linha de nulidade (C, D).
- C)** Não inferioridade não pode ser estabelecida se quaisquer resultados apresentarem intervalos de confiança abaixo da margem de não inferioridade, como no resultado E.
- D)** De acordo com os parâmetros definidos pelo pesquisador, os resultados B, C e E podem ser aceitos como não inferiores ao tratamento comparador.

Questão 83

HCPA | RS | 2025

Em um estudo prospectivo avaliando eventos adversos de um novo medicamento, 15 dos participantes da pesquisa que receberam o medicamento apresentaram epigastralgia e 45 dos que receberam o medicamento não apresentaram tal sintoma. Dos 80 participantes que não tomaram o novo medicamento, apenas 2 apresentaram epigastralgia. Assinale a assertiva correta sobre o efeito adverso “epigastralgia” nesse estudo.

- A)** A Razão de Chances (odds ratio) do estudo é 25.
- B)** O Risco Relativo para apresentar eventos adversos com o novo medicamento é 10.
- C)** O Risco Absoluto de eventos adversos no grupo controle é 25%.
- D)** O Risco Relativo de eventos adversos com o novo medicamento é 15/60.

Questão 84

HCPA | RS | 2025

Um estudo de coortes prospectivo descreve que a coorte com uso de equipamentos de proteção individual (EPI) têm um risco relativo de 0,45, quando comparada à coorte sem uso de EPI, para acidentes de trabalho com dano moderado a grave. Com base no estudo, assinale a assertiva correta.

- A)** A Redução de Risco Relativo (RRR) do grupo que utiliza EPI é 45%, e a diferença

absoluta de risco, 55%.

- B)** A redução de risco de mais de 50% indica que o valor p deverá ser significativo.
- C)** Usuários de EPI têm 0,45 vez o risco de acidentes de trabalho com dano moderado a grave em comparação aos não usuários de EPI.
- D)** Não usuários de EPI são 55% mais propensos a sofrerem acidentes de trabalho com dano moderado a grave em comparação aos usuários de EPI.

Questão 85

HCPA | RS | 2025

Até agosto de 2024, os casos de Mpx na região da República Democrática do Congo e em países vizinhos totalizaram 15.600 com 537 mortes associadas, número maior do que o registrado em todo ano de 2023. Por essa razão, a Organização Mundial da Saúde declarou Mpx como nova Emergência em Saúde Pública de importância internacional. No Brasil, desde o início de 2024, já foram registrados 709 casos, com maior concentração na região Sudeste, principalmente nos estados de São Paulo e Rio de Janeiro. A respeito dessa situação, assinale a assertiva correta.

- A)** O coeficiente de letalidade na região africana é 537 mortes/15.600 casos.
- B)** A densidade de incidência no Brasil é 709 casos/100.000 habitantes/ano.
- C)** A notificação é compulsória, imediata e por telefone para os casos internados confirmados e no e-SUS Sinan (Sistema de Informação de Agravos de Notificação) para os demais.
- D)** A vacinação é obrigatória para todos os contatos de casos confirmados.

Questão 86

HCPA | RS | 2025

Um serviço para ser considerado de Atenção Primária à Saúde necessita apresentar alguns atributos, os quais podem ser divididos em essenciais ou derivados. Em uma UBS em condições precárias de atendimento, tais como horário limitado de agendamento, ausência de prontuários para registro das consultas e não disponibilidade de materiais para procedimentos cirúrgicos ambulatoriais, quais atributos estão sendo comprometidos respectivamente?

- A)** Acesso, equidade e integralidade do cuidado
- B)** Acesso, longitudinalidade e integralidade do cuidado
- C)** Coordenação do cuidado, longitudinalidade e competência cultural
- D)** Coordenação do cuidado, longitudinalidade e orientação comunitária

Questão 87

HCPA | RS | 2025

Assinale a alternativa que preenche, correta e respectivamente, as lacunas do parágrafo abaixo.

Os recursos financeiros do Sistema Único de Saúde, na esfera federal, são originários da e fiscalizados pelo(a); as receitas geradas são creditadas diretamente no

- A) Saúde - Conselho de Saúde - Fundo Municipal de Saúde
- B) Seguridade Social - Conselho de Saúde - Fundo Nacional de Saúde
- C) Seguridade Social - Conferência de Saúde - Fundo Nacional de Saúde
- D) Previdência Social - Conferência de Saúde - Fundo Municipal de Saúde

Questão 88

HCPA | RS | 2025

Na regulamentação do Sistema Único de Saúde - SUS (Lei nº 8.080/1990), há referência à oferta de serviços pela iniciativa privada. Assinale a assertiva correta sobre a participação complementar dos serviços privados no SUS.

- A) A participação complementar desses serviços será formalizada mediante contrato ou convênio, observadas, a respeito, as normas de direito privado.
- B) Os critérios e valores para a remuneração de serviços e os parâmetros de cobertura assistencial são estabelecidos pelas Sociedades Médicas de cada especialidade.
- C) Aos proprietários, administradores e dirigentes de entidades ou serviços contratados é vedado exercer cargo de chefia ou função de confiança no SUS.
- D) As Organizações da Sociedade Civil de Interesse Público (OSCI) terão preferência para participar do SUS.

Questão 89

HCPA | RS | 2025

Determinado município de 20 mil habitantes possui 2 Equipes de Saúde da Família; 1 Hospital geral com 10 leitos clínicos, 3 cirúrgicos, 3 obstétricos, 3 pediátricos e 6 psiquiátricos; e 1 Ambulatório de especialidades. Em 2022, apresentou taxa de mortalidade infantil de 14/1.000 nascidos vivos, predominantemente no componente pós-neonatal, e altas taxas de internação hospitalar por Condições Sensíveis à Atenção Primária à Saúde (hipertensão arterial sistêmica, gastroenterites e infecção do trato urinário em adultos e por asma nos com menos de 18 anos). Considerando que está sendo planejada a reestruturação de seu Plano Municipal de Saúde, assinale a alternativa que contempla o investimento na força de trabalho mais adequado para esse município.

- A) 1 médico(a) neonatologista para sala de parto e 1 médico(a) pneumologista
- B) 1 médico(a) psiquiatra ou médico(a) com formação em saúde mental, 1 enfermeiro(a), 3 profissionais de nível superior: psicólogo(a), assistente social, terapeuta ocupacional ou pedagogo(a) para implantar um Centro de Atenção Psicossocial Infantil (CAPS i)
- C) 2 médicos(as) e 2 enfermeiros(as) (diurno e noturno) e Equipe Assistencial Multiprofissional com quantitativo de profissionais compatível com uma Unidade de Pronto-atendimento (UPA) Porte 1
- D) 2 médicos(as) de família e comunidade ou médicos(as) generalistas, 2 enfermeiros(as), 2 técnicos(as) de enfermagem e 2 agentes comunitários(as) de saúde compatíveis com a ampliação de 2 Equipes de Saúde da Família (ESF)

Questão 90

HCPA | RS | 2025

Os determinantes sociais, tais como Status Socioeconômico (SES), Índice de Vulnerabilidade Social (IVS) e Índice de Desenvolvimento Social (IDS), atuam sobre o risco e a mortalidade das doenças crônico-degenerativas na população. Assinale a assertiva correta sobre os determinantes sociais.

- A)** SES baixo se relaciona a doença cardiovascular e aumenta o risco cardiovascular na mesma proporção que fatores de risco clássicos, como hipertensão arterial, diabetes melito, obesidade e tabagismo.
- B)** Educação, etnia, situação de emprego e condições ambientais são os fatores que compõem o SES.
- C)** Hipertensão arterial, tabagismo, obesidade e hipercolesterolemia são os fatores de risco mais frequentes entre pessoas negras do que em outros grupos étnicos.
- D)** Baixa escolaridade, IVS alto e IDS baixo estão relacionados a aumento da frequência de demência de Alzheimer, doença cerebrovascular e doença de Parkinson.

Questão 91

HCPA | RS | 2025

Paciente de 26 anos, com seu primogênito de 13 dias de vida, procurou a UBS por estar tendo dificuldades com a amamentação. Há 3 dias, referiu a ocorrência de dor e sangramento pelo mamilo da mama esquerda durante a amamentação, razão pela qual vinha extraindo o leite dessa mama manualmente e mantendo a amamentação apenas na mama direita. A dor e a vermelhidão tinham piorado nos últimos 2 dias. Negou febre, prurido ou sensação de queimação nos mamilos, mas relatou sudorese intensa e calafrios durante a noite. Ao exame, a temperatura axilar era 37,5º C. A mama esquerda apresentava área com eritema, calor e endurecimento sem flutuação; o mamilo era plano, estava com eritema e apresentava fissuras. A criança encontrava-se saudável e, desde a alta hospitalar, já havia ganhado 320 g. Além da analgesia e orientação da pega, assinale a alternativa que contempla o diagnóstico, a conduta e as orientações adequadas para a mãe.

- A)** Mastite - Prescrever amoxicilina-clavulanato, realizar a extração manual do leite na mama esquerda até parar o sangramento e manter a amamentação na mama direita. - Tratar o mamilo com mupirocina creme a 2%.
- B)** Mastite - Prescrever cefalexina, colocar compressas mornas e manter a amamentação em ambas as mamas, iniciando pela direita. - Orientar a alternância de posições de mamada, reduzindo a pressão sobre os pontos dolorosos.
- C)** Ingurgitamento mamário - Colocar compressas mornas e manter a amamentação em ambas as mamas, iniciando pela esquerda. - Tratar o mamilo com creme de lanolina mantendo-o seco e expondo-o ao sol.
- D)** Ingurgitamento mamário - Colocar compressas frias, realizar a extração manual do leite na mama esquerda até parar o sangramento e manter amamentação na mama direita. - Tratar o mamilo com mupirocina creme a 2%.

Questão 92

HCPA | RS | 2025

Paciente masculino, de 25 anos, veio à UBS com queixa de lesão ulcerada no pênis, surgida há cerca de 1 semana, levemente dolorosa e com discreta secreção. Referiu ser este o primeiro episódio. Era sexualmente ativo, não tinha parceira(o) fixo(a) nem fazia uso de preservativos em todas as relações. Negou outros sintomas. A UBS não dispunha de microscopia. O médico recomendou ao paciente comunicar-se com seus contatos e solicitou-lhe sorologias. Qual(is) o(s) diagnóstico(s) mais provável(eis) e a conduta mais apropriada?

- A)** Donovanose - Prescrever azitromicina por 3 semanas e notificar o caso.
- B)** Herpes genital ou cancroide - Prescrever aciclovir por 7 dias e azitromicina em dose única.
- C)** Sífilis tardia - Prescrever penicilina benzatina por 3 semanas.
- D)** Cancroide ou sífilis recente - Prescrever azitromicina e penicilina benzatina em dose única.

Questão 93

HCPA | RS | 2025

Paciente masculino, de 37 anos, veio à consulta na UBS por apresentar descamação no couro cabeludo de limites imprecisos, lesões descamativas na região do supercílio, na glabella, nos sulcos paranasais e mentoniano e nas regiões retroauriculares. Relatou que as lesões eram recorrentes e melhoravam no verão. Nunca fizera tratamento. Qual dos esquemas de tratamento abaixo é o mais apropriado?

- A)** Creme e xampu de cetoconazol a 2%, por 4 semanas, na face e no couro cabeludo respectivamente
- B)** Itraconazol por via oral (200 mg/dia), por 7 dias, seguido de itraconazol por via oral (200 mg/dia), por 2 dias, no início de cada mês, por 3 meses
- C)** Isotretinoína (10 mg), por via oral, a cada 2 dias, por 3 meses
- D)** Xampu de cetoconazol a 2% por 4 semanas e dipropionato de betametasona (0,5 mg/g) + ácido salicílico tópico na face por 1 semana

Questão 94

HCPA | RS | 2025

Paciente masculino, de 48 anos, veio à consulta ambulatorial queixando-se de sensação de letargia iniciada há pelo menos 3 semanas, associada à sensação de irritabilidade. Informou ter dificuldade em sair da cama pela manhã, algo diferente de seu padrão usual. Ao ser perguntado, disse estar se sentindo um pouco triste e desanimado. Referiu um episódio depressivo prévio, aos 34 anos. Para o diabetes melito tipo 2, fazia uso de metformina (850 mg, 3 vezes/dia) de forma regular; para o hipotireoidismo, de levotiroxina (100 mg/dia). A hemoglobina glicada aferida há 20 dias teve como resultado 6,0%; o hemograma não indicou alterações. Não fazia uso de outros medicamentos, nem outras condições de saúde foram identificadas. Assinale a alternativa com a principal hipótese diagnóstica que deverá conduzir a investigação do quadro no momento.

- A)** Deficiência de vitamina B12
- B)** Transtorno misto ansioso e depressivo
- C)** Episódio depressivo

D) Reação de ajustamento**Questão 95**

HCPA | RS | 2025

Paciente feminina, negra, de 44 anos, consultou na UBS queixando-se de forte ansiedade, tristeza, choro fácil, pensamentos de desvalia, irritabilidade, cansaço excessivo, sensação de esgotamento e de incapacidade de executar as atividades de forma adequada, dificuldade de concentração e atenção, cefaleia e distúrbio do sono. Informou que trabalhava na mesma empresa há 5 anos, que iniciara como recepcionista e que fora promovida em poucos meses para auxiliar de escritório. Há 4 anos havia assumido a chefia do setor, que contava com 10 funcionários e alta demanda de trabalho. Desde então, vinha sofrendo cobranças excessivas e desrespeitosas de sua chefia imediata, inclusive com comentários em relação a sua etnia. Naquela época, começaram os sintomas descritos. Com base no relato, o médico da UBS prescreveu fluoxetina. A paciente retornou à UBS após 2 meses de uso do medicamento e relatou que a situação piorara drasticamente: solicitara um aumento salarial compatível com a função exercida que culminou com sua demissão imediatamente após o afastamento de 14 dias por doença. Diante do exposto, qual a primeira conduta a ser tomada?

- A)** Emissão de Comunicação de Acidente de Trabalho (CAT)
- B)** Avaliação da capacidade laboral e do nexó ocupacional
- C)** Encaminhamento para psicoterapia
- D)** Ajuste na dose do antidepressivo

Questão 96

HCPA | RS | 2025

Assinale a assertiva correta sobre as intervenções breves em pessoas com uso problemático de álcool.

- A)** O aconselhamento para parar de beber é mais efetivo quando feito de forma diretiva e prática (como uma prescrição): o paciente deve parar de beber por sua saúde.
- B)** A técnica de balança entre prós e contras de manter o comportamento está indicada no estágio pré-contemplativo.
- C)** O aconselhamento para pessoas com problemas com uso de álcool deve focar na empatia e autonomia da pessoa.
- D)** Considerando que os problemas com uso de álcool atingem mais homens do que mulheres, os homens devem receber aconselhamento mais frequente em relação a diminuir ou suspender o uso de álcool.

Questão 97

HCPA | RS | 2025

Primigesta de 25 anos, com 6 semanas de gestação, procurou uma UBS em Porto Alegre para o pré-natal. Não havia registro das vacinações prévias. Assinale a assertiva que contempla o conjunto de vacinas que a gestante deve receber antes do parto.

- A)** Vacina dTpa (tríplice bacteriana adulto - difteria, tétano e coqueluche acelular, 1 dose); VFA (vacina contra febre amarela atenuada) após a 20ª semana de gestação; influenza em qualquer período de gestação
- B)** Vacina dTpa (1 dose) após a 20ª semana de gestação; vacina contra influenza em qualquer período de gestação
- C)** Vacina dT (difteria e tétano, 2 doses); vacina contra influenza em qualquer período de gestação; vacina dTpa (1 dose) após a 20ª semana de gestação
- D)** Vacina dT (3 doses); influenza em qualquer período de gestação; VFA após a 20ª semana de gestação

Questão 98

HCPA | RS | 2025

Dermatose ocupacional é caracterizada por qualquer doença de pele, unhas e anexos, desencadeada ou agravada por atividades ocupacionais. As doenças podem ser classificadas de acordo com os mecanismos etiológicos: agentes mecânicos, de natureza física, biológica ou química. Com base nessa informação, associe as lesões de pele (coluna da esquerda) aos agentes causadores mais prováveis (coluna da direita).

- 1 - Eritema pérmio
- 2 - Miliária
- 3 - Dermatite de contato alérgica
- 4 - Dermatite de contato irritativa
- 5 - Queimadura química
- () Detergentes
- () Sulfato de níquel
- () Hidróxido de sódio (soda cáustica)
- () Frio
- () Calor

A sequência numérica correta, de cima para baixo, da coluna da direita, é

- A)** 3 - 4 - 1 - 2 - 5
- B)** 3 - 4 - 5 - 1 - 2
- C)** 4 - 3 - 1 - 2 - 5
- D)** 4 - 3 - 5 - 1 - 2

Questão 99

HCPA | RS | 2025

A notificação de incidentes ocorridos na assistência ao paciente (eventos adversos) é uma das maneiras de identificar falhas. A partir da análise das situações notificadas, os serviços de saúde podem planejar sistemas de cuidados mais seguros. Assinale a assertiva correta sobre sistemas de notificação de incidentes.

- A)** O objetivo das notificações é identificar os profissionais envolvidos para promover seu treinamento e evitar que se envolvam em novos incidentes.
- B)** Os incidentes notificados, por questões de privacidade institucional, não devem ser relatados aos pacientes.
- C)** Mesmo um incidente que não atinge o paciente deve ser notificado (por exemplo: uma troca de medicamento que é percebida antes da administração, e o erro é evitado).

- D)** A notificação de incidentes ocorridos em uma instituição de saúde só pode ser feita por profissionais de saúde que ali trabalham.

Questão 100

HCPA | RS | 2025

Homem de 21 anos sofreu picada de cobra (espécie não identificada) no membro inferior esquerdo (MIE) que causou lesão necrótica extensa e profunda. Após 24 horas, foi internado na UTI com alteração da coagulação, celulite extensa no MIE, sepse e necessidade de ventilação mecânica. No sétimo dia, passou a apresentar anúria, acidose, insuficiência renal aguda e hiperpotassemia, evoluindo com parada cardiorrespiratória refratária e indo a óbito. Assinale a assertiva correta sobre o fornecimento do atestado de óbito.

- A)** Por se tratar de causa renal, o mais adequado é que a equipe da Nefrologia forneça o atestado de óbito.
- B)** Como a etiologia da nefrite é obscura, é recomendável propor à família que seja realizada necropsia no Serviço de Patologia do hospital, o qual fornecerá o atestado de óbito.
- C)** Como a equipe assistencial conhece o caso e seguindo o que recomenda o Código de Ética Médica, o plantonista da UTI deve fornecer o atestado de óbito, indicando insuficiência renal aguda como causa principal.
- D)** A equipe médica está impedida de fornecer o atestado de óbito e deve indicar a realização de exame anatomopatológico no Instituto Médico Legal.