

HIAE

2026 | SP | 75 Questões



Questão 1

HIAE | SP | 2026

Paciente do sexo masculino de 19 anos de idade procura atendimento por queixa de crises de tosse, sibilos e falta de ar que tem acontecido de maneira quase diária. Tem antecedente pessoal apenas de asma e, apesar de fazer uso adequado de dispositivo inalatório de salbutamol – única medicação de que faz uso –, não tem tido controle de sintomas, o que já motivou duas idas à unidade de pronto atendimento nos últimos 6 meses, com uso de corticoterapia oral. Nunca foi intubado ou internado por crise. Ao exame, encontra-se bem, exceto pela ausculta pulmonar com sibilos difusos, sem desconforto respiratório em repouso e sem fala entrecortada, sem tiragens. Sinais vitais: pressão arterial: 128 x 67 mmHg, frequência cardíaca: 87 bpm, frequência respiratória: 17 ipm, saturação de oxigênio: 98%.

Qual a melhor estratégia terapêutica nesse momento?

- A)** Reorientação da técnica de uso de dispositivo inalatório e prescrição de salbutamol 100 mcg/dose, 4 puffs, se necessário até a cada 20 minutos por 3 doses.
- B)** Administração de hidrocortisona 300 mg via endovenosa dose única e manutenção de salbutamol 100 mcg/dose, 2 puffs via inalatória, se necessário até a cada 6 horas.
- C)** Introdução de formoterol-budesonida 6-200 mcg, 1 puff via inalatória, se necessário até a cada 4 horas.
- D)** Prescrição de Omalizumab 300 mg via subcutânea a cada 4 semanas.

Questão 2

HIAE | SP | 2026

Sobre a apresentação e o diagnóstico de artropatias induzidas por cristais, todas as alternativas estão corretas, exceto:

- A)** a cervicalgia aguda, associada a restrição de motricidade, com achado tomográfico compatível com síndrome de dente coroadado é suficiente para diagnóstico de doença por depósito de pirofosfato de cálcio.
- B)** a artropatia destrutiva de ombro com lesão de manguito rotador em mulheres idosas é compatível com doença de depósito de hidroxapatita, devendo ser confirmada por artrocentese.
- C)** a artrite aguda da primeira metatarsofalangiana é suficiente para o diagnóstico de gota, dispensando a avaliação por exame de imagem ou artrocentese.
- D)** a doença por depósito de cristais de oxalato é rara, devendo causar suspeita em pacientes portadores de doença renal crônica em hemodiálise com artrite, com necessidade de artrocentese para confirmação.

Questão 3

HIAE | SP | 2026

Uma paciente de 67 anos, do sexo feminino, está internada em leito de enfermaria para tratamento de infecção urinária complicada. Ao 5º dia de internação, inicia novo quadro febril (T: 38,2 °C), associado a taquipneia (FR: 24 ipm) e taquicardia (FC: 110 bpm), normotensa (PA: 136 x 79 mmHg) e bem perfundida, além de ausculta com estertores crepitantes em base esquerda do tórax. Submetida a tomografia computadorizada, com achado compatível

com processo infeccioso broncopneumônico multifocal. Foi escalonada antibioticoterapia de ceftriaxone para cefepime e vancomicina.

Quanto ao restante da investigação complementar, pode-se afirmar, exceto:

- A)** a coleta de swab nasal para pesquisa de staphylococcus resistente a metilina pode ajudar no escalonamento antimicrobiano.
- B)** a coleta de painel molecular para vírus respiratórios não está recomendada, pois não mudará a terapia instituída.
- C)** é oportuna a coleta de procalcitonina e seu monitoramento para auxiliar na avaliação de resposta antimicrobiana.
- D)** a coleta de culturas é recomendada, mesmo que a paciente não desenvolva sepse.

Questão 4

HIAE | SP | 2026

Mulher de 50 anos, sem comorbidades, comparece à consulta de rotina para saber sobre exames para rastreio de câncer de cólon. Está assintomática, mas preocupada, pois seu pai foi diagnosticado com câncer de colorretal aos 65 anos. O exame físico na consulta é normal.

Qual das seguintes estratégias é a mais apropriada para esta paciente?

- A)** Colonoscopia de rastreamento agora e repetir a cada 5 anos pelo histórico familiar.
- B)** Colonoscopia aos 55 anos e repetir a cada 10 anos, caso o resultado seja normal.
- C)** Pesquisa de sangue oculto imunológica anual, como alternativa válida à colonoscopia.
- D)** Sigmoidoscopia flexível a cada 2 anos, combinada com pesquisa de sangue oculto.

Questão 5

HIAE | SP | 2026

Uma mulher de 58 anos apresenta dor lombar crônica após múltiplas cirurgias de coluna. Está em uso de oxicodona oral 40 mg/dia há 9 meses, e relata que inicialmente obteve bom alívio, mas agora apresenta aumento progressivo da dor difusa, incluindo nos membros superiores, com piora da sensibilidade dolorosa mesmo a estímulos leves. Ela está ansiosa e relata dificuldade para dormir por conta da dor. Ao exame físico: pressão arterial e frequência cardíaca normais, exame neurológico sem déficits focais, mas queixa-se de dor difusa no corpo com sensação de queimação aos mínimos estímulos, como trocar de roupa.

Qual é a conduta mais apropriada neste momento?

- A)** Aumentar a dose de oxicodona para contornar a provável tolerância ao opioide.
 - B)** Manter a dose de oxicodona e associar antidepressivo tricíclico como medicação adjuvante para controle da dor.
 - C)** Prescrever benzodiazepínico associado para reduzir a ansiedade relacionada à dor e trocar a oxicodona por morfina.
 - D)** Considerar redução da oxicodona e associar gabapentina para auxiliar o controle da dor.
-

Questão 6

HIAE | SP | 2026

Homem de 58 anos, com diabetes mellitus tipo 2 há 10 anos, apresenta pressão arterial de 150 x 92 mmHg em exame de monitorização ambulatorial de pressão arterial 24 horas. Não há história de doença cardiovascular prévia. Exames mostram função renal preservada (TFG > 60 mL/min/1,73 m²) e microalbuminúria positiva.

Qual a melhor conduta inicial, além de terapia de estilo de vida, para o controle da hipertensão neste paciente?

- A)** Iniciar betabloqueador em monoterapia, pela proteção cardiovascular.
- B)** Iniciar diurético tiazídico em monoterapia, pela boa eficácia em idosos.
- C)** Iniciar um inibidor da ECA e um bloqueador de canal de cálcio.
- D)** Adiar tratamento farmacológico e recomendar apenas terapia de estilo de vida.

Questão 7

HIAE | SP | 2026

Em relação à diferenciação dos tipos de BAV de 2º grau, assinale a alternativa correta.

- A)** No BAV de 2º grau Mobitz I (Wenckebach), olhando a onda p bloqueada, há intervalo PR maior no batimento conduzido antes que no batimento conduzido depois.
- B)** No BAV de 2º grau Mobitz II, o intervalo PR se alonga progressivamente antes do bloqueio.
- C)** No BAV 2:1, é sempre possível distinguir se se trata de Mobitz I ou Mobitz II apenas pelo ECG de repouso.
- D)** O BAV Mobitz I é geralmente mais grave e tem maior risco de evolução para bloqueio total que o Mobitz II.

Questão 8

HIAE | SP | 2026

O médico atendeu um paciente na sala vermelha para o qual fez a hipótese principal de tromboembolismo pulmonar. Nenhuma medida ou exame foi feito ainda. Quais são os exames e medicações iniciais indicadas de acordo com a estratificação de risco por escore na suspeita de tromboembolismo pulmonar?

- A)** Pacientes de baixo risco pré-teste têm indicação de enoxaparina 1 mg/kg SC e realização de dímero-D.
 - B)** Pacientes de médio risco pré-teste têm indicação de enoxaparina 1 mg/kg SC e realização de dímero-D.
 - C)** Pacientes de alto risco pré-teste têm indicação de enoxaparina 1,5 mg/kg SC e realização de dímero-D.
 - D)** Pacientes de médio risco pré-teste, com PERC positivo, têm indicação de enoxaparina 1,5 mg/kg SC e angiotomografia de aorta.
-

Questão 9

HIAE | SP | 2026

Paciente de 26 anos apresenta-se ao pronto atendimento com quadro de cefaleia há 3 dias, náuseas e febre, sem outros sintomas associados. Nega comorbidades ou medicações de uso habitual. Não apresenta alterações nos sinais vitais, além da elevação da temperatura. Não apresenta rigidez de nuca, Kernig e Brudzinski são negativos. Relata piora da cefaleia após mexer a cabeça horizontalmente por alguns segundos. Hemograma sem alterações. Realizado LCR com o seguinte resultado: celularidade: 153 leucócitos/microL com predomínio de linfócitos, 0 hemácia. Não há alteração em lactato, glicose ou proteína.

Considerando as hipóteses diagnósticas mais prováveis, qual a conduta correta para o caso?

- A)** Manter antibioticoterapia endovenosa por 48 horas, mesmo considerando o provável caso de meningite viral, enquanto aguarda resultado de culturas e painel molecular (quando disponível no serviço).
- B)** Orientar alta hospitalar com anti-inflamatórios não esteroidais para tratamento de cefaleia, pois o exame físico associado ao resultado do líquido indica baixa probabilidade de meningite.
- C)** Prosseguir a investigação de cefaleia com sinais de alarme com tomografia de crânio e, caso negativa, com ressonância magnética, uma vez que está descartada a hipótese de meningite neste cenário.
- D)** Manter uso de corticoide, antibiótico empírico, terapia para herpes-vírus e infecções fúngicas, enquanto aguarda resultados de painel molecular (se disponível), pois o exame de líquido possui alta taxa de falso-negativo.

Questão 10

HIAE | SP | 2026

Paciente do sexo feminino, 33 anos, apresenta-se ao departamento de emergência por quadro de disúria, polaciúria, náuseas e febre há 01 dia. Nega corrimento vaginal, possibilidade de gestação, cirurgias ou quadros anteriores semelhantes. Os sinais vitais apresentavam frequência cardíaca de 98 batimentos por minuto, pressão arterial de 118 x 62 mmHg e frequência respiratória de 18 incursões por minuto. Os exames séricos evidenciaram leucocitose às custas de neutrófilos, sem elevação da proteína C reativa ou alteração da função renal. A urina apresenta leucocitúria, nitrito positivo, sem proteína, hematúria ou cilindros. Não há disfunção renal associada.

Qual a conduta correta nesse momento?

- A)** Alta hospitalar com nitrofurantoína, dado quadro de infecção de trato urinário não complicada em paciente jovem.
- B)** Solicitação de ultrassonografia de vias urinárias e iniciar antibioticoterapia com ceftriaxona parenteral em regime de internação hospitalar.
- C)** Pode-se realizar a primeira dose de antibioticoterapia endovenosa com ceftriaxona no pronto atendimento, seguida de alta hospitalar com ciprofloxacino via oral.
- D)** Alta hospitalar com sulfametoxazol+trimetopima, dado quadro de infecção de trato urinário não complicada em paciente jovem.

Questão 11

HIAE | SP | 2026

Paciente de 52 anos, com antecedente de hipertensão e dislipidemia, encontra-se em seu segundo dia de internação após ressecção transesfenoidal de adenoma hipofisário. Ao checar seus exames séricos de rotina, nota-se Cr: 1,2 mg/dL; ureia: 40 mg/dL; sódio: 153 mEq/L; potássio: 3,5 mEq/L.

Quais dados auxiliariam na confirmação da principal hipótese diagnóstica e seu tratamento?

- A)** Redução do volume urinário associada a redução de ingesta hídrica, administração de fluidos endovenosos hipotônicos.
- B)** Poliúria associada a osmolaridade urinária reduzida, administração de desmopressina.
- C)** Polidipsia, poliúria, osmolaridade urinária reduzida, introdução de tiazídicos.
- D)** Redução do volume urinário associada a redução de ingesta hídrica, reposição hídrica com cloreto de sódio 0,9%.

Questão 12

HIAE | SP | 2026

Homem de 63 anos, com diabetes tipo 2 controlado (HbA1c: 7,1%), em uso de metformina e dapagliflozina, é internado para artroplastia eletiva de quadril. Está em jejum há 12 horas, glicemia capilar de 148 mg/dL e exames laboratoriais normais. O anestesista responsável questiona sobre a segurança do uso pré-operatório da dapagliflozina (inibidor de SGLT2).

Considerando as evidências atuais e as recomendações de sociedades médicas, qual é a conduta mais adequada em relação ao uso de iSGLT2 no perioperatório?

- A)** Manter dapagliflozina até o dia da cirurgia, já que o risco de hipoglicemia perioperatória é menor em comparação a outras drogas orais.
- B)** Suspender a dapagliflozina apenas no dia do procedimento, visto que o jejum prolongado associado ao uso não aumenta risco metabólico relevante.
- C)** Suspender o iSGLT2 pelo menos 3 dias antes da cirurgia eletiva, devido ao risco aumentado de cetoacidose diabética euglicêmica no perioperatório.
- D)** Evitar o uso de insulina no perioperatório de pacientes em uso crônico de iSGLT2, pois essa combinação potencializa o risco de cetoacidose diabética euglicêmica.

Questão 13

HIAE | SP | 2026

Um homem de 52 anos, IMC: 30,2 kg/m², histórico familiar de diabetes tipo 2, apresenta glicemia de jejum de 112 mg/dL e HbA1c de 6,0%, configurando pré-diabetes. Ele relata falha em atingir perda ponderal significativa após 6 meses de intervenção com dieta e exercício supervisionados.

Considerando a evidência atual e as diretrizes internacionais sobre o uso de análogos do GLP-1 nesse contexto, qual é a conduta mais adequada?

- A)** Postergar o análogo de GLP-1 até paciente preencher critérios para DM2, pois o seu

papel preventivo ainda é controverso no pré-diabetes na ausência de complicações metabólicas adicionais.

- B)** Considerar o análogo de GLP-1 como adjuvante no pré-diabetes com obesidade após falha de intervenção no estilo de vida, visando a perda de peso e prevenção da progressão do diabetes.
- C)** Evitar o uso de análogo de GLP-1 em pacientes no pré-diabetes com o objetivo de controle metabólico, pois não há evidência de redução na incidência de diabetes tipo 2 nesse grupo.
- D)** Indicar GLP-1 apenas em casos de pré-diabetes associados a doença cardiovascular aterosclerótica documentada, pois o seu benefício está restrito à proteção macrovascular.

Questão 14

HIAE | SP | 2026

Um homem de 55 anos, com doença renal do diabetes e em acompanhamento ambulatorial, relata seguir dieta com 1,6 g/kg de proteína por dia, orientado por seu treinador esportivo para manutenção de massa muscular. Traz exames laboratoriais: creatinina sérica: 2,9 mg/dL (VR 0,6-1,3), taxa de filtração glomerular: 25 mL/min/1,73 m², albuminúria: 220 mg/g (VR <30), potássio sérico: 4,9 mEq/L (VR 3,5-5,0), bicarbonato sérico: 21 mEq/L (VR 22-28).

Qual conduta apresenta maior impacto na progressão da doença renal e no controle das complicações metabólicas?

- A)** Manter a ingestão proteica conforme orientado pelo treinador físico como estratégia para preservar massa muscular.
- B)** Reduzir a ingestão proteica pela metade e orientar dar preferência por alimentos proteicos de origem vegetal.
- C)** Reduzir em 5-10% a ingestão de proteínas em paralelo ao uso de inibidor de SGLT2 para neutralizar possíveis efeitos do excesso proteico.
- D)** Priorizar a restrição de cálcio e sódio, preservando a possibilidade de a dieta ser hiperproteica ou normoproteica.

Questão 15

HIAE | SP | 2026

Homem de 69 anos, com antecedente de diabetes mellitus tipo 2 há 15 anos, procura o ambulatório queixando-se de episódios frequentes de tontura e visão borrada ao se levantar, especialmente pela manhã e após refeições volumosas. Refere dois episódios pré-síncopais na última semana, um deles ao sair do banho. Usa metformina 850 mg 2x/dia para controle do diabetes. Ao exame, apresenta PA após cinco minutos em decúbito de 138 x 84 mmHg e FC de 72 bpm; após três minutos em posição ortostática, PA: 108 x 70 mmHg e FC: 70 bpm. Ausculta cardíaca com bulhas rítmicas, normofonéticas, sem sopros. Ao exame neurológico, reflexos discretamente reduzidos nos tornozelos e sensibilidade vibratória diminuída nos pés, com força preservada.

Qual é o diagnóstico mais provável para os sintomas desse paciente?

- A)** Hipotensão ortostática neurogênica por neuropatia autonômica do diabetes.

- B)** Hipotensão ortostática não neurogênica induzida por metformina.
- C)** Síncope vasovagal desencadeada por banhos quentes.
- D)** Síndrome de Taquicardia Postural Ortostática.

Questão 16

HIAE | SP | 2026

Mulher de 65 anos, com antecedente de hipertensão arterial sistêmica e câncer de mama, iniciou quadro de dor abdominal em abdome inferior há 3 dias, associado a febre baixa de 37,9 °C. Nega alterações de hábito intestinal no período ou previamente, bem como nega náuseas, vômitos, perda de peso e sintomas urinários. Refere episódio prévio de dor semelhante há 6 meses, com menor intensidade, com resolução espontânea. Ao exame físico, encontra-se em bom estado geral, com frequência cardíaca de 82 bpm e pressão arterial de 140 x 90 mmHg. Abdome globoso, normodistendido, ruídos hidroaéreos presentes, sem visceromegalias ou massas palpáveis, doloroso à palpação de hipogastro e fossa ilíaca esquerda, sem sinais de irritação peritoneal. Toque retal sem alterações. Exames laboratoriais iniciais: hemoglobina: 13,2 g/dL; hematócrito: 40%; leucograma: 12.770 μ L; amilase: 69 μ L (0-110); creatinina: 1,0 mg/dL.

Levando em conta a principal hipótese diagnóstica, assinale a alternativa que apresenta a conduta correta nesse momento.

- A)** Jejum, sintomáticos e preparo de cólon para colonoscopia.
- B)** Jejum, sintomáticos e tomografia computadorizada de abdome com contraste.
- C)** Dieta leve sem resíduos, ceftriaxone e metronidazol e tomografia de abdome com contraste.
- D)** Sintomáticos, orientações de sinais de alarme e investigação ambulatorial.

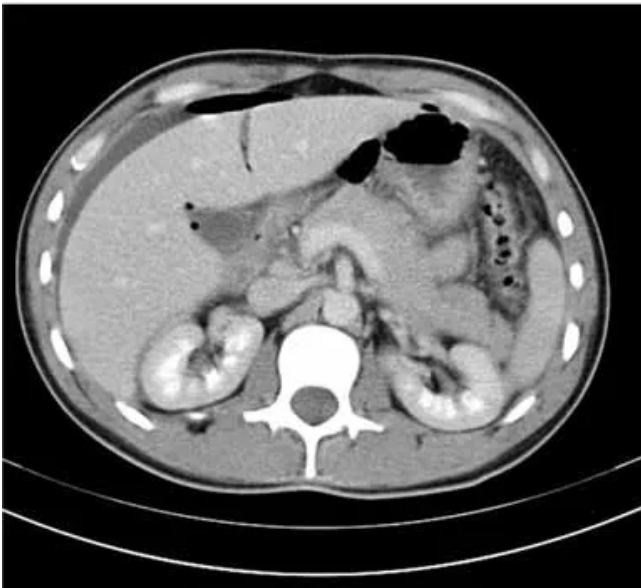
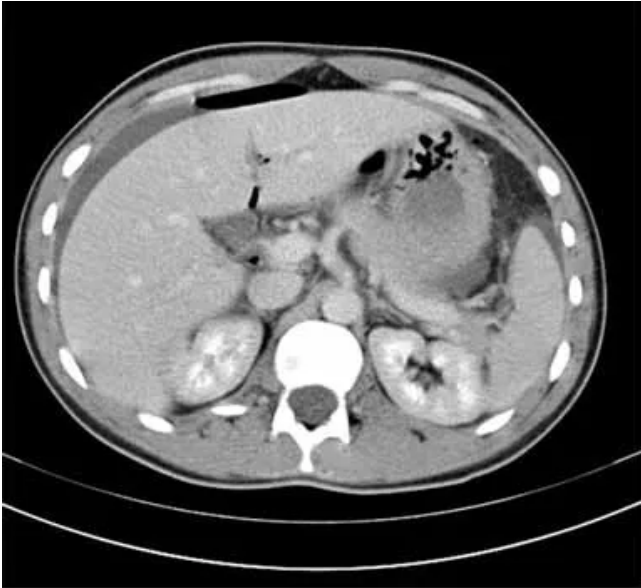Questão 17

HIAE | SP | 2026

Homem de 32 anos, previamente hígido, com história de dor abdominal em andar superior de forte intensidade há 2 dias, associada a dois episódios de vômito, nega sintomas prévios a esse período, mas refere episódio de ingestão de bebida alcoólica em grande quantidade há 3 dias. Apresenta dor constante, graduação 8 em 10, sem fatores de melhora ou piora, acometendo todo o andar superior.

Ao exame físico, estava em regular estado geral e com fácies de dor, tendo apresentado vômito na admissão. A frequência cardíaca é de 125 bpm e a pressão arterial de 110 x 85 mmHg. Pouco colaborativo, não permite exame físico abdominal adequado por dor. Realizou o exame de imagem exibido a seguir e, após retornar do exame, evoluiu com rebaixamento do nível de consciência, hipotensão e má perfusão periférica.

Diante do quadro, assinale a alternativa que apresenta a conduta terapêutica adequada nesse momento.



- A)** Laparotomia exploradora.
- B)** Laparoscopia diagnóstica.
- C)** Suporte intensivo, expansão volêmica com ringer lactato, seguida de manutenção com 1,5 mL/kg/h e jejum por enquanto.
- D)** Suporte intensivo, hidratação, ceftriaxone e metronidazol.

Questão 18

HIAE | SP | 2026

Homem de 28 anos sofreu trauma doméstico com serra elétrica, evoluindo com perda de substância na ponta do II quirodáctilo direito, com exposição da polpa, porém sem exposição óssea ou tendínea. O paciente encontra-se estável, sem outras lesões associadas.

Qual é a melhor opção de fechamento para este defeito cutâneo?

- A)** Enxerto de pele parcial da coxa.
- B)** Fechamento primário com descolamento amplo para sutura sem tensão.

- C) Fechamento por segunda intenção.
- D) Retalho de avanço V-Y local.

Questão 19

HIAE | SP | 2026

Homem de 69 anos, natural da Bahia, tabagista 50 anos/maço vem à Unidade Básica de Saúde com queixa progressiva de dificuldade para se alimentar há 4 meses, tendo perdido 5 kg no período. Refere que, inicialmente, apresentava dificuldade apenas com carnes e com alimentos mais sólidos, mas atualmente tem dificuldade também com líquidos, associada a episódios de regurgitação noturna. Nega odinofagia, hematêmese ou histórico familiar de câncer. Diz também que tem o hábito de tomar água com as refeições para ajudar a empurrar o alimento e refere ter tido conhecidos com doença de Chagas. Ao exame físico, encontra-se em emagrecido, corado, normotenso, sem outras alterações relevantes ao exame clínico.

Com base nesse caso, a conduta inicial adequada é

- A) solicitar esofagografia baritada para diferenciar acalásia primária de neoplasia de esôfago distal.
- B) solicitar endoscopia digestiva alta para investigação de obstrução mecânica ou neoplasia.
- C) solicitar manometria esofágica de alta resolução para confirmar o diagnóstico de acalásia secundária.
- D) iniciar nifedipina sublingual e omeprazol, considerando acalásia como diagnóstico mais provável e aguardar resposta clínica.

Questão 20

HIAE | SP | 2026

Mulher de 48 anos vem com queixa de nódulo cervical de aparecimento há 2 meses. Nega sintomas localizados, mas acredita estar havendo crescimento. Nega febre, sudorese noturna, perda de peso, infecções recentes, tabagismo ou etilismo. À palpação cervical, apresenta nódulo palpável em nível II direito de 2 cm, consistência firme, móvel, indolor e sem sinais flogísticos. Sem outras alterações palpáveis. Traz ultrassonografia solicitada pelo clínico geral descrevendo linfonodomegalia arredondada, única em nível II direito de 2,1 cm, com hilo central não caracterizado.

Sobre o caso, assinale a alternativa correta.

- A) A ultrassonografia associada ao perfil da paciente torna a possibilidade de neoplasia baixa, estando indicada a investigação com sorologias.
 - B) A ultrassonografia não é um exame adequado para investigação inicial desse caso, e deve ser solicitada tomografia computadorizada de face e pescoço.
 - C) Não há indicação de realização de oroscopia, uma vez que a paciente é não tabagista.
 - D) Deve-se prosseguir a investigação diagnóstica, uma vez que há sinais de alarme para neoplasia nas informações apresentadas.
-

Questão 21

HIAE | SP | 2026

Mulher de 38 anos, sem histórico de doenças relevantes, chega ao pronto-socorro com dor súbita e intensa no flanco esquerdo, associada a hematúria macroscópica. Não apresenta febre. Ao exame físico, apresenta dor a palpação na região do flanco esquerdo. A tomografia computadorizada mostra um cálculo de 6 mm no ureter distal esquerdo e uma leve dilatação do sistema coletor renal.

Qual é a melhor opção de manejo inicial para essa paciente?

- A)** Cirurgia aberta para remoção do cálculo.
- B)** Internação para observação e antibiótico profilático.
- C)** Terapia medicamentosa expulsiva (por exemplo, com alfabloqueadores).
- D)** Litotripsia intracorpórea com laser.

Questão 22

HIAE | SP | 2026

Mulher de 65 anos, diabética e obesa, foi submetida à mastectomia por câncer de mama. No 5º dia de pós-operatório, apresenta eritema e calor ao redor da incisão, com exsudato purulento e odor fétido. As glicemias capilares que a paciente fez em casa demonstraram diabetes fora do controle, com hiperglicemia em todas as medidas. O exame físico mostra uma área de deiscência parcial e presença de necrose superficial da ferida operatória. A paciente refere uso recente de suplementos de cálcio para osteoporose e está em terapia com insulina para o controle do diabetes. Adicionalmente, a paciente tem histórico de vasculite e faz uso de corticoides por via oral.

Diante do caso clínico, assinale a alternativa que apresenta a terapêutica indicada.

- A)** Aumento da dose de corticoides para controlar a inflamação.
- B)** Início de antibioticoterapia oral (por exemplo, cefadroxila) e compressas quentes para controle local.
- C)** Início de antibioticoterapia oral (por exemplo, cefadroxila) e compressas frias para controle local.
- D)** Desbridamento cirúrgico e administração de antibióticos intravenosos (por exemplo, meropenem e vancomicina).

Questão 23

HIAE | SP | 2026

Um paciente será submetido a cistectomia radical aberta e reconstrução urinária com conduto ileal à Bricker.

Qual é o momento adequado para realizar a profilaxia antimicrobiana?

- A)** Até uma hora antes da intubação orotraqueal.
- B)** Até uma hora antes da incisão cirúrgica.
- C)** Imediatamente após instalar o acesso venoso.

D) Imediatamente após o paciente entrar na sala operatória.

Questão 24

HIAE | SP | 2026

Mulher de 42 anos, vítima de capotamento de veículo a 90 km/h seguido de colisão com árvore, há uma hora, condutora do veículo, com cinto de segurança, é levada pelo resgate em prancha rígida e com colar cervical. A avaliação, quando a paciente foi admitida na unidade de saúde, demonstra:

- A: conversa, respiração sem ruídos, saturação de O₂ igual a 92% com máscara não reinalante a 15 L/min;
- B: frequência respiratória de 18 ipm, MV+ sem ruídos adventícios, escoriações em tórax anterior e posterior, sem alterações à inspeção e à palpação;
- C: pressão arterial de 100 x 70 mmHg, frequência cardíaca de 110 bpm, tempo de enchimento capilar de 4 segundos, escoriações abdominais e hematoma em flanco direito e dor difusa à palpação abdominal, FAST positivo em quadrante esplenorrenal e hepatorrenal, pelve estável, membro inferiores sem deformidade ou sangramento externo;
- D: pupilas isocóricas e fotorreagentes, escala de coma de Glasgow: AO 4 RV 5 RM 6;
- E: escoriações em dorso, sem dor à palpação da coluna vertebral.

Considerando o quadro, é correto afirmar que, no momento de admissão da paciente, as condutas pertinentes envolvem fazer expansão volêmica com

- A)** 500 mL de cristalóide aquecido e solicitar tipagem sanguínea, gasometria arterial com lactato e realizar laparotomia de urgência.
- B)** um concentrado de hemácias O negativo, solicitar tomografia de abdome com contraste, tipagem sanguínea, gasometria arterial com lactato e avaliação pela cirurgia.
- C)** 500 mL de cristalóide aquecido e solicitar tipagem sanguínea, gasometria arterial com lactato e avaliação pela cirurgia.
- D)** 500 mL de cristalóide aquecido e um concentrado de hemácias O negativo, solicitar tipagem sanguínea e reavaliar necessidade de avaliação cirúrgica após a reanimação volêmica.

Questão 25

HIAE | SP | 2026

Uma mulher de 35 anos foi socorrida pelo resgate após incêndio no seu local de trabalho. A paciente trabalhava em um ambiente pequeno e fechado e foi retirada do local, agitada e confusa, após vinte minutos do início do incêndio. Sinais vitais no local: pressão arterial de 120 x 70 mmHg, frequência cardíaca de 95 bpm, frequência respiratória de 22 ipm, saturação de O₂ de 96% em ar ambiente. Chega ao serviço de emergência em prancha rígida, com colar cervical e máscara de O₂ com fluxo de 12 L/min. Queixa-se de dor em face e tórax. Respiração sem ruídos. Queimadura de face e região anterior e superior do tórax não circunferencial, saturação de O₂ de 98%. Escala de coma de Glasgow: AO 4 RV 5 RM 6.

Diante desse quadro, assinale a alternativa que descreve corretamente alteração(ões) do exame físico que é(são) indício(s) de gravidade e, respectivamente, a conduta prioritária no atendimento.

- A) Cílios e vibrissas queimadas; a intubação orotraqueal é indicada.
- B) Escarro carbonáceo; a aspiração da orofaringe é necessária.
- C) Rouquidão ao falar; a utilização de spray de lidocaína trata essa condição.
- D) Fuligem em cavidade oral; a remoção mecânica reduz a inflamação local.

Questão 26

HIAE | SP | 2026

Homem de 47 anos foi submetido a hemorroidectomia aberta por doença hemorroidária grau III pela técnica de Milligan-Morgan. Evoluiu bem no pós-operatório imediato. Entretanto, cerca de 4 semanas após a cirurgia, passou a apresentar evacuações progressivamente difíceis, fezes afiladas e dor anal persistente.

O mecanismo mais provavelmente responsável por esse quadro é a

- A) ressecção excessiva da mucosa e pele anorretal.
- B) lesão inadvertida de fibras nervosas do esfíncter anal externo.
- C) infecção tardia do leito cirúrgico, determinando estreitamento secundário.
- D) deiscência parcial da ferida operatória, com formação de cicatriz irregular e retração subsequente.

Questão 27

HIAE | SP | 2026

Após colecistectomia laparoscópica em um homem de 55 anos, observa-se, durante análise macroscópica, que a vesícula biliar encontra-se muito distendida e preenchida por líquido transparente, semelhante à água, sem bile no interior.

Qual é o achado mais provável associado a esse quadro?

- A) Lesão neoplásica mucinosa da mucosa vesicular.
- B) Orifício fistuloso com comunicação pancreatobiliar.
- C) Cálculo biliar impactado no infundíbulo/ducto cístico.
- D) Espessamento difuso da parede da vesícula por colecistite aguda enfisematosa.

Questão 28

HIAE | SP | 2026

Homem de 74 anos apresenta icterícia progressiva há 1 mês, colúria e prurido intenso. Relata também perda de 12 kg nos últimos 3 meses. Tem como comorbidades doença pulmonar obstrutiva crônica e hipertensão arterial sistêmica. Ao exame físico, tem abdome flácido, indolor, com massa fibroelástica palpável em hipocôndrio direito, além de pressão arterial de 140 x 80 mmHg, frequência cardíaca de 80 bpm, ictérico 3+/4+ e ECOG 3. Os exames laboratoriais relevantes são: bilirrubina total: 15,0 mg/dL; bilirrubina direta: 13,2 mg/dL; fosfatase alcalina (FA): 980 U/L; gama-GT (GGT): 820 U/L; INR: 1,3; e creatinina sérica: 0,9 mg/dL. O paciente realizou também uma tomografia de abdome que demonstrou uma lesão de 25 mm em cabeça de pâncreas, com dilatação de via biliar e ducto pancreático, sem

contato com vasos mesentéricos superiores e sem evidência de metástases.

A conduta apropriada neste cenário é

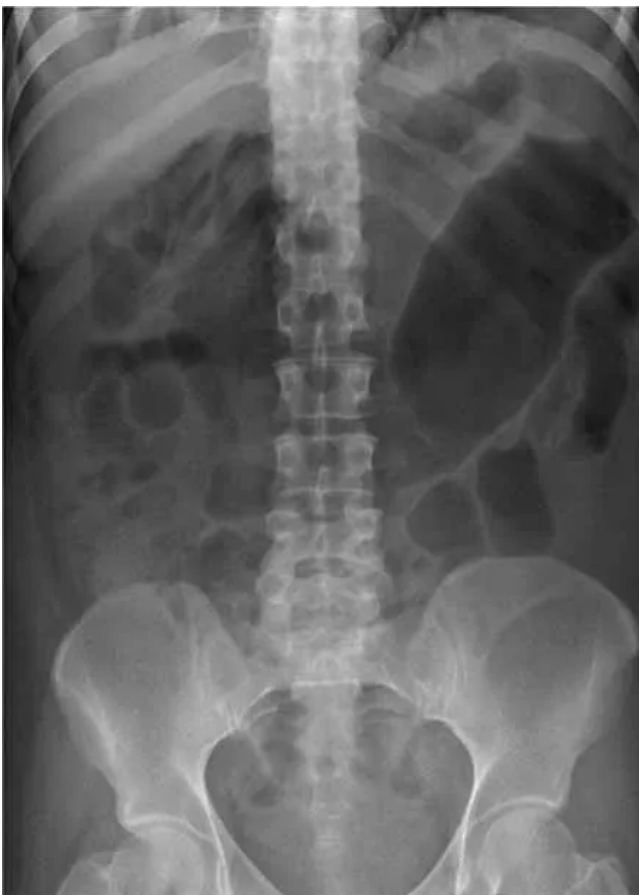- A)** indicar duodenopancreatectomia.
- B)** realizar CPRE com drenagem biliar, sem tentativa de ressecção cirúrgica.
- C)** realizar ecoendoscopia com punção para confirmar histologia antes de decidir conduta.
- D)** submeter o paciente a quimioterapia neoadjuvante, seguida de reavaliação clínica.

Questão 29

HIAE | SP | 2026

Homem de 32 anos, portador de retocolite ulcerativa há 5 anos, em uso irregular de mesalazina, procura o pronto-socorro por dor abdominal difusa e intensa há 24 horas, acompanhada de distensão abdominal progressiva e febre (38,9 °C), além de diarreia sanguinolenta há 5 dias. Ao exame físico, apresenta abdome distendido, timpânico, difusamente doloroso e ruídos hidroaéreos diminuídos. A frequência cardíaca é de 124 bpm e a pressão arterial de 90 x 60 mmHg. Os exames laboratoriais relevantes para o caso são: leucócitos: 18.500/mm³; hemoglobina: 10,2 g/dL; PCR: 160 mg/L; e creatinina: 1,9 mg/dL. A radiografia simples do abdome é demonstrada na imagem a seguir:

Foram iniciados jejum, hidratação, antibioticoterapia e corticoterapia, porém sem melhora dos parâmetros clínicos nas primeiras 24 horas. Dessa forma, a conduta indicada neste momento é:



- A)** colectomia subtotal com ileostomia terminal.

- B)** transversostomia em alça.
- C)** proctocolectomia total com bolsa ileal.
- D)** neostigme e colonoscopia descompressiva.

Questão 30

HIAE | SP | 2026

Sobre as contraindicações e precauções relacionadas ao uso de anestésicos locais nas diferentes técnicas anestésicas, assinale a alternativa correta.

- A)** A anestesia com lidocaína associada à adrenalina é contraindicada em bloqueios peridurais devido ao risco aumentado de neurotoxicidade.
- B)** A anestesia tópica com lidocaína a 5% pode ser aplicada em mucosa oral em crianças pequenas, desde que a dose total não ultrapasse 10 mg/kg.
- C)** A infiltração com lidocaína 1% associada à adrenalina 1:200.000 deve ser evitada em áreas com circulação terminal, como dedos, pênis, nariz e orelhas, devido ao risco de isquemia e necrose.
- D)** A bupivacaína a 0,5% não deve ser utilizada para bloqueios de nervos periféricos por seu alto risco de toxicidade, sendo restrita à anestesia raquidiana com dose máxima de 5 mg/kg.

Questão 31

HIAE | SP | 2026

Menino de 10 anos, portador de anemia falciforme, é admitido com febre, dor torácica e taquipneia. A gasometria arterial revela PaO₂ de 55 mmHg, e a radiografia de tórax demonstra infiltrado pulmonar multilobar, confirmando o diagnóstico de síndrome torácica aguda (STA). Iniciado tratamento com oxigenoterapia, hidratação venosa, ceftriaxone e azitromicina. Após 24 horas, a saturação de oxigênio permanece abaixo de 90%, e a hemoglobina caiu para 6,5 g/dL.

Qual a conduta imediata indicada nesse momento?

- A)** Introduzir corticosteroide sistêmico em alta dose.
- B)** Indicar transfusão sanguínea, simples ou de troca.
- C)** Iniciar anticoagulação profilática com heparina.
- D)** Observar por 24h em UTI com suporte clínico.

Questão 32

HIAE | SP | 2026

Menina de 1 ano e 8 meses, previamente saudável, apresenta febre há 3 dias, irritabilidade, recusa alimentar e vômitos isolados. Ao exame, encontra-se em mau estado geral, febril (38,8 °C), taquicárdica, com dor à palpação do flanco esquerdo. Exames laboratoriais revelam leucocitose de 16.000/mm³, neutrofilia, leucocitúria +++, hematúria microscópica e nitrito positivo. Urocultura por cateterismo foi coletada, e o antibiograma estará disponível em 72h.

Frente aos achados clínico-laboratoriais, qual o manejo terapêutico apropriado?

- A)** Ceftriaxone intravenosa e troca para antibiótico oral após 48h sem febre.
- B)** Cefalexina por via oral por 10 dias, com reavaliação ambulatorial em 48h.
- C)** Manutenção de suporte clínico até que saia o resultado da urocultura.
- D)** Ciprofloxacina por via intravenosa até que saia o resultado da urocultura.

Questão 33

HIAE | SP | 2026

Lactente de 12 meses com quatro episódios de sibilância desde os 8 meses, um deles com necessidade de hospitalização. Todos os episódios ocorreram após quadros respiratórios virais. Entre crises, permanece com sintomas respiratórios leves. Ao exame: eutrófico, eupneico, ausculta com roncospirais, lesões eczematosas em fossas cubitais e poplíteas.

Com base no GINA 2025 para menores de 5 anos, qual a conduta terapêutica correta?

- A)** Manter salbutamol inalatório sob demanda durante as crises.
- B)** Corticoide inalatório diariamente, associado a salbutamol sob demanda.
- C)** Tratamento de suporte exclusivo nas crises.
- D)** Associar corticoide oral a salbutamol por um período de 3 a 5 dias nas crises.

Questão 34

HIAE | SP | 2026

Lactente de 6 meses, irmão de criança com alergia alimentar grave a castanhas, encontra-se em fase de introdução alimentar. Considerando o risco aumentado para alergia alimentar, qual a orientação adequada, conforme as diretrizes atuais?

- A)** Mensurar as IgE específicas para os alimentos mais alergênicos (leite, ovo, peixes, amendoim e castanhas) antes da introdução.
- B)** Postergar a introdução de alimentos potencialmente alergênicos para depois do primeiro ano de vida.
- C)** Iniciar qualquer alimento a partir deste momento, respeitando valor nutricional e cultura alimentar.
- D)** Evitar castanhas e utilizar fórmula extensamente hidrolisada caso seja necessário complementar o leite materno.

Questão 35

HIAE | SP | 2026

Menino de 14 anos apresenta febre alta há 7 dias, dor de garganta e surgimento de exantema maculopapular disseminado. Nega uso recente de antibióticos. Ao exame físico, observam-se exsudato amarelado em amígdalas, linfadenopatia generalizada, esplenomegalia e hepatomegalia discretas. O exantema acomete tronco, face e membros, sem prurido.

Considerando a principal hipótese diagnóstica, qual achado laboratorial é mais característico?

- A) Anemia normocítica com reticulocitose.
- B) Leucopenia intensa com neutropenia absoluta.
- C) Eosinofilia periférica significativa.
- D) Linfocitose com presença de linfócitos atípicos.

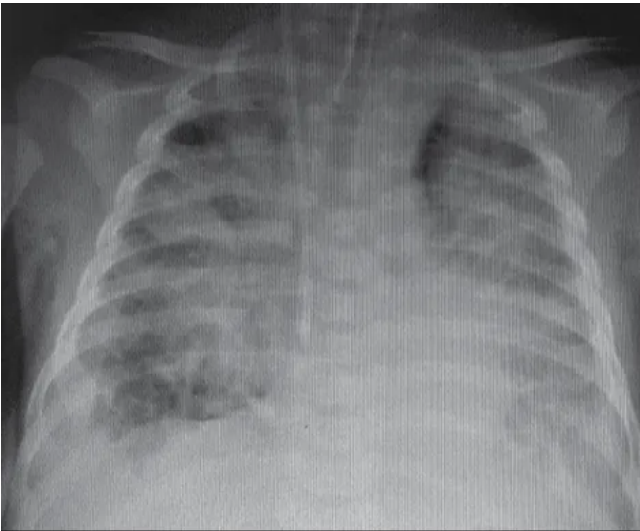
Questão 36

HIAE | SP | 2026

Um paciente de 7 anos encontra-se internado em UTI pediátrica devido a queimaduras que acometem 40% da superfície corpórea. Está intubado e em ventilação mecânica, sem necessidade de drogas vasoativas. Nas últimas 24 horas, apresentou piora ventilatória importante (radiografia de tórax a seguir). Não apresenta disfunção hemodinâmica grave; ecocardiograma funcional sem alterações.

No momento, encontra-se em modo assistido-controlado, pressão controlada, com os seguintes parâmetros: PEEP: 8 cmH₂O; frequência respiratória: 30 irpm; pressão controlada (acima do PEEP): 18 cmH₂O; tempo inspiratório: 0,8 s; FiO₂: 100%; média de volume corrente: 7 mL/kg; pressão média das vias aéreas (Paw): 15 cmH₂O. Gasometria arterial: pH: 7,24; pCO₂: 60; pO₂: 100; bic: 23; BE: -2; SatO₂: 84%.

Com base nos dados apresentados, assinale a alternativa que contenha o valor mais adequado do Índice de Oxigenação (IO) e a melhor conduta ventilatória a ser instituída nesse momento.



- A) IO: 15 - Aumentar PEEP para 10, tentar baixar PC para 15, objetivando volume corrente de 4 a 6 mL/kg por ciclo ventilatório, diminuir FR para 25; tolerar hipercapnia até pH de 7,2.
- B) IO: 18 - Aumentar PEEP para 12, tentar baixar PC para 15, objetivando volume corrente de 4 a 6 mL/kg por ciclo ventilatório; tolerar hipercapnia até pH de 7,15.
- C) IO = 15 - Aumentar PEEP para 10, aumentar PC para 20, objetivando melhora do volume corrente e da hipercapnia; diminuir FR para 22.
- D) IO = 18 - Aumentar PEEP para 10, manter PC em 18, com alvo de volume corrente de 6 a 8 mL/kg por ciclo ventilatório; diminuir FR para 25.

Questão 37

HIAE | SP | 2026

Uma criança de 8 anos, previamente saudável, é avaliada por quadro de febre baixa, náuseas, prostração, dor abdominal e icterícia. Há 2 dias, os pais notaram urina escura e fezes claras. A criança frequenta escola pública, e, recentemente, colegas de classe apresentaram sintomas semelhantes. No exame, observam-se hepatomegalia dolorosa e icterícia. AST e ALT estão significativamente elevadas; bilirrubina total: 6,5 mg/dL (direta: 4,2 mg/dL). Aguarda resultado de sorologias.

De acordo com os dados apresentados, a conduta imediata adequada consiste em

- A)** iniciar antibioticoterapia empírica com ceftriaxona, devido à possibilidade de colangite aguda.
- B)** realizar lavagem gástrica e uso de carvão ativado devido à suspeita de intoxicação exógena.
- C)** instituir medidas de suporte clínico e sintomático, com hidratação, alimentação leve e observação.
- D)** iniciar tratamento com antivirais, como ribavirina, enquanto aguarda sorologia.

Questão 38

HIAE | SP | 2026

Lactente de 5 meses é admitido no pronto-socorro com febre há 6 dias, conjuntivite bilateral não purulenta, língua em framboesa, exantema polimorfo e edema de mãos e pés. Os exames laboratoriais revelam: PCR de 120 mg/L, plaquetas de 600.000/mm³ e leucocitose. Ecocardiograma realizado no 6º dia revela Z-score de 2,7 na artéria coronária direita.

De acordo com as diretrizes atuais da American Heart Association (AHA) de 2024, qual terapêutica está indicada nos pacientes classificados como alto risco na patologia em questão?

- A)** Imunoglobulina intravenosa 2 g/kg + corticoterapia ou agentes biológicos associada ao ácido acetilsalicílico.
- B)** Imunoglobulina intravenosa 1 g/kg + corticoterapia ou agentes biológicos associada ao ácido acetilsalicílico.
- C)** Imunoglobulina intravenosa 2 g/kg + ácido acetilsalicílico.
- D)** Imunoglobulina intravenosa 1 g/kg + ácido acetilsalicílico.

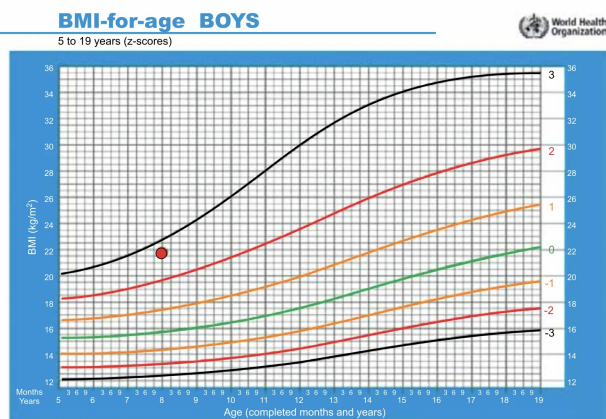
Questão 39

HIAE | SP | 2026

Durante uma consulta pediátrica de rotina, os pais de um menino de 8 anos relatam uso excessivo de telas e ausência de prática de atividade física, exceto pelas aulas de Educação Física realizadas duas vezes por semana na escola. O hábito alimentar é inadequado, com baixa ingestão de frutas e legumes, associado a preferência por alimentos ultraprocessados.

O índice de massa corporal (IMC) está representado na curva a seguir:

Assinale a alternativa que apresenta a classificação do estado nutricional do paciente em questão e os exames complementares iniciais indicados de acordo com a Sociedade Brasileira de Pediatria.



- A)** Obesidade grave; insulina, LDL, TGP, hemograma.
- B)** Obesidade; glicemia jejum, perfil lipídico e TGP.
- C)** Obesidade grave; TSH, perfil lipídico e perfil de ferro.
- D)** Sobrepeso; glicemia jejum, LDL, insulina, hemograma.

Questão 40

HIAE | SP | 2026

Uma criança do sexo feminino, 4 anos, é levada ao pronto atendimento com história de febre há 48 horas, de até 38,8 °C. Nas últimas 12 horas, os pais referem alteração do comportamento, incluindo episódios de confusão mental, irritabilidade e sonolência progressiva. Durante a avaliação na sala de emergência, a paciente apresentou pico febril e crise convulsiva focal, com necessidade de midazolam e fenitoína intravenosos para controle de crise. Após estabilização, foram solicitados exames complementares. Considerando o quadro clínico descrito, assinale a alternativa que apresenta as hipóteses diagnósticas mais prováveis.

- A)** Meningoencefalite e convulsão febril complexa.
- B)** Meningite bacteriana e convulsão febril complexa.
- C)** Meningoencefalite e crise convulsiva sintomática aguda.
- D)** Meningite bacteriana e crise convulsiva sintomática aguda.

Questão 41

HIAE | SP | 2026

Paciente do sexo masculino, 10 anos, é atendido na unidade básica de saúde com queixa de urina avermelhada há dois dias; nega febre, disúria ou queixas abdominais. Refere ter apresentado episódio de faringoamigdalite há aproximadamente 2 semanas, tratado ambulatorialmente. Ao exame físico, apresenta edema palpebral discreto (1+/4+) e pressão arterial de 130 x 85 mmHg, compatível com valores acima do percentil 95 para idade. Foram solicitados exames complementares, e o paciente permanece em acompanhamento na unidade.

Com base na hipótese diagnóstica mais provável, assinale a alternativa correta.

- A)** A presença de hipocomplementemia (C3 e CH50 reduzidos) é achado patognomônico dessa glomerulopatia.
- B)** A biópsia renal revela, classicamente, depósitos de IgA no mesângio.
- C)** A hematúria observada nesses casos é predominantemente formada por hemácias isomórficas.
- D)** A hematúria microscópica persistente pode durar até 18 meses, sem representar critério de mau prognóstico.

Questão 42

HIAE | SP | 2026

Paciente do sexo feminino, 8 anos de idade, é levada ao pediatra em consulta de puericultura para avaliação de crescimento. Sua altura está abaixo do percentil 3 para a idade, com velocidade de crescimento de 3 cm/ano. Ao exame físico, apresenta linfedema residual em dorso dos pés, pescoço curto e alado. Considerando o diagnóstico mais provável nesse caso, outras características comumente encontradas nesta patologia são:

- A)** valva aórtica bicúspide e cúbito varo.
- B)** puberdade precoce e hipotireoidismo.
- C)** valva aórtica bicúspide e falência ovariana.
- D)** infertilidade e hirsutismo.

Questão 43

HIAE | SP | 2026

Durante consulta de rotina, o pediatra não consegue palpar o testículo direito na bolsa escrotal de um menino de 1 ano e 6 meses, e ainda observa hipotrofia da bolsa testicular correspondente. Considerando o diagnóstico de criptorquidia, assinale a alternativa correta em relação às informações que devem ser dadas à família.

- A)** Infertilidade e risco de malignidade são complicações possíveis nos testículos não descidos e variam conforme a localização testicular.
- B)** O tratamento cirúrgico da criptorquidia deveria ter sido realizado antes dos 6 meses de idade.
- C)** O testículo criptorquídico deve ser removido cirurgicamente assim que o diagnóstico for estabelecido, devido ao risco de câncer testicular.
- D)** O tratamento deve ser conservador, pois a maioria dos casos se resolve espontaneamente após os 18 meses de idade.

Questão 44

HIAE | SP | 2026

Um bebê de 1 mês de vida está mamando no seio materno quando de repente apresenta sinais de engasgo com tosse e cianose perioral, mantendo-se consciente. A mãe chama por ajuda. Qual a conduta imediata está indicada?

- A)** Fazer manobra de Heimlich comprimindo a região superior do abdome.
- B)** Levantar o bebê, remover excesso de leite visível e fazer estímulo tátil nas costas.
- C)** Fazer manobra dos cinco golpes entre as escápulas e cinco compressões torácicas.
- D)** Iniciar manobras de ressuscitação cardiopulmonar (RCP).

Questão 45

HIAE | SP | 2026

Paciente do sexo masculino, 4 anos, com histórico de epilepsia em uso regular de ácido valproico há 8 meses, sem outras comorbidades, é levada ao pronto atendimento com queixa de dor abdominal epigástrica intensa há dois dias, associada a náuseas e vômitos. Ao exame físico, apresenta-se em regular estado geral, desidratado (2+/4+), com dor à palpação epigástrica, sem sinais de irritação peritoneal. Está afebril, anictérico, com padrão evacuatório preservado. Os exames laboratoriais revelam: TGO: 28 U/L (VR até 40); TGP: 30 U/L (VR até 41); amilase: 450 U/L (VR até 100); lipase: 650 U/L (VR até 60). Gama GT, bilirrubinas e transaminases normais. Considerando os achados clínicos e laboratoriais, qual é o diagnóstico mais provável?

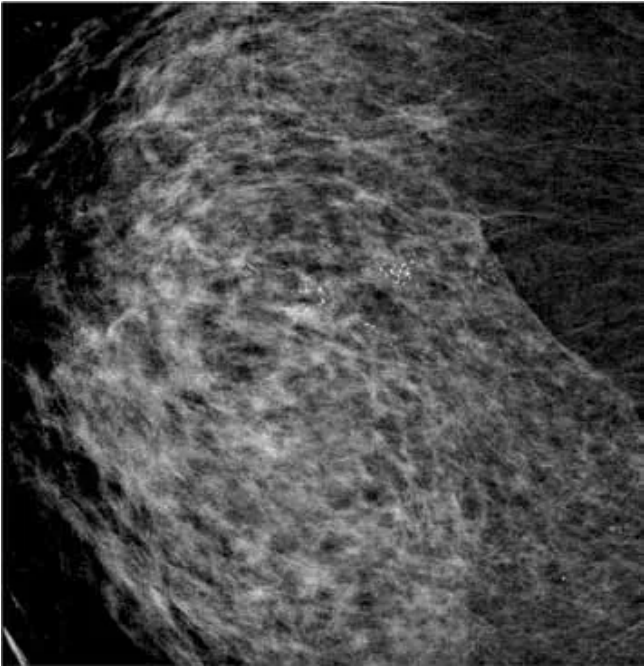
- A)** Hepatite aguda de etiologia medicamentosa.
- B)** Colecistite alitiásica associada a uso de anticonvulsivante.
- C)** Gastrite aguda funcional por irritação gástrica.
- D)** Pancreatite aguda induzida por ácido valproico.

Questão 46

HIAE | SP | 2026

Paciente de 57 anos, assintomática, sem história familiar de câncer de mama, comparece ao serviço de ginecologia trazendo mamografia de rastreamento, reproduzida a seguir. O exame físico não evidencia nódulos palpáveis ou linfadenopatia axilar.

Qual a conduta diagnóstica mais apropriada neste caso e a hipótese histopatológica mais provável, caso se confirme malignidade?



- A)** Core biopsy (agulha grossa), guiada por ultrassonografia; diagnóstico provável: carcinoma invasivo.
- B)** Core biopsy (agulha grossa), guiada por estereotaxia; diagnóstico provável: carcinoma ductal in situ.
- C)** Biópsia percutânea vácuo-assistida (mamotomia), guiada por estereotaxia; diagnóstico provável: carcinoma ductal in situ.
- D)** Biópsia percutânea vácuo-assistida (mamotomia), guiada por estereotaxia; diagnóstico provável: carcinoma invasivo.

Questão 47

HIAE | SP | 2026

Uma paciente de 16 anos procura o ambulatório de ginecologia por nunca ter menstruado. Informa que sua mãe teve menopausa precoce aos 37 anos. O exame físico evidencia desenvolvimento das mamas e pelos pubianos (Tanner IV), índice de Ferriman = 7, e seu peso e altura são 59 kg e 1,65 m, respectivamente. Ela traz alguns exames laboratoriais recentes já solicitados previamente em outro serviço: FSH: 5 mUI/mL; LH: 7 mUI/mL; Prolactina: 17 ng/mL; TSH: 2,6 µUI/mL. Qual é o próximo passo na investigação diagnóstica dessa paciente?

- A)** Solicitar ressonância nuclear magnética da hipófise.
- B)** Solicitar ultrassonografia pélvica e abdominal.
- C)** Solicitar cariótipo a partir de sangue periférico.
- D)** Solicitar outras dosagens hormonais, incluindo estradiol e testosterona.

Questão 48

HIAE | SP | 2026

Em relação aos cuidados no ciclo gravídico-puerperal de mulheres portadoras de HIV, é INCORRETO afirmar que

- A)** se recomenda administrar vacina para hepatite A em todas as gestantes susceptíveis.
- B)** provas de função renal e hepática são parte da rotina propedêutica laboratorial.
- C)** a vacinação para Haemophilus deve ser evitada naquelas mulheres com menos de 19 anos.
- D)** o tratamento da tuberculose latente, em mulheres com contagem CD4 < 350 células/mm³, deve ser realizado com isoniazida, associado à piridoxina.

Questão 49

HIAE | SP | 2026

Quanto ao rastreio de pré-eclâmpsia, assinale a alternativa correta.

- A)** Na avaliação dopplervelocimétrica, o aumento do índice de pulsatilidade da artéria oftálmica materna traduz o aumento da resistência vascular periférica materna.
- B)** Nas gestantes classificadas como de alto risco, recomenda-se administrar ácido acetilsalicílico 1,0 g/dia, preferencialmente à noite.
- C)** O rastreio realizado, entre 11 e 13 semanas, por uma combinação de fatores maternos, índices biofísicos e dosagens bioquímicas, apresenta sensibilidade de 95% para pré-eclâmpsia pré-termo.
- D)** A dosagem do fator de crescimento placentário se encontra aumentada entre 11 e 13 semanas de gestação.

Questão 50

HIAE | SP | 2026

Para uma paciente gestante com diagnóstico de síndrome de antifosfolípidos, assinale a alternativa correta.

- A)** O uso da aspirina deve ser suspenso 12 horas antes do parto, para permitir a raquianestesia ou peridural.
- B)** Quando houver histórico de perdas gestacionais de repetição, a pesquisa de polimorfismos da metileno-tetra-hidrofolato redutase norteia o uso de ácido acetilsalicílico durante o período pré-concepcional.
- C)** A administração de anticoagulante injetável durante a gestação é restrita àquelas mulheres com histórico pessoal de eventos trombóticos prévios e/ou atuais.
- D)** Diante do diagnóstico de trombocitopenia imune induzida pela heparina durante a gestação, o uso da heparina deve ser suspenso.

Questão 51

HIAE | SP | 2026

Quanto à vigilância do bem-estar fetal diante de quadro de restrição do crescimento, é correto afirmar que

- A)** o aumento da variação de curto prazo da frequência cardíaca fetal é marcador precoce de hipóxia fetal.
- B)** o fenômeno de centralização hemodinâmica fetal pode ser demonstrado pela redução

da relação cérebro-placentária, no estudo dopplervelocimétrico.

- C)** se evita o uso do mobilograma devido à sua baixa reprodutibilidade e a elevados índices de falso-positivo.
- D)** diante de quadro de restrição grave do crescimento fetal com peso estimado abaixo do percentil 1, mesmo sem alterações dopplervelocimétricas, recomenda-se parto com 34 semanas de gestação.

Questão 52

HIAE | SP | 2026

Gestante G2P1, 39 semanas, durante palpação obstétrica pelas manobras de Leopold, apresenta: polo duro, regular e globoso no fundo uterino; superfícies irregulares e pequenas partes palpáveis bilateralmente, sem dorso definido; polo volumoso, duro e móvel sobre a sínfise púbica; e estrutura mole e volumosa ocupando o estreito superior, sem pés palpáveis. Assinale a alternativa que apresenta a interpretação mais provável.

- A)** Apresentação cefálica defletida, dorso posterior.
- B)** Apresentação cefálica fletida, dorso à esquerda.
- C)** Apresentação pélvica completa, dorso anterior, atitude fletida.
- D)** Apresentação pélvica incompleta, dorso posterior, atitude fletida.

Questão 53

HIAE | SP | 2026

Gestante G3P0, 40 semanas, período expulsivo há 50 min, analgesiada por duplo bloqueio, apresenta desaceleração prolongada de 6 min na cardiotocografia, não responsiva a medidas iniciais de ressuscitação fetal. Ao toque: dilatação total, occípito-direita-anterior, plano +2 de De Lee, pelve adequada e líquido claro. Qual a conduta mais adequada nesse momento?

- A)** Monitorar e aguardar recuperação.
- B)** Cesariana de emergência.
- C)** Iniciar ocitocina para abreviar expulsivo.
- D)** Parto vaginal instrumental imediato (fórcipe/vácuo).

Questão 54

HIAE | SP | 2026

Paciente, 28 anos, G2P0A1, 6 semanas pela DUM, apresenta dor pélvica de leve intensidade e sangramento genital vinhoso. USG transvaginal: massa anexial esquerda de 2,5 cm de diâmetro médio, sem líquido livre em fundo de saco. β -hCG inicial: 3.200 mUI/mL. Opta-se por metotrexato dose única (50 mg/m²). No 4º dia: β -hCG 3.050 mUI/mL; no 7º dia: 2.750 mUI/mL. Paciente permanece assintomática. Assinale a alternativa que apresenta a conduta mais adequada.

- A)** Conduta expectante com controle de β -hCG em 48 horas.
- B)** Repetir dose de metotrexato.
- C)** Manter seguimento semanal do β -hCG até negativação.

- D)** Indicar salpingectomia laparoscópica imediata.

Questão 55

HIAE | SP | 2026

As Diretrizes Brasileiras para o Rastreamento do Câncer de Colo do Útero, utilizando testes moleculares para detecção de DNA-HPV oncogênico, foram aprovadas em 2025. Assinale a alternativa que NÃO está em acordo com as recomendações de transição do rastreamento citológico para o rastreamento com teste de DNA-HPV oncogênico.

- A)** Mulheres previamente identificadas no rastreamento citológico com indicação de colposcopia também devem ser testadas para DNA-HPV oncogênico para reavaliar essa indicação.
- B)** Recomenda-se, após introdução do teste de DNA-HPV oncogênico, que ele seja utilizado em substituição à citologia na próxima data de rastreio.
- C)** Recomenda-se interromper definitivamente o rastreio com a citologia em locais em que a transição para o teste de DNA-HPV oncogênico já foi implementada.
- D)** Recomenda-se, para cenários em que o teste de DNA-HPV oncogênico ainda não esteja disponível, manter o rastreamento utilizando-se a citologia trienal após dois resultados anuais consecutivos negativos.

Questão 56

HIAE | SP | 2026

Mulher cis de 62 anos comparece à consulta por queixa de urgeincontinência e episódios de infecção urinária - 3 nos últimos 6 meses. Refere hipertensão arterial sistêmica e faz uso de losartana 50 mg/dia. Nuligesta, menopausa aos 49 anos, nega terapia hormonal da menopausa; atualmente sem atividade sexual, pois é divorciada há 5 anos. Ao exame físico: órgãos genitais externos hipotróficos e sem perdas urinárias ao esforço solicitado. Exame especular com conteúdo vaginal escasso, diminuição da rugosidade das paredes vaginais e petéquias subepiteliais na mucosa.

Assinale a alternativa correta em relação à abordagem terapêutica para os sintomas dessa paciente.

- A)** O uso de laser de CO2 fracionado é considerado atualmente o tratamento de primeira linha para mulheres com sintomas unicamente da síndrome genitourinária.
- B)** A terapia hormonal da menopausa sistêmica contendo estrogênio é uma alternativa para melhora dos sintomas genitourinários da paciente em questão.
- C)** Para pacientes tratadas da síndrome genitourinária da pós-menopausa com estrogênio vaginal contínuo a longo prazo, não se recomenda uso de progestágeno para proteção endometrial.
- D)** O uso de estrogênio unicamente por via vaginal não é capaz de melhorar os sintomas urinários, como bexiga hiperativa, urgeincontinência e infecções urinárias de repetição.

Questão 57

HIAE | SP | 2026

Mulher cis de 25 anos, nulípara, com ciclos menstruais irregulares, procura orientação contraceptiva. Ela relata que teve episódios de enxaqueca com aura nos últimos 6 meses em acompanhamento com neurologista.

Qual é a melhor opção contraceptiva para essa paciente?

- A)** Dispositivo intrauterino liberador de levonorgestrel (DIU-LNG), pois não contém etinilestradiol.
- B)** Mulheres com enxaqueca com aura não podem utilizar nenhum método contraceptivo hormonal, sendo o preservativo considerado o único método elegível para essa paciente.
- C)** Anel vaginal combinado (etinilestradiol + etonogestrel) por evitar a primeira passagem hepática e disponibilizar dose mínima de hormônios sistêmicos.
- D)** Adesivo transdérmico contraceptivo (etinilestradiol + norelgestromina), pois seu progestágeno não é trombogênico.

Questão 58

HIAE | SP | 2026

Paciente de 50 anos, com fluxo menstrual volumoso, dismenorreia e dor pélvica há um ano, presumivelmente por mioma, sendo essa a única alteração aos testes de rastreamento e exames diagnósticos pré-operatórios. Passará por histerectomia total laparoscópica, e seu médico destaca não ser possível a extração do órgão de forma íntegra, devido às suas grandes dimensões. Por isso, necessitará realizar fragmentação (morcelamento) do conjunto útero e nódulo tumoral de forma protegida, ou seja, com o produto de histerectomia dentro de um saco de contenção intra-abdominal, para que não haja espalhamento tecidual na superfície peritoneal e vísceras. Dessa forma, na eventualidade de um achado incidental de tumor maligno no pós-operatório, que era previamente suposto como mioma, espera-se não piorar estadiamento e prognóstico da paciente.

Qual é a neoplasia que justifica essa conduta cirúrgica?

- A)** Carcinoma espinocelular do colo uterino.
- B)** Adenocarcinoma do endométrio.
- C)** Sarcoma uterino.
- D)** Carcinoma seroso do ovário.

Questão 59

HIAE | SP | 2026

Dentre as indicações para o tratamento cirúrgico da endometriose, qual é considerada relativa e não absoluta?

- A)** Estenose ureteral pélvica, com uretero-hidronefrose ipsilateral e função renal preservada.
 - B)** Lesão de endometriose no apêndice cecal.
 - C)** Endometriose em retossigmoide, com semioclusão intestinal.
 - D)** Endometriose como causa única de infertilidade conjugal.
-

Questão 60

HIAE | SP | 2026

Dentre as afirmações a seguir, assinale a alternativa correta.

- A)** Embora as gestações não aumentem o risco de incontinência urinária ou distopias genitais no futuro, o parto normal predispõe a esses desfechos.
- B)** Pacientes idosas são grupo de risco para incontinência urinária mista, devendo-se atentar a esse diagnóstico na decisão terapêutica.
- C)** A cirurgia de Burch, ou colposuspensão, é a técnica preferencial para o tratamento da incontinência urinária de esforço em pacientes obesas e com deficiência esfinteriana intrínseca.
- D)** A identificação do tipo de incontinência urinária passa pela classificação POP-Q, que esclarece os quadros de hipermobilidade uretral e quantifica os níveis pressóricos da perda urinária em cmH₂O.

Questão 61

HIAE | SP | 2026

Uma mulher de 84 anos é levada à UBS por alteração do comportamento há 36 horas, com momentos de apatia alternando com agitação noturna. Nega febre, tosse ou dor torácica. Sem queixas urinárias. Refere constipação há cinco dias. Medicações atuais: enalapril 10 mg/d; amitriptilina 25 mg à noite (iniciada há dez dias para dor neuropática); oxibutinina 5 mg 2x/d para bexiga hiperativa; difenidramina 50 mg à noite “para dormir” nas últimas cinco noites; ciclobenzaprina ocasional. Ao exame físico, apresenta: PA: 138 x 82 mmHg; FR: 18 rpm; SatO₂: 96% em ar ambiente; afebril; mucosas ressecadas; abdome timpânico com fecaloma palpável; sem sinais neurológicos focais. Teste 4AT: 6 (alteração de alerta, inatenção e curso flutuante).

Qual é a conduta mais apropriada para o manejo inicial do caso?

- A)** Iniciar haloperidol em baixa dose para controle da agitação e programar reavaliação em 24 a 48 horas com TC de crânio se não houver melhora.
- B)** Corrigir hidratação e tratar constipação, suspender amitriptilina, introduzir benzodiazepínico de curta ação e reavaliar em 24 a 48 horas.
- C)** Iniciar medidas de reorientação, mobilização precoce e hidratação, suspender difenidramina e amitriptilina, revisar oxibutinina e reavaliar em 24 horas.
- D)** Solicitar urocultura e TC de crânio, tratar bacteriúria assintomática se presente e adiar mudanças no esquema medicamentoso até estabilização clínica.

Questão 62

HIAE | SP | 2026

Uma mulher de 72 anos procura a UBS por dor crônica em ambos os joelhos, sem horário preferencial, mas pior ao subir escadas. Nega sinais inflamatórios. Tem hipertensão diagnosticada há quinze anos, atualmente com níveis controlados com uso de enalapril 20 mg ao dia. Usa paracetamol “de vez em quando”, pois não gosta de tomar comprimidos, com pouco alívio da dor. Nega outras comorbidades. Sem história de úlcera péptica, sangramento ou doença hepática. Queixa de dispepsia esporádica. Ao exame físico, notam-se crepitação bilateral em joelhos, dor à palpação da interlinha medial. IMC: 29 kg/m². Raios-X prévios

mostram osteófitos e redução do espaço articular tibiofemoral bilateral. TFG estimada: 80 mL/min/1,73 m².

Considerando as melhores evidências científicas, assim como as preferências da paciente, qual é a melhor conduta para o caso?

- A)** Prescrever sulfato de glucosamina, iniciar reabilitação fisioterápica e associar ibuprofeno 600 mg + omeprazol se necessário.
- B)** Oferecer programa de exercícios e perda ponderal, associando AINE tópica como primeira linha, com plano de revisão em seis semanas.
- C)** Oferecer programa de perda ponderal e manter paracetamol 1 g em dose única diária, suspender exercícios e reavaliar em seis semanas.
- D)** Encaminhar para infiltração intra-articular de glicocorticoide, por oferecer alívio mais duradouro que medidas não farmacológicas nesse caso.

Questão 63

HIAE | SP | 2026

Durante uma visita domiciliar, o médico atende Carolina, de 76 anos, com história de duas quedas nos últimos seis meses (uma ao levantar-se à noite e outra no banheiro). Refere tontura ao levantar, medo de cair e sente que está diminuindo sua capacidade de fazer as atividades do dia a dia. Atualmente está em uso de hidroclorotiazida 25 mg/d, metoprolol 50 mg 2x/d e clonazepam 0,5 mg à noite, sem modificação recente nas medicações.

No domicílio, notam-se tapetes soltos na sala e iluminação fraca no corredor para o banheiro. Carolina usa chinelos moles e, às vezes, caminha de meias. Ao exame físico, nota-se marcha lenta, sem sinais neurológicos focais. PA sentada: 140 x 85 mmHg; PA ortostática: 130 x 80 mmHg.

Qual é a conduta com maior impacto imediato na redução do risco de novas quedas nesse caso?

- A)** Aplicar o Timed Up and Go para classificar o risco de queda e rastrear sarcopenia antes de definir a intervenção prioritária.
- B)** Prescrever treino de força e equilíbrio supervisionado, remover tapetes e melhorar a iluminação do domicílio.
- C)** Iniciar esquema de desprescrição do clonazepam e encaminhar para programa supervisionado de força e equilíbrio.
- D)** Reduzir o diurético tiazídico, ajustar a dose do betabloqueador e fornecer bengala para a instabilidade postural.

Questão 64

HIAE | SP | 2026

Rita, 44 anos, trabalhadora doméstica, procura a UBS em uma sexta-feira, por demanda espontânea, por dor em região lombar há três meses, pior com esforços, sem irradiação. Já usou analgésicos por conta própria, com alívio parcial, e solicita encaminhamento para o ortopedista. No acolhimento, a enfermeira colhe história dirigida, verifica sinais de alerta (negativos) e agenda avaliação com a médica da equipe da UBS, para o início da semana seguinte, para definir plano terapêutico.

Com base nos atributos da Atenção Primária à Saúde, assinale a alternativa que apresenta corretamente a interpretação mais adequada para a situação relatada.

- A)** O atendimento no acolhimento indica que o acesso de primeiro contato foi respeitado, mesmo sem consulta médica imediata.
- B)** O agendamento para a semana seguinte caracteriza a longitudinalidade, pois garante seguimento contínuo do caso ao longo do tempo.
- C)** A integralidade ficou prejudicada nesse caso, porque não houve atendimento médico ou manejo clínico da queixa no primeiro momento.
- D)** A coordenação do cuidado foi falha por não ter sido feito o encaminhamento ao especialista indicado para o caso.

Questão 65

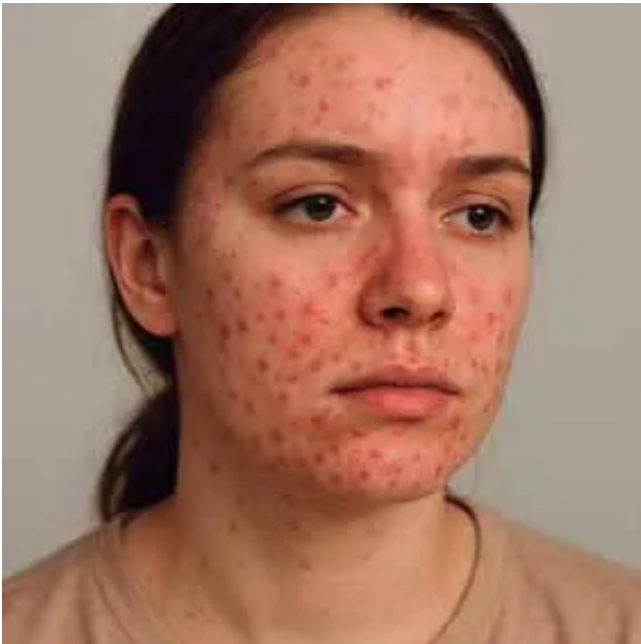HIAE | SP | 2026

Leia o caso e avalie a imagem a seguir:

Diana tem 25 anos e fez tratamentos para acne desde o início da adolescência. Já utilizou diversos tratamentos tópicos e orais, mas de forma intermitente e curta (menos de trinta dias); logo que melhorava, parava o cuidado. Hoje ela foi à UBS pedindo para ser encaminhada para dermatologista porque quer dar fim ao problema. Atualmente trabalha e estuda, mora com os pais, está com vacinas em dia, não tem outras queixas, já tem prática sexual e faz uso de anticoncepcional oral (ACO), mas deseja passar para dispositivo intrauterino.

Segue foto da paciente:

Considerando todas as informações ofertadas, assinale a alternativa que apresenta corretamente a conduta adequada para o caso.



- A)** Encaminhar à dermatologia, pois é um caso de acne grave com história de falhas de tratamento, e orientar a não trocar ainda o ACO, pois ele ajuda no tratamento da acne.
- B)** Reiniciar o tratamento para acne moderada, com uso de tetraciclina oral e tratamento tópico com retinoide por sessenta dias, e solicitar Papanicolau para avaliar troca de método anticoncepcional.
- C)** Iniciar o tratamento com uso de doxiciclina oral por três meses, corticoide tópico e manutenção do método anticoncepcional no primeiro momento, com reavaliação em

trinta dias.

- D)** Iniciar o tratamento para acne leve, com uso tópico de retinoide tópico e peróxido de benzoíla por sessenta dias; caso não haja melhora, a paciente deve ser encaminhada à dermatologia.

Questão 66

HIAE | SP | 2026

Christian tem 16 anos e foi à UBS sozinho buscar ajuda. Está preocupado porque fuma desde os 12 anos, e ontem seu tio foi internado por tosse com sangue, quadro que a família alega ser causado pelo cigarro. Fernanda, médica de família, acolhe-o e, na anamnese, percebe que ele está em fase de ação para parar de fumar. Registra que ele não faz uso de medicamentos contínuos, bebe eventualmente cerveja com amigos e iniciou atividade sexual, mas no momento não tem parceria fixa.

Em relação à conduta sobre o tabagismo, assinale a alternativa correta sobre o cuidado dessa pessoa.

- A)** Adolescentes estão em fase de experimentação e são menos vulneráveis à dependência, então o aconselhamento breve individual é suficiente nesse caso.
- B)** Considerando que o paciente está em fase de ação, deve-se introduzir tratamento em grupo e medicamentoso com uso de reposição de nicotina por adesivo.
- C)** Deve-se avaliar o grau de dependência e aproveitar o estágio de motivação para convidá-lo para participar de um grupo de aconselhamento para parar de fumar.
- D)** A abordagem individual tem melhor evidência do que a em grupo e, quando associada a bupropiona, tem apresentado resultados mais rápidos.

Questão 67

HIAE | SP | 2026

Roberto tem 80 anos e é um homem obeso, com hipertensão e diabetes, que tem uma vida ativa, sem limitações das suas atividades diárias, de idas ao clube, viagens aos fins de semana e acompanhamento de negócios junto aos filhos. Costuma fazer exame de rastreamento para câncer de próstata e, neste ano, voltou ao médico de família para solicitá-lo.

Assinale a alternativa que descreve de forma completa as informações necessárias para decidir solicitar ou não o exame de rastreio, com base no conceito de prevenção quaternária.

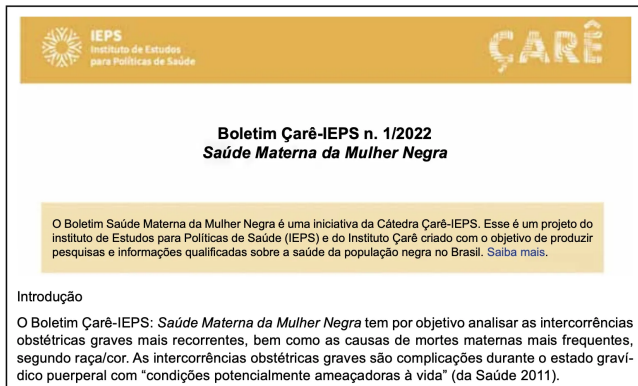
- A)** Além da idade, é importante considerar a relação médico-paciente e compartilhar a decisão de realizar o rastreamento.
- B)** Os antecedentes pessoais e familiares são suficientes para a decisão no caso específico de pacientes fora da faixa etária recomendada para o rastreamento.
- C)** É preciso avaliar expectativa de vida, além de comorbidades e antecedentes familiares, para ofertar a possibilidade de rastreamento.
- D)** Considerando as características do exame de PSA e a expectativa de vida, o rastreamento deve ser solicitado para o paciente.

Questão 68

HIAE | SP | 2026

Analise o boletim a seguir, considerando o seu objetivo:

Considerando os princípios filosóficos do SUS, com qual dos princípios a seguir o boletim se relaciona?



The image shows the cover of a bulletin titled "Boletim Saúde Materna da Mulher Negra n. 1/2022". The header includes the logo of IEPS (Instituto de Estudos para Políticas de Saúde) and the logo of ÇARÊ. The text on the cover reads: "O Boletim Saúde Materna da Mulher Negra é uma iniciativa da Cátedra Çarê-IEPS. Esse é um projeto do Instituto de Estudos para Políticas de Saúde (IEPS) e do Instituto Çarê criado com o objetivo de produzir pesquisas e informações qualificadas sobre a saúde da população negra no Brasil. Saiba mais." Below this, there is an "Introdução" section that states: "O Boletim Çarê-IEPS: Saúde Materna da Mulher Negra tem por objetivo analisar as intercorrências obstétricas graves mais recorrentes, bem como as causas de mortes maternas mais frequentes, segundo raça/cor. As intercorrências obstétricas graves são complicações durante o estado gravídico puerperal com "condições potencialmente ameaçadoras à vida" (da Saúde 2011).

- A) Universalidade.
- B) Controle social.
- C) Abordagem comunitária.
- D) Equidade.

Questão 69

HIAE | SP | 2026

Lúcia, 74 anos, viúva, aposentada, vive sozinha e apresenta hipertensão controlada com losartana, além de insuficiência renal leve (TFG estimada em 55 mL/min). Há catorze meses, queixa-se de dor difusa, fadiga intensa e insônia. Apresenta diagnóstico de fibromialgia realizado por reumatologista há oito meses. Refere que o uso regular de paracetamol não trouxe benefício relevante. Relata tristeza, isolamento social e redução importante das atividades que antes realizava, como encontros no grupo da igreja. Na consulta da APS, pede "um remédio mais forte" e diz que não acredita em "exercícios que nunca funcionaram". Qual deve ser a conduta prioritária nesse caso?

- A) Introduzir antidepressivo tricíclico em baixa dose para manejo da dor e do sono, mantendo analgésico simples conforme necessidade.
- B) Iniciar anticonvulsivante, como gabapentina ou pregabalina, para tratamento da dor neuropática difusa, associado a seguimento clínico próximo.
- C) Fortalecer o plano terapêutico multiprofissional com exercícios supervisionados, psicoterapia e educação em saúde, podendo associar fármaco adjuvante.
- D) Escalar a dose de paracetamol até o limite terapêutico seguro, monitorando função hepática e reforçando adesão ao uso regular.

Questão 70

HIAE | SP | 2026

Um imigrante moçambicano de 35 anos, vivendo no Brasil há oito meses, divide um quarto com outros dez trabalhadores em moradia coletiva. Relata boa saúde, sem tosse, febre ou

perda de peso. Foi identificado como contato domiciliar de caso bacilífero de tuberculose pulmonar confirmado na mesma residência. Realizou prova tuberculínica (PPD), com resultado de 5 mm, e radiografia de tórax normal. Não é HIV positivo e não tem comorbidades conhecidas.

Qual é a conduta mais adequada nesse caso?

- A)** Considerar PPD negativo, pois o valor de 5 mm não configura infecção em indivíduo imunocompetente; não indicar tratamento.
- B)** Interpretar como infecção latente por se tratar de contato de caso bacilífero com PPD \geq 5 mm; iniciar esquema curto semanal de rifapentina + isoniazida por doze semanas.
- C)** Repetir a PPD em oito semanas, pois o resultado de 5 mm não é suficiente para definir diagnóstico mesmo em contatos; aguardar para decidir tratamento.
- D)** Iniciar regime clássico com isoniazida por seis meses, independentemente do valor do PPD, pois todo contato de bacilífero deve receber tratamento preventivo.

Questão 71

HIAE | SP | 2026

Mulher, 36 anos, parda, mora em município do semiárido nordestino com baixo IDH. Mãe solo de três filhos, trabalha como diarista e recebe Bolsa Família. Relata insegurança alimentar frequente, especialmente no fim do mês, quando recorre a alimentos ultraprocessados por serem mais baratos. O acesso a frutas e verduras é limitado. Refere obesidade desde a adolescência (IMC: 34), pressão arterial limítrofe e fadiga constante. Diz que já tentou “dietas restritivas da internet” sem sucesso e manifesta desejo de emagrecer “para melhorar a saúde e cuidar dos filhos”.

Qual deve ser a prioridade da equipe de APS diante desse caso?

- A)** Incentivar mudanças graduais no padrão alimentar e buscar articulação com programas sociais locais, mesmo que o impacto clínico inicial seja limitado.
- B)** Considerar tratamento farmacológico como apoio ao emagrecimento, diante do histórico de falhas prévias e da motivação expressa pela paciente.
- C)** Estimular a participação em grupos comunitários de atividade física e saúde, aproveitando recursos disponíveis no território como ponto de partida.
- D)** Solicitar avaliação em nível secundário para ampliar opções terapêuticas e compartilhar o manejo do caso.

Questão 72

HIAE | SP | 2026

Gestante de 24 anos, 30 semanas, procura atendimento por dor intensa e feridas em região genital há cinco dias, que no momento dificulta a sua deambulação. Há cerca de um ano, teve quadro muito semelhante, mas não procurou atendimento. Ao exame: múltiplas úlceras rasas, de fundo avermelhado, bordas irregulares, algumas já cicatrizando. Linfonodos inguinais discretamente aumentados e dolorosos. Perguntada, a paciente refere que o quadro iniciou com lesões bolhosas.

Qual a conduta correta para esse caso?

- A)** Iniciar penicilina G benzatina em dose única, cobrindo sífilis, e observar evolução antes de introduzir outro tratamento.

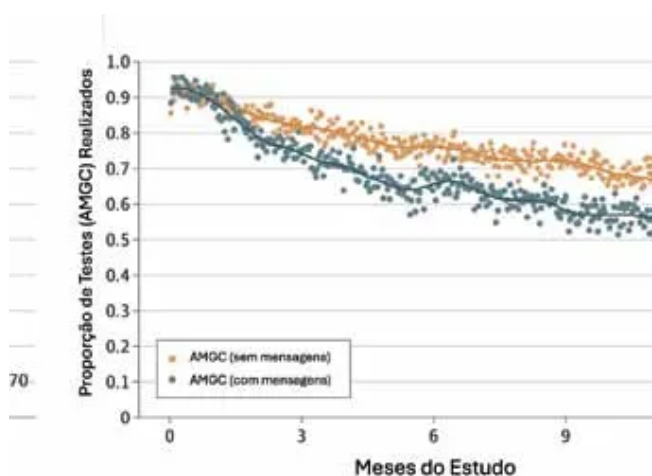
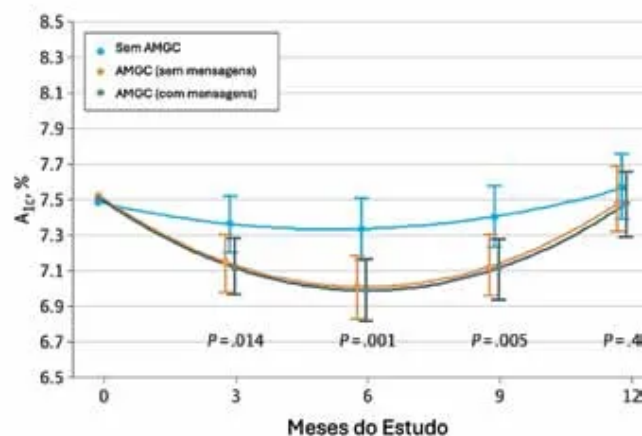
- B)** Introduzir aciclovir oral, diante da suspeita de herpes recorrente, e solicitar testagem rápida para sífilis com eventual associação de penicilina se reagente.
- C)** Prescrever ceftriaxona intramuscular associada a azitromicina oral, visando à cobertura para cancro mole e clamídia, postergando o início de antivirais.
- D)** Optar por tratamento sintomático com penicilina G benzatina + aciclovir, independentemente da confirmação diagnóstica, considerando riscos para mãe e feto.

Questão 73

HIAE | SP | 2026

Young et al. (“Glucose self-monitoring in non-insulin-treated patients with type 2 diabetes in primary care settings: a randomized trial”) estudaram o automonitoramento de glicemia capilar (AMGC) no controle da hemoglobina A1c de pacientes com diabetes tipo 2. Para isso, os autores utilizaram de três estratégias cujos resultados da publicação são demonstrados na figura a seguir. O grupo-controle (sem AMGC) foi orientado apenas a manter o uso habitual de seus medicamentos e a realizar exames laboratoriais trimestrais. Os demais participantes foram instruídos a realizar o AMGC: um grupo de forma periódica, sem suporte adicional (AMGC - sem mensagens), e outro com o mesmo protocolo, mas recebendo lembretes por mensagens de texto (AMGC - com mensagens).

Sobre a interpretação desses resultados, assinale a alternativa correta.



- A)** A intervenção (AMGC) não se mostrou eficaz durante os quatro períodos da condução do estudo, o que é bem demonstrado pelos intervalos de confiança.

- B) A não aderência à intervenção por parte dos pacientes pode ter sido um motivo para o resultado do estudo em doze meses.
- C) O lembrete, por mensagens de texto, de realizar a AMGC melhorou o controle da A1c nos três primeiros períodos do estudo.
- D) Apesar da diferença significativa notada ao final dos doze meses do estudo, os três grupos retornaram aos valores de A1c basais.

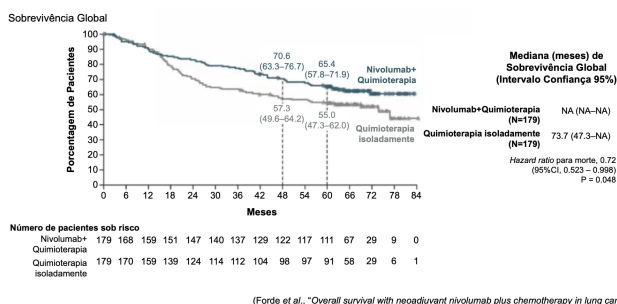
Questão 74

HIAE | SP | 2026

Forde et al. publicaram recentemente (“Overall survival with neoadjuvant nivolumab plus chemotherapy in lung cancer”) os resultados de sobrevivência global do estudo CheckMate 816, no qual 358 pacientes com câncer de pulmão foram randomizados em dois grupos iguais para receberem nivolumab (imunoterapia) + quimioterapia neoadjuvante (grupo experimental) em comparação a quimioterapia isoladamente (tratamento convencional; grupo-controle). O desfecho primário do estudo, ou seja, para o qual o cálculo amostral foi realizado, foi sobrevivência livre de evento e resposta patológica completa.

Os principais resultados são demonstrados na imagem a seguir, sendo NA um resultado não alcançado:

Sobre a interpretação dos dados fornecidos na imagem, assinale a alternativa correta.



- A) O baixo número de indivíduos válidos a partir dos 72 meses dificulta a validade externa do principal resultado demonstrado (sobrevivência acumulada de 73,7 meses no grupo que recebeu quimioterapia isoladamente).
- B) A maior parte das censuras de pacientes aconteceu nos primeiros cinco anos de acompanhamento, por isso a pouca quantidade de pacientes analisados tardiamente para o desfecho.
- C) A sobrevivência global foi maior no grupo que recebeu nivolumab e quimioterapia quando comparado aos pacientes que receberam somente quimioterapia, porém a mediana de sobrevivência não foi alcançada em ambos os grupos em 48 ou 60 meses.
- D) O largo intervalo de confiança (95%CI) demonstra uma diferença muito pequena da adição de nivolumab à quimioterapia neoadjuvante na sobrevivência global de pacientes com câncer de pulmão, fator esse que se reflete no valor de P limítrofe (P = 0,048) no cálculo de risco por regressão logística.

Questão 75

HIAE | SP | 2026

Um paciente de 62 anos, com histórico de hipertensão e diabetes, é atendido em

pronto-socorro de um município do interior por um médico plantonista.

Diante da suspeita de síndrome coronariana aguda, o profissional aciona, por telemedicina, um cardiologista de referência em hospital da capital, que orienta condutas diagnósticas e terapêuticas. Durante o processo, algumas condutas são adotadas pelo médico local sem registro detalhado das orientações recebidas do especialista remoto. O paciente evolui para complicações, e a família questiona judicialmente quem deve ser responsabilizado pelo desfecho.

Considerando os princípios éticos e legais aplicáveis à prática médica, qual é a interpretação correta em relação à responsabilidade profissional nesse caso?

- A)** A responsabilidade recai exclusivamente sobre o médico local, especialmente porque não registrou detalhadamente as orientações recebidas do especialista remoto e, também, por ser o executor das condutas por ter contato físico com o paciente.
- B)** A responsabilidade é apenas do especialista remoto, pois foi ele quem definiu a conduta terapêutica diante do quadro clínico suspeito em razão de ter sido acionado.
- C)** Ambos os médicos têm responsabilidade assistencial, devendo responder de forma solidária pela qualidade do atendimento, cada um dentro de sua esfera de atuação e decisão.
- D)** Uma vez que a orientação foi remota e sem exame físico presencial, a atuação do especialista tem caráter consultivo e, em regra, não estabelece vínculo assistencial direto, não gerando sua responsabilidade pelo desfecho.