




# USP-RP

2026 | SP | 100 Questões




## Questão 1

USP-RP | SP | 2026

Paciente masculino, 55 anos, procurou atendimento para rastreamento de câncer de próstata com resultados de exames a seguir. Apresenta sintomas leves do trato urinário inferior com pontuação de 6/35 de acordo com o International Prostate Symptoms Score (I PSS). Refere antecedente de neoplasia de próstata na família. Exame digital demonstrou próstata com consistência fibroelástica, sem nódulos, indolor e peso estimado em 30g. Ressonância Magnética Multiparamétrica de próstata não demonstrou nódulos ou lesões suspeitas. Volume da próstata à ressonância de 21cm<sup>3</sup>.

Qual a conduta mais apropriada?

LABORATORIO HC FMRP USP		
EXAMES	RESULTADO	VALOR DE REFERÊNCIA
PSA total	1,2 ng/ml	0 a 3,0 ng/ml
PSA livre	0,51 ng/ml	
Relação livre/total	42%	> 20%
Densidade PSA	0.06ng/ml.cm <sup>3</sup>	< 0.20
Urocultura	negativa	

- A) Retorno em um ano com novo PSA.
- B) Fluxometria urinária.
- C) Alfa bloqueador associado a inibidor da 5 alfa redutase.
- D) Biópsia de próstata.

## Questão 2

USP-RP | SP | 2026

Um homem de 70 anos, com histórico de claudicação intermitente para menos de 200 metros, chega ao serviço de urgência referindo piora aguda da dor no pé direito nas últimas 8 horas, com dor mesmo em repouso. Ao exame, o pé encontra-se frio, pálido e com cianose de dedos. Os pulsos femorais são palpáveis, mas os pulsos poplíteo, tibiais e pediosos não são palpáveis e estão ausentes ao Doppler.

Qual é a hipótese diagnóstica mais provável para o agravamento agudo da condição do paciente?

- A) Embolia arterial aguda.
- B) Flegmasia cerulea dolens.
- C) Trombose arterial aguda.
- D) Insuficiência arterial crônica descompensada.

## Questão 3

USP-RP | SP | 2026

Homem, 45 anos, obeso (IMC 32 kg/m<sup>2</sup>), é submetido a artroplastia total de joelho direito. No 3º dia pós-operatório, apresenta dispneia súbita, taquicardia (FC: 110 bpm), saturação de oxigênio de 88% em ar ambiente e dor torácica pleurítica. Ao exame físico, nota-se edema assimétrico em membro inferior direito, com diferença de circunferência de 3 cm em relação

ao contralateral. O paciente não recebeu profilaxia antitrombótica adequada no pré-operatório. A angiotomografia de tórax confirma embolia pulmonar bilateral e o ultrassom Doppler venoso evidencia trombose venosa profunda em veias poplítea e femoral superficial direitas.

Qual a conduta mais apropriada para este paciente?

- A)** Realizar trombólise sistêmica com alteplase seguida de anticoagulação com heparina de baixo peso molecular.
- B)** Iniciar anticoagulação com heparina não fracionada endovenosa por 24 horas, seguida de varfarina por 3 meses, mantendo INR entre 2,0 - 3,0.
- C)** Administrar rivaroxabana 15 mg de 12/12h por 21 dias, seguida de 20 mg 1x/dia por 3 a 6 meses.
- D)** Iniciar dabigatrana 150 mg de 12/12h imediatamente, sem necessidade de anticoagulação parenteral prévia.

---

#### Questão 4

USP-RP | SP | 2026

Homem de 58 anos, tabagista de 40 anos/maço, com diagnóstico conhecido de DPOC grave, faz uso contínuo de oxigênio domiciliar (2 L/min) e broncodilatadores de longa ação. Apresenta dor torácica súbita de início noturno e dispneia em repouso. Ao exame físico, murmúrio vesicular abolido em hemitórax esquerdo, timpanismo à percussão e tiragem subcostal. Radiografia de tórax revela pneumotórax espontâneo à esquerda, com colapso parcial do pulmão. É realizada drenagem pleural com selo d'água. Mesmo após 72 horas de drenagem, persiste fuga aérea contínua, e a radiografia de controle mostra ausência de expansão pulmonar significativa. O paciente permanece estável, sem febre ou sinais de infecção.

Qual a conduta mais adequada neste momento?

- A)** Realizar broncoscopia com instilação de cola biológica no brônquio segmentar afetado.
- B)** Realizar videotoracoscopia com ressecção de bolhas subpleurais e pleurodese mecânica.
- C)** Realizar pleurodese química com talco através do dreno torácico.
- D)** Retirar o dreno e manter seguimento ambulatorial com radiografias seriadas.

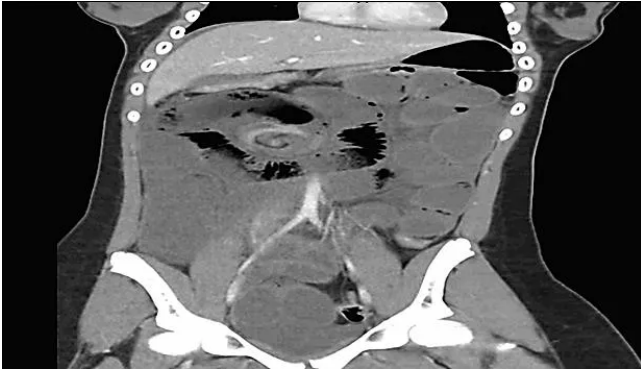
---

#### Questão 5

USP-RP | SP | 2026

05. Menina de 12 anos é levada ao pronto-socorro com história de dor abdominal há cerca de 24 horas, associada a náuseas, vômitos, prostração progressiva e redução da diurese. Ao exame, apresenta-se hipotensa, com sinais de desidratação, abdome distendido e doloroso difusamente. Foi realizada tomografia de abdome com contraste, cuja reconstrução coronal é apresentada a seguir:

Qual é a hipótese diagnóstica mais provável?



- A)** Apendicite aguda complicada com peritonite generalizada.
- B)** Intussuscepção ileocólica com necrose colônica.
- C)** Torção intestinal com comprometimento vascular do delgado.
- D)** Obstrução intestinal por corpo estranho com sinais de isquemia.

### Questão 6

USP-RP | SP | 2026

Homem de 27 anos é atendido no pronto-socorro após sofrer agressão com garrafa de vidro, resultando em ferimento cervical lateral esquerdo. Ele encontra-se consciente, orientado, com pressão arterial de 120x70 mmHg, frequência cardíaca de 90 bpm e saturação de O<sub>2</sub> de 97% em ar ambiente. O exame físico mostra ferida em região cervical lateral esquerda de aproximadamente 6 cm, com bordas irregulares e presença de coágulo aderido, sem sangramento ativo no momento.

Qual a conduta inicial mais adequada?

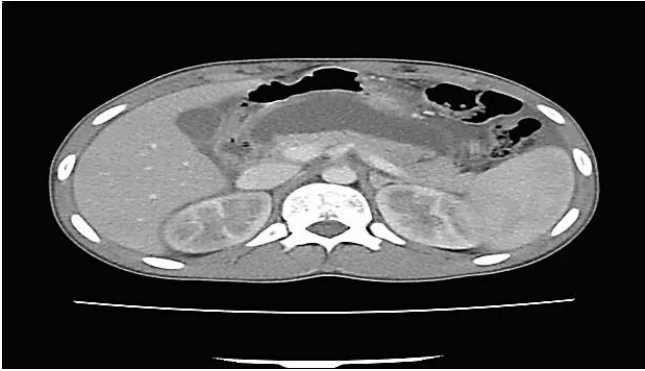- A)** Proceder à limpeza local, remoção do coágulo e sutura da pele.
- B)** Curativo simples sobre o ferimento e encaminhar a centro especializado.
- C)** Solicitar radiografia simples do pescoço e realizar teste de deglutição com líquidos.
- D)** Realizar exploração manual da ferida no pronto-socorro.

### Questão 7

USP-RP | SP | 2026

Homem, 27 anos, vítima de colisão automobilística, dá entrada no pronto-socorro hemodinamicamente estável (PA 115x70 mmHg, FC 98 bpm). Refere dor abdominal epigástrica intensa. Ao exame físico, apresenta discreta defesa abdominal na região mesogástrica, sem sinais de irritação peritoneal. Foi submetido a tomografia, sendo um corte da tomografia de abdome demonstrado na figura:

Qual a conduta mais adequada?



- A) Laparotomia com pancreaticoduodenectomia.
- B) Drenagem percutânea.
- C) Tratamento não operatório.
- D) Laparotomia com pancreatectomia distal.

### Questão 8

USP-RP | SP | 2026

Mulher de 27 anos com dor abdominal iniciada há 3 dias, refere dor epigástrica sem fator desencadeante com evolução para dor em andar inferior do abdome, associada a um pico febril de 38,5°C. Nas últimas 6 horas refere piora da dor que se tornou difusa. No início do quadro procurou atendimento na UPA tendo sido medicada com ciprofloxacino (em uso há 48h) devido a diagnóstico de infecção urinária (sic). Antecedentes: cisto de ovário simples, D.U.M. há 7 dias, sem cirurgias prévias. Sem outras doenças. Ao exame físico: PA 100x60 mmHg, FC 95 bpm, dor à palpação abdominal difusamente, pior em hipogástrio, com dor à descompressão brusca difusamente. IMC: 38 kg/m<sup>2</sup>. Laboratoriais: Hemograma: Hb 14 (VR: 12,0 - 15,5 g/dL), Leucócitos 15000 (VR: 3500 - 10500/mm<sup>3</sup>); PCR 22 (VR: até 0,5 mg/dL), restante sem alterações.

Qual a conduta mais adequada?

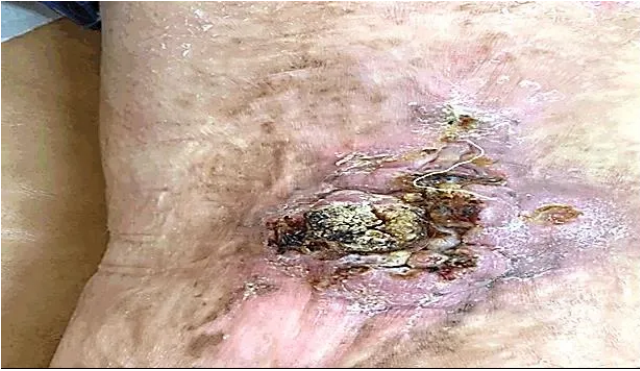- A) Ultrassom transvaginal.
- B) Videolaparoscopia.
- C) Laparotomia mediana.
- D) Escalonar antibiótico.

### Questão 9

USP-RP | SP | 2026

Homem de 75 anos refere surgimento de tumoração cutânea na região poplíteia direita há 8 meses, de crescimento rápido, sobre área de cicatriz de queimadura profunda aos 12 anos de idade, e que não recebera enxertia de pele. A fotografia representa a lesão ao exame físico atual.

Qual o diagnóstico mais provável?



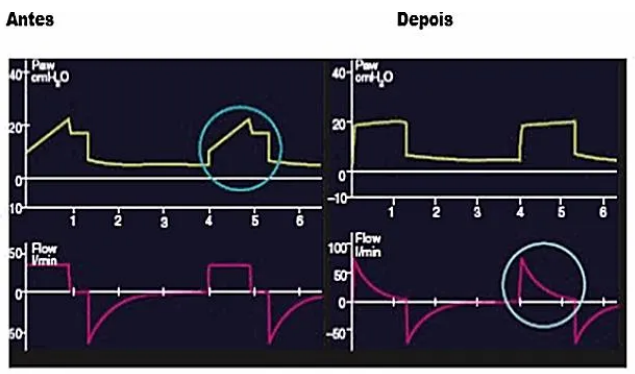
- A)** Úlcera de Marjolin.
- B)** Melanoma.
- C)** Ceratose seborreica.
- D)** Lesão por pressão.

### Questão 10

USP-RP | SP | 2026

Homem de 30 anos, politrauma internado no CTI e em ventilação mecânica. Os parâmetros do ventilador foram modificados como segue na figura abaixo:

Observando os gráficos responda:



- A)** Houve aumento da pressão nas vias aéreas.
- B)** A mudança gerou aprisionamento de ar no final da expiração.
- C)** A ciclagem passou a ser a fluxo.
- D)** O fluxo quadrado facilita o cálculo da resistência das vias aéreas.

### Questão 11

USP-RP | SP | 2026

Mulher, 60 anos, é admitida no CTI devido a infarto agudo do miocárdio com supra de segmento ST em toda parede anterior há 36 horas. Apresenta dispneia e esforço respiratório. Exames realizados na admissão: Gasometria arterial pH = 7,32, PO<sub>2</sub>=55 mmHg, lactato = 4 mmol/L e troponina elevada. Rx de tórax: infiltrado pulmonar bilateral. Ecocardiograma transtorácico com Doppler: função sistólica do ventrículo esquerdo diminuída, aumento do átrio esquerdo e da pressão sistólica da arterial pulmonar. Qual dos fatores abaixo melhor explica o quadro pulmonar descrito acima?

- A) Diminuição da drenagem linfática do interstício pulmonar.
- B) Aumento da pressão diastólica do ventrículo esquerdo.
- C) A baixa capacitância da circulação pulmonar.
- D) Recrutamento e distensão dos capilares pulmonar.

## Questão 12

USP-RP | SP | 2026

Homem, 35 anos, sem comorbidades, sofreu queimaduras por combustão de álcool em cerca de 40% do corpo. Foi rapidamente resgatado e levado à UPA mais próxima. Na avaliação inicial, verificou-se que havia 10% de queimaduras de primeiro grau, 20% de segundo grau e 10% de terceiro grau. O paciente foi pesado e tem 80Kg. Segundo as novas diretrizes do ATLS (11ª edição de 2025), qual deve ser o planejamento de hidratação inicial deste paciente?

- A) Infundir 500 mL de Ringer Lactato por hora, a fim de obter diurese de 40 mL por hora.
- B) Infundir 6400 mL de Ringer Lactato, sendo 3200 mL nas primeiras 8 horas, posteriormente infundir 3200 mL nas 16 horas restantes, a fim de obter uma diurese de 80 mL por hora.
- C) Infundir 4800 mL de Ringer Lactato, numa velocidade de 300 mL por hora, a fim de se obter uma diurese de 40 mL por hora.
- D) Infundir 6400 mL de Ringer Lactato, numa velocidade de 400 mL por hora, a fim de se obter uma diurese de 40 mL por hora.

## Questão 13

USP-RP | SP | 2026

Homem de 56 anos, há cerca de 5 semanas foi identificado nódulo solitário na glândula tireoide. A punção aspirativa por agulha fina revelou neoplasia originada de células parafoliculares. Foi realizada tireoidectomia total com esvaziamento linfonodal cervical, sem intercorrências e o paciente retorna para consulta de seguimento após cirurgia. Encontra-se assintomático fazendo uso regular de levotiroxina. Antecedente de hipertensão arterial controlada. Nega história familiar de câncer de tireoide. Teste genético para mutação germinativa no gene RET foi negativo. Ao exame: Sinais vitais normais. Incisão cervical anterior inferior bem cicatrizada, sem eritema ou edema. Sem linfonomegalias cervicais palpáveis. Restante do exame físico normal. Hemograma e perfil bioquímico dentro da normalidade. Qual é a conduta mais apropriada para acompanhamento pós-operatório deste paciente?

- A) Dosagem sérica de tireoglobulina a cada 6-12 meses.
- B) Dosagem sérica de paratormônio.
- C) Ultrassonografia cervical semestral.
- D) Dosagem sérica de calcitonina.

## Questão 14

USP-RP | SP | 2026

Homem de 67 anos, comparece para consulta de avaliação pré-operatória. Histórico de 12

anos de doença renal crônica em estágio terminal secundária a nefropatia diabética e hipertensiva, em hemodiálise. Faz uso regular de losartana, metoprolol, amlodipino, insulina e eritropoetina. Há 4 meses, suspendeu o uso de carbonato de cálcio e calcitriol devido à elevação do cálcio sérico. O paciente segue aderente às medicações e restrições dietéticas. Exames laboratoriais recentes: Cálcio sérico: 10.9 mg/dL (VR: 8,6 a 10,2); Fósforo sérico: 5.3 mg/dL (VR: 2,5 a 4,5); Albumina sérica: 3.7 g/dL (VR: 3,5 a 5,0); Hormônio paratireoideo intacto (PTHi): 780 pg/mL (VR: 10 a 65); Qual das seguintes alternativas é a causa mais provável da hipercalcemia desse paciente?

- A)** Hiperplasia das glândulas paratireoides.
- B)** Produção ectópica de hormônio paratireoideo.
- C)** Aumento da ativação da vitamina D.
- D)** Redução da depuração do hormônio paratireoideo.

---

### Questão 15

USP-RP | SP | 2026

No pronto-socorro de um hospital terciário, chega um homem de 72 anos com quadro de febre (38,5°C), dor em hipocôndrio direito há 2 dias e vômitos. O paciente é diabético e hipertenso, com antecedente de infarto agudo do miocárdio há 6 meses (em uso de beta bloqueador, AAS e clopidogrel) e apresenta doença pulmonar obstrutiva crônica em estágio avançado (usa oxigênio domiciliar). Ao exame, encontra-se taquicárdico (FC:115 bpm), PA 100x60 mmHg, sudoreico. Abdome com dor importante à palpação em hipocôndrio direito, sinal de Murphy positivo e defesa muscular local; leve icterícia (+/4). Ultrassonografia de abdome evidencia vesícula biliar distendida, com parede espessada (6 mm) e cálculo de 1,5 cm impactado no infundíbulo, além de moderada quantidade de líquido pericolecístico. Há dilatação discreta de vias biliares intra-hepáticas, sem cálculo visível no colédoco. Qual a melhor conduta terapêutica inicial?

- A)** Antibioticoterapia venosa otimizada e suporte clínico, postergando a colecistectomia para 6 a 8 semanas após a resolução do quadro agudo.
- B)** Colecistectomia videolaparoscópica de emergência, com o máximo de suporte perioperatório em UTI.
- C)** Colecistostomia por via cirúrgica aberta, sem remoção da vesícula, para drenagem do processo infeccioso.
- D)** Antibioticoterapia intravenosa de amplo espectro associada à drenagem percutânea da vesícula biliar guiada por imagem.

---

### Questão 16

USP-RP | SP | 2026

Homem, 28 anos, vítima de ferimento por arma de fogo em coxa direita, dá entrada no pronto socorro com sangramento ativo moderado no local da lesão. Ao exame físico inicial, apresenta se consciente, PA: 100x70 mmHg, FC: 110 bpm, com ausência de pulso pedioso e tibial posterior direitos. O pulso femoral direito está presente, mas diminuído em relação ao contralateral. Há hematoma expansivo em região inguinal direita e déficit sensitivo motor discreto do pé direito. A angiotomografia com contraste demonstra lesão da artéria femoral superficial direita com extravasamento ativo de contraste e hematoma adjacente. Qual a conduta mais adequada?

- A) Embolização endovascular da artéria femoral superficial para controle do sangramento.
- B) Controle compressivo local, injeção de fibrina e observação clínica por 24 horas.
- C) Exploração cirúrgica imediata com reparo vascular direto da artéria femoral superficial.
- D) Indicado intervenção com colocação de stent revestido em artéria femoral superficial.

### Questão 17

USP-RP | SP | 2026

Paciente de 26 anos, internado pela equipe de hematologia, apresentava febre, perda de peso e astenia associadas a linfonodomegalia cervical posterior. Tomografias demonstraram conglomerados linfonodais em regiões cervical, mediastinal e retroperitoneal, sugestivos de doença linfoproliferativa. Foi solicitada avaliação da equipe de cirurgia geral para realização de biópsia ganglionar com objetivo de estabelecer o diagnóstico histopatológico. Na palpação, identificou-se linfonodo facilmente acessível em nível Vb à esquerda, sem sinais de contato ou envolvimento de estruturas vasculares importantes nos exames de imagem, sendo escolhido como primeira opção para biópsia excisional sob anestesia local. Considerando a localização do linfonodo, o cirurgião deve se atentar ao risco de lesão de qual estrutura nervosa?

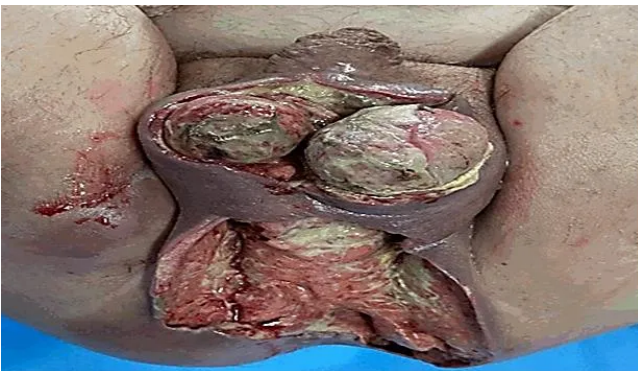
- A) Nervo acessório.
- B) Gânglio estrelado.
- C) Nervo frênico.
- D) Nervo hipoglosso.

### Questão 18

USP-RP | SP | 2026

Homem, 52 anos, diabético, foi admitido em choque séptico por fascíte necrosante perineal (gangrena de Fournier) e submetido a desbridamento cirúrgico inicial. No 3º dia pós-operatório, apresenta piora clínica e laboratorial: febre persistente, aumento da dor local, taquicardia e hipotensão com necessidade de vasopressores, leucocitose acentuada, PCR e lactato em ascensão. Ao exame, há ferida extensa no períneo (imagem), com celulite progressiva e focos de necrose residual.

Qual deve ser a conduta a seguir?



- A) Novo rastreamento infeccioso e escalonamento da antibioticoterapia.
- B) Retorno ao centro cirúrgico para novo desbridamento e coleta de tecido para cultura.
- C) Iniciar oxigenoterapia hiperbárica e ampliação do espectro antibacteriano guiado por

culturas.

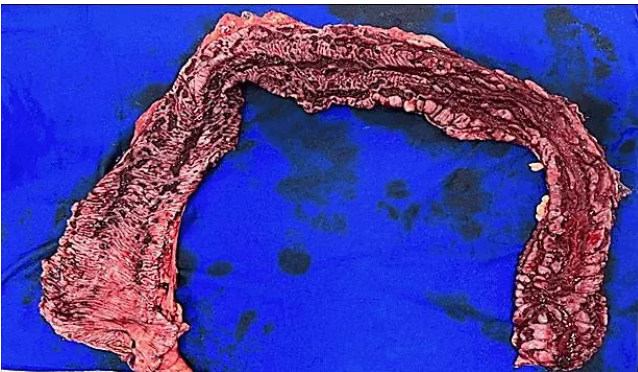
- D)** Fechamento da ferida com retalhos músculo cutâneos, para reduzir risco de infecção secundária.

### Questão 19

USP-RP | SP | 2026

Homem, 28 anos, trazido ao pronto atendimento por familiares com história de dor abdominal difusa e diarreia sanguinolenta intensa. O acompanhante desconhecia mais detalhes sobre o estado de saúde do paciente, porém referia que o mesmo estava em uso de corticoides de longa data. Ao exame encontrava-se torporoso e febril. Apresentava hipotensão e taquicardia. O abdome era difusamente doloroso, distendido e com sinais de peritonite difusa. Foi submetido a colectomia total com ileostomia terminal e fechamento do coto retal baixo. A análise macroscópica da peça cirúrgica mostrou cólons e reto com mucosa difusamente inflamada, hiperemiada e friável, com ulcerações contínuas e difusas (figura).

Considerando o quadro clínico apresentado e a análise macroscópica da peça cirúrgica, qual seria o achado histopatológico mais característico da doença?



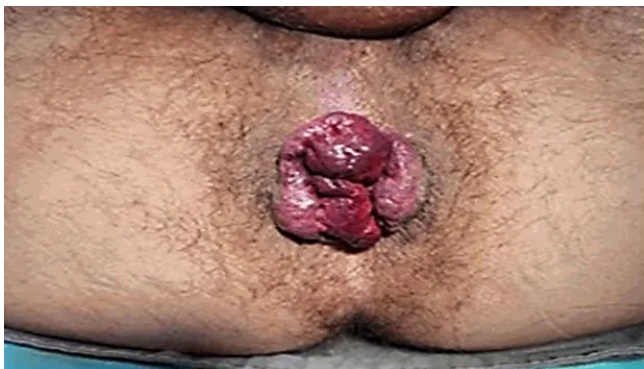- A)** Exsudatos pseudomembranosos com placas de fibrina e necrose superficial da mucosa.  
**B)** Inflamação transmural com granulomas não caseosos e áreas de mucosa normal intercalada.  
**C)** Depósitos amiloides na mucosa colônica associados a vasculite transmural.  
**D)** Inflamação difusa restrita à mucosa e submucosa, com abscessos de cripta e distorção arquitetural.

### Questão 20

USP-RP | SP | 2026

Homem, 58 anos, refere exteriorização volumosa e irreductível de tecido pelo ânus, com sangramentos esporádicos, prurido e sensação de “massa” que piora ao evacuar (figura). Já realizou dieta rica em fibras, hidratação, laxativos osmóticos e medidas comportamentais sem melhora. Exame proctológico mostra prolapso circunferencial persistente com volumoso componente cutâneo externo. Colonoscopia recente normal.

Qual é a melhor abordagem terapêutica neste cenário?



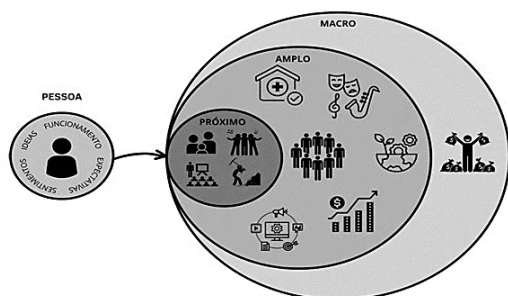
- A) Realizar desarterialização hemorroidária guiada por Doppler com mucopexia.
- B) Realizar hemorroidopexia grampeada.
- C) Realizar hemorroidectomia excisional com ressecção dos pedículos principais.
- D) Realizar esclerose dos mamilos hemorroidários com laser de diodo.

### Questão 21

USP-RP | SP | 2026

Considerando o Método Clínico Centrado na Pessoa (MCCP) ilustrado na Figura, responda:

Qual de seus componentes está aqui representado?



Fonte: Machado C; Abdou WS. Do indivíduo ao social: ampliando o método clínico centrado na pessoa, pág 17. Atena, 2024

- A) Entendendo a pessoa como um todo.
- B) Intensificando a relação entre a pessoa e o médico.
- C) Explorando a saúde, a doença e a experiência da pessoa com a doença.
- D) Elaborando um plano conjunto de manejo de problemas.

### Questão 22

USP-RP | SP | 2026

O Comitê de Mortalidade Materna do município X tem feito um esforço considerável para colaborar no cumprimento da meta estabelecida pela Organização Mundial da Saúde (OMS) de uma taxa de menos de 70 mortes maternas por 100.000 nascidos vivos até o ano de 2030. Para isso, elaborou um diagnóstico municipal no tema e chegou à conclusão, com base no modelo das três demoras em mortalidade materna, que a terceira demora deveria ser o foco das ações. Qual das medidas abaixo pode ser enquadrada como intervenção referente à terceira demora no modelo mencionado?

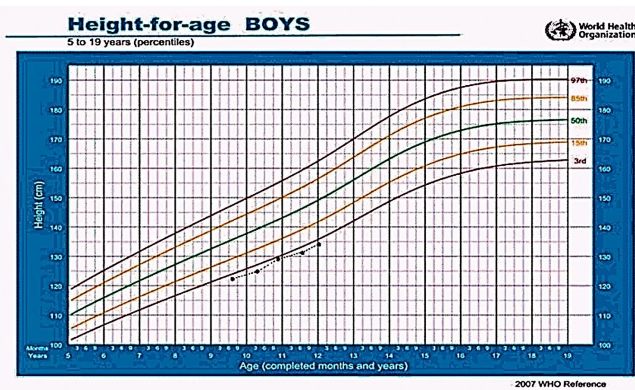
- A)** Redução do tempo de espera para aconselhamento genético.
- B)** Protocolo específico de atendimento na unidade de saúde.
- C)** Ampliação e priorização de transporte sanitário de gestantes.
- D)** Campanhas de orientação sobre sinais de gravidade na gestação.

### Questão 23

USP-RP | SP | 2026

Paciente do sexo masculino, 12 anos, veio para consulta de rotina de puericultura na Unidade de Saúde da Família. A mãe do paciente trouxe queixas de que a criança é bem mais baixa em estatura que as demais crianças de sua sala de aula. O pré-natal e o parto da criança ocorreram sem intercorrências, nasceu com peso e comprimento adequados para a idade gestacional e com 39 semanas de gestação. A criança apresentou bom desenvolvimento neuropsicomotor. Alimentava-se adequadamente segundo a avaliação da médica de família e comunidade (MFC). Os pais apresentavam boa saúde, sem história familiar de doenças. A MFC calculou a altura alvo do paciente a partir das alturas dos pais, encontrando o valor de 1,64 cm. Também solicitou exame para determinar a idade óssea do paciente, que resultou compatível com 13 anos de idade. A curva de crescimento do paciente está demonstrada a seguir. Ao exame físico não foi encontrado qualquer sinal de anormalidade. O estágio puberal de Tanner do paciente era G2P2. O peso estava adequado para a idade e altura.

Qual a melhor conduta frente a este paciente?



- A)** Solicitar IGF1, TSH, FSH, LH para rastreamento de doenças endocrinológicas.
- B)** Solicitar hemograma, VHS, proteína C reativa para rastreamento de doenças reumatológicas.
- C)** Acompanhar a criança em consultas de puericultura de rotina semestrais.
- D)** Encaminhar para o pediatra endocrinologista para avaliação.

### Questão 24

USP-RP | SP | 2026

Homem, 45 anos, procura a sua Unidade de Saúde da Família relatando dificuldade para parar de fumar. Ele fuma 20 cigarros por dia há 25 anos e já tentou cessar o tabagismo duas vezes sem sucesso, usando apenas força de vontade. É portador de epilepsia controlada, sem outras comorbidades. Durante a consulta, manifesta motivação para parar de fumar, mas teme as dificuldades da abstinência. O exame físico revela frequência respiratória de 18 ipm, saturação de oxigênio de 96% em ar ambiente e ausculta pulmonar normal. O escore de

Fagerström para dependência de nicotina é 7, indicando alta dependência. De acordo com o Protocolo Clínico e Diretrizes Terapêuticas do Tabagismo do Ministério da Saúde, qual é a conduta mais adequada para este paciente?

- A)** Prescrição de nicotina associada ao aconselhamento terapêutico estruturado e seguimento por 12 meses.
- B)** Encaminhamento para pneumologista para avaliação de DPOC, sem iniciar tratamento para tabagismo.
- C)** Aconselhamento terapêutico estruturado/abordagem intensiva com seguimento por 3 meses.
- D)** Prescrição de bupropiona associada ao aconselhamento terapêutico estruturado e seguimento por 12 meses.

---

### Questão 25

USP-RP | SP | 2026

Paciente de 62 anos, sexo feminino, portadora de hipertensão arterial e diabetes não insulino dependente e sobrepeso. Em uso das seguintes medicações: Enalapril 20 mg a cada 12 horas; Hidroclorotiazida 25 mg a cada 12 horas; Metformina de liberação prolongada 2000 mg a cada 24 horas. A médica da Unidade de Saúde da Família realiza teleconsulta para informar o resultado dos seguintes exames: Creatinina: 1,15 mg/dL; estimativa da taxa de filtração glomerular 53,9 mL/min (VR > 90 mL/min); glicose: 222 mg/dL (VR 70 a 99 mg/dL); hemoglobina glicada: 9,2%. Quando questionada, a paciente nega quaisquer queixas. Além de manter as medicações em uso, qual seria a melhor opção medicamentosa para ser acrescentada a esta paciente?

- A)** Insulina NPH antes de dormir.
- B)** Gliclazida.
- C)** Glibenclamida.
- D)** Dapagliflozina.

---

### Questão 26

USP-RP | SP | 2026

Paciente do sexo feminino, 45 anos, queixa-se de muito cansaço durante o dia. Trabalha como diarista em casa de família e há 3 semanas não tem dado conta do serviço. Refere ter dificuldade para iniciar o sono e que acorda cansada. Está com medo de perder o emprego, porque acha que não está trabalhando como antes. Sua companheira acha que os sintomas da paciente estão relacionados à preocupação com o resultado de biópsia de nódulo mamário de sua mãe. Ela é portadora de hipertensão arterial controlada com Losartana 100 mg/dia, sedentária e IMC 24,2 Kg/m<sup>2</sup>. Com relação ao caso clínico apresentado, qual seria a melhor abordagem?

- A)** Orientar higiene do sono.
  - B)** Solicitar polissonografia.
  - C)** Encaminhar ao neurologista.
  - D)** Prescrever zolpidem.
-

## Questão 27

USP-RP | SP | 2026

Uma criança do sexo masculino, de 6 anos, foi trazida pelos pais à Unidade de Saúde da Família (USF) Rural com a história de que, há cerca de 40 minutos, a criança havia sido picada por um escorpião no hálux. Nesta unidade há soros antiescorpiônicos, antiofídicos e antiaracnídicos. A criança tinha queixas de dores de forte intensidade no local da picada, náuseas, com 2 episódios de vômitos após o acidente, mas sem evacuações. Negava queixas cardiorrespiratórias, dores abdominais ou cefaleia.

Ao exame físico o paciente estava com sudorese, palidez, sialorreia e tinha tremores de extremidades. As ausculta pulmonar e cardíaca estavam sem alterações, a FR: 25 ipm; FC: 139 bpm, a pressão arterial estava no limite superior da normalidade para a idade e altura e havia pequeno eritema ao redor do local da picada.

Qual a melhor conduta, além da realização do bloqueio anestésico com lidocaína no local da picada?

- A)** Infundir soro antiescorpiônico e manter a criança em observação na USF, por no mínimo 6 horas.
- B)** Manter a criança em observação no serviço por pelo menos 6 horas após o acidente.
- C)** Infundir soro antiescorpiônico antes de transferir a criança para uma unidade hospitalar.
- D)** Transferir imediatamente a criança para uma unidade hospitalar mais próxima da USF.

## Questão 28

USP-RP | SP | 2026

Mulher de 66 anos procurou a Unidade de Saúde da Família (USF) com queixas de que há 2 dias vinha apresentando quadro de tontura vertiginosa que durava o tempo todo, com intensidade variável no decorrer do dia, mas sem identificar fatores desencadeadores, nem fatores de melhora ou de piora do sintoma. Relatava, ainda, leve cefaleia, náuseas e apresentou três episódios de vômitos desde o dia anterior à consulta. Negava febre, queixas cardiorrespiratórias, urinárias ou alterações do hábito intestinal. Nunca havia tido quadro semelhante antes. Negava queixas otológicas. Paciente com obesidade grau 2, hipertensão arterial controlada com Hidroclorotiazida e Enalapril. Não usava outros medicamentos e negava outros problemas de saúde.

Exame físico geral e sinais vitais sem alterações.

Exame neurológico: Escala de Glasgow de 15 pontos, com orientação preservada para o espaço, tempo e pessoa. Os sinais meníngeos eram negativos. No teste de Romberg, a paciente apresentava desequilíbrio com tendência de queda para trás. Na investigação HINTS, paciente apresentava nistagmo espontâneo bidirecional persistente sem sofrer alterações ao movimento ocular para os lados. O teste de impulso da cabeça era negativo e o teste de Skew era positivo.

Diante deste quadro clínico, qual a melhor conduta imediata a ser tomada?

- A)** Encaminhar a paciente para um serviço de urgência para avaliação de um neurologista.
- B)** Realizar as manobras de Dix Hallpike e Epley.
- C)** Administrar medicamentos para alívio dos sintomas na USF como benzodiazepínicos ou antieméticos.
- D)** Orientar repouso e prescrever antieméticos, bloqueadores de canal de cálcio ou anti-histamínicos.

### Questão 29

USP-RP | SP | 2026

Paciente do sexo feminino, 46 anos, sem doenças prévias, passou em consulta para realização de rastreamento do câncer de mama com a médica de família e comunidade (MFC). A paciente não tinha queixas mamárias, não tinha história de câncer na família. Negava etilismo, tabagismo e o uso de medicamentos de rotina. Era laqueada há 13 anos. Tinha mamografia de 2 anos antes com laudo BIRADS 1. Exame físico geral sem alterações.

Ao exame mamário:

Mama esquerda: nódulo firme, indolor, de cerca de 2 cm de diâmetro, no quadrante súpero lateral, com um linfonodo endurecido, indolor, de cerca de 3 cm de diâmetro na axila esquerda.

Mama direita e axila direita: não havia alterações.

Foram solicitadas mamografia e ultrassonografia das mamas com prioridade. Paciente retorna em 25 dias com laudos:

Mamografia: BIRADS 0 à esquerda devido a nódulo de cerca de 1,8 cm de diâmetro no quadrante súpero lateral e linfonodo aumentado na axila esquerda.

Ultrassonografia de mamas: BIRADS 3 à esquerda, devido a nódulo no quadrante súpero lateral de cerca de 2 cm de diâmetro e linfonodo na axila esquerda de 2,8 cm.

Diante deste quadro, qual a conduta mais adequada?

- A)** Solicitar ressonância nuclear magnética das mamas imediatamente.
- B)** Solicitar nova mamografia para ser realizada em 6 meses.
- C)** Encaminhar ao mastologista com prioridade para realização de biópsia.
- D)** Solicitar nova ultrassonografia de mamas para ser realizada em 6 meses.

### Questão 30

USP-RP | SP | 2026

Em um estudo clínico (Open Forum Infect Dis. 2019 Mar 15;6(4):ofz132) a acurácia diagnóstica do teste urinário LF - LAM foi investigada para a detecção de tuberculose ativa entre 280 pacientes portadores do vírus HIV, com sintomas sugestivos da doença. Entre os 280, 72 (25,7%) tiveram o diagnóstico pela doença confirmado, e a sensibilidade do LF-LAM para detectá-los foi 75% com especificidade de 76%.

Considerando esses dados, assinale a alternativa que melhor comenta sobre a performance deste teste diagnóstico.

- A)** O elevado valor preditivo negativo do teste (89,8%) indica a ocorrência elevada de resultados falso negativos.
- B)** O baixo valor preditivo positivo do teste (51,9%) indica a ocorrência considerável de resultados falso negativos.
- C)** O elevado valor preditivo negativo do teste (89,8%) indica a ocorrência baixa de resultados falso positivos.
- D)** O baixo valor preditivo positivo do teste (51,9%) indica a ocorrência considerável de resultados falso positivos.

### Questão 31

USP-RP | SP | 2026

Mulher, 28 anos, G2P1, negra, com 12 semanas de gestação, comparece à Unidade de Saúde da Família (USF) para consulta de pré-natal. Ela relata alimentação habitual com baixo consumo de laticínios e alimentos ricos em cálcio, como vegetais verde escuros. Não há antecedentes de hipertensão arterial, diabetes ou outras comorbidades. A primeira gestação foi há 2 anos e não houve intercorrências no pré-natal ou no parto. Na consulta de pré-natal do parceiro foi relatado que não foi realizada técnica de reprodução assistida e os exames laboratoriais estavam todos normais. Exame físico: PA: 110x70 mmHg, IMC:24 Kg/m<sup>2</sup>, sem outras alterações. Foi iniciado sulfato ferroso 40 mg/dia, conforme protocolo do Programa Nacional de Suplementação de Ferro.

Com base na Nota Técnica Conjunta nº 251/2024 do Ministério da Saúde, qual é a conduta mais adequada para a prevenção da pré-eclâmpsia?

- A)** Iniciar suplementação de carbonato de cálcio 1.250 mg, 2 comprimidos, uma vez ao dia, à noite, com intervalo mínimo de 2 horas do sulfato ferroso.
- B)** Iniciar suplementação de carbonato de cálcio 1.250 mg, 1 comprimido, duas vezes ao dia, preferencialmente junto com o sulfato ferroso.
- C)** Iniciar suplementação de carbonato de cálcio 1.250 mg, 1 comprimido, duas vezes ao dia, associada a refeições ricas em fitatos, como feijão, para melhorar a absorção.
- D)** Manter a conduta atual, pois a gestante não apresenta fatores de risco para pré-eclâmpsia.

---

## Questão 32

USP-RP | SP | 2026

Criança de 18 meses, sexo feminino, foi trazida pelos pais à Unidade de Saúde da Família (USF) para consulta eventual. Os pais relataram ao médico de família e comunidade (MFC) que a criança, nove dias antes, havia iniciado o quadro de febre baixa, mal-estar, perda de apetite, coriza, tosse seca leve e hiperemia ocular. Cinco dias antes da consulta, o quadro clínico se intensificou, com aumento dos níveis da febre, piora da inapetência e começou a apresentar adinamia. Quatro dias antes da consulta, os pais perceberam lesões na boca (figura 1). Dois dias antes da consulta, surgiu rash maculopapular na face, que evoluiu para o tronco e os membros (demonstrado nas figuras 2 e 3). A criança estava aceitando líquidos, leite, mas diminuiu bem a ingestão de alimentos sólidos. Pais negaram dispneia ou chiado no peito. A tosse era seca e leve. Não teve vômitos ou alterações do hábito intestinal e urinárias. A criança não tinha doenças prévias e não fazia uso de medicamentos. Morava com os pais em uma área de alta vulnerabilidade econômico social. Os pais relataram que nem sempre tinham alimentos variados em casa, principalmente vegetais.

Ao exame físico, a criança estava um pouco apática, febril (temperatura de 38°C), hidratada, eupneica, corada. Exame do aparelho respiratório, cardíaco, abdome e otoscopia sem alterações. As amígdalas estavam levemente hiperemiadas, mas sem edema ou placas de pus. Apresentava leve hiperemia conjuntival. O exame da boca demonstrou imagem descrita na figura 1 e rash cutâneo descrito nas figuras 2 e 3.

Qual a melhor conduta, além da prescrição de medicamentos sintomáticos?

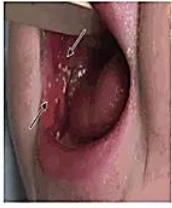

Figura 1

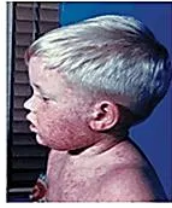

Figura 2

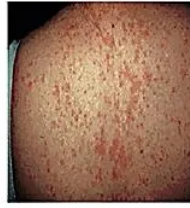

Figura 3

- A) Penicilina benzatina.
- B) Vitamina A.
- C) Cefalexina.
- D) Hidratação intensiva.

### Questão 33

USP-RP | SP | 2026

A médica de família e comunidade recebe para consulta uma gestante no terceiro trimestre de gestação.

Quais vacinas devem ser orientadas?

- A) Febre amarela, Tétano, Covid 19, Influenza.
- B) Dengue, Covid 19, Febre amarela, dTpa.
- C) Triplice viral, Influenza, Tétano, Covid 19.
- D) dTpa, Hepatite B, Influenza, Covid 19.

### Questão 34

USP-RP | SP | 2026

Considerando a criação de um efetivo e eficiente sistema de registro de atendimentos com a finalidade de garantir a organização de uma rede de serviços e a gestão das suas ações de saúde no território nacional, foi criado no Brasil um sistema de identificação unívoca. Este sistema permite o cadastramento, a identificação com segurança tecnológica e a confidencialidade em uma base de dados em condições de preservar o registro eletrônico das informações em saúde.

Qual alternativa abaixo apresenta a principal finalidade atual de uso deste sistema na interface entre o SUS e o setor de Saúde Suplementar?

- A) Auditoria de Contas Hospitalares nas Operadoras de Planos de Saúde.
- B) Ressarcimento ao SUS no Sistema de Informação em Saúde para Atenção Básica
- C) Ressarcimento ao SUS informado pelo Aviso de Beneficiário Identificado.
- D) Autorização de Internação Hospitalar na Saúde Suplementar.

### Questão 35

USP-RP | SP | 2026

Uma criança de 15 meses é levada à Unidade Básica de Saúde para atualização vacinal. Durante a avaliação do cartão de vacinação, verifica-se que ela recebeu: BCG e Hepatite B ao nascer; Pentavalente, VIP, Pneumocócica 10 valente e Rotavírus aos 2 e 4 meses;

Meningocócica C aos 3 e 5 meses; Febre amarela aos 9 meses; tríplice viral (Sarampo, Caxumba e Rubéola) aos 12 meses. Não há registro de outras vacinas. A criança está sadia e nunca apresentou efeitos adversos às vacinas anteriormente administradas.

Considerando o calendário vacinal do Ministério da Saúde de 2025, quais vacinas estariam indicadas neste momento?

- A)** Reforço de DTP (difteria, tétano, coqueluche), VIP (poliomielite inativada), Tetraviral (sarampo, caxumba, rubéola e varicela) e Hepatite A.
- B)** Reforço de DTP (difteria, tétano, coqueluche), VOP (poliomielite oral), Tetraviral (sarampo, caxumba, rubéola e varicela) e Hepatite A.
- C)** DTPa (difteria, tétano, coqueluche acelular), VIP (poliomielite inativada), reforço da Tríplice Viral (sarampo, caxumba, rubéola) e Hepatite A.
- D)** DTPa (difteria, tétano, coqueluche acelular), VOP (poliomielite oral), reforço da Tríplice Viral (sarampo, caxumba, rubéola) e Hepatite A.

### Questão 36

USP-RP | SP | 2026

Homem de 29 anos, procura a Unidade Básica de Saúde após realizar um teste rápido (TR) para sífilis em uma campanha de saúde, com resultado reagente. Ele nega sintomas atuais e prévios, como lesões cutâneas, febre ou mal-estar e não relata histórico de tratamento prévio para sífilis. Nega contato sexual de risco recente, mas refere múltiplos parceiros, nos últimos três anos, sem uso consistente de preservativo. No exame físico, não há lesões genitais, cutâneas ou mucosas, e o estado geral é bom. Outro teste treponêmico (ELISA) é reagente, teste não treponêmico (VDRL) revela resultado 1:2 e ELISA anti-HIV é não reagente. Não há histórico de outras infecções sexualmente transmissíveis ou comorbidades.

Qual é a conduta mais adequada para o manejo deste caso?

- A)** Prescrever benzilpenicilina benzatina 2,4 milhões de UI, dose única intramuscular, e orientar seguimento com VDRL em 3, 6 e 12 meses.
- B)** Encaminhar ao serviço especializado para punção lombar e investigação de neurosífilis, sem iniciar tratamento na atenção primária à saúde.
- C)** Prescrever benzilpenicilina benzatina 2,4 milhões de UI, intramuscular, 1 vez por semana por 3 semanas e orientar seguimento com VDRL em 3, 6 e 12 meses.
- D)** Considerar como cicatriz sorológica, orientar acompanhamento sem tratamento. Reavaliar com novo VDRL em 3 meses.

### Questão 37

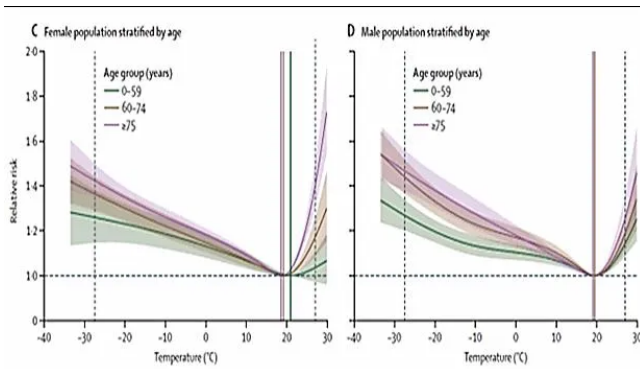
USP-RP | SP | 2026

Um estudo (Lancet Planetary Health 2025;9: e410 - 20) investigou a associação entre a temperatura média diária em 300 grandes cidades russas de 2000 - 2019 e o risco relativo de óbito por qualquer causa, exceto causas externas, estratificado por sexo e faixa etária, em relação à temperatura ideal (a de menor risco). Parte dos resultados desse estudo está ilustrada na figura a seguir:

Figura: Pooled cumulative exposure response associations between daily temperature and non accidental mortality for the 300 largest Russian cities in 2000 19, stratified by age group for females (C) and males (D). Dashed vertical lines denote the 1st and 99th percentiles of the

temperature distributions. Solid vertical lines denote minimum mortality temperature for the subgroups. Shaded areas denote 95% confidence intervals of relative risks.

Considerando os resultados desse estudo, assinale a alternativa que melhor os interpretam.



- A)** O estudo evidencia a associação indireta entre o extremo calor e o risco de óbito, direta entre temperaturas frias e risco de óbito, que são distintas para os sexos e as faixas etárias estudadas.
- B)** O estudo evidencia a associação indireta entre os extremos de temperatura e o risco relativo de óbito, que é uniforme para ambos os sexos e as faixas etárias estudadas.
- C)** O estudo evidencia a associação direta entre os extremos de temperatura e o risco relativo de óbito, que é uniforme para ambos os sexos e as faixas etárias estudadas.
- D)** O estudo evidencia a associação direta entre extremo calor e risco de óbito, indireta entre temperaturas frias e risco de óbito, que são distintas para os sexos e as faixas etárias estudadas.

### Questão 38

USP-RP | SP | 2026

Um grupo de pesquisadores brasileiros analisou dados do Programa Nacional de Imunizações (PNI) entre os anos de 2013 e 2020, com o objetivo de avaliar o impacto da pandemia de COVID 19 sobre a cobertura vacinal de crianças com até 12 meses de idade. Foram incluídas dez vacinas do calendário nacional infantil e os dados foram obtidos a partir de bancos públicos do DATASUS. Observou-se que, em 2020, nove vacinas atingiram seus menores índices históricos de cobertura e a média geral caiu de 84,44% em 2019 para 75,07% em 2020. O estudo não analisou indivíduos, mas sim tendências populacionais ao longo do tempo, utilizando dados agregados por ano em nível nacional. A Tabela 1 mostra as coberturas vacinais de 2013 a 2020.

Qual é o tipo de delineamento deste estudo?

Tabela 1. Coberturas vacinais de 2013 a 2020.

Vacina	2013	2014	2015	2016	2017	2018	2019	2020	Média <sup>a</sup>
BCG <sup>b</sup>	107,42	107,28	105,08	95,55	97,98	99,72	86,67	72,98	96,56
Hepatite B	ND	88,54	90,93	81,75	85,88	88,40	78,57	62,54	82,35
Rotavírus humano	93,52	93,44	95,35	88,98	85,12	91,33	85,40	76,96	88,74
Meningocócica C	99,70	96,36	98,19	91,68	87,44	88,49	87,41	78,18	90,92
Pentavalente	95,89	94,85	96,30	89,27	84,24	88,49	70,76	76,89	87,06
Pneumocócica 10V	93,57	93,45	94,23	95,00	92,15	95,25	89,07	80,98	91,71
Poliomielite	100,71	96,76	98,29	84,43	84,74	89,54	84,19	75,81	89,27
Pneumocócica 10 V (1º reforço)	93,11	87,95	88,35	84,10	76,31	81,99	83,47	71,20	83,29
Meningocócica C (1º reforço)	ND	ND	ND	93,86	78,56	80,22	85,78	75,67	82,85
Tríplice viral 1ª dose	107,46	112,8	96,07	95,41	86,24	92,61	93,12	79,45	95,36
Média do conjunto de vacinas avaliadas	98,92	96,83	95,87	90,00	85,87	89,60	84,44	75,07	88,81

<sup>a</sup>Média do período acumulado extraída direto do sistema DATASUS. <sup>b</sup>Valores superiores a 100% apontam para a possibilidade de imprecisões das estimativas populacionais e/ou da informação sobre vacinações realizadas.

Fonte: *Ciência e Saúde Coletiva*, v. 27, n. 3, p. 969-978, 2022

- A) Caso controle.
- B) Transversal.
- C) Levantamento epidemiológico.
- D) Coorte prospectivo.

---

### Questão 39

USP-RP | SP | 2026

Homem de 44 anos, residente na zona rural, procura a Unidade Básica de Saúde após ser mordido na mão direita pelo próprio cão, quando mexeu na vasilha em que o cão se alimentava. Relata que a mordida foi profunda e houve sangramento moderado. O cão tem domicílio, e não apresenta alterações de comportamento. O acidente ocorreu há cerca de 5 horas, sendo a conduta inicial a lavagem imediata do ferimento com água e sabão, antes de procurar atendimento. Ao ser examinado, não havia sinais de infecção na região afetada. Considerando o fluxograma de atendimento do Ministério da Saúde, qual seria a conduta inicial mais apropriada para este caso?

- A) Observar o cão em reclusão por 10 dias e indicar vacina e soro antirrábico caso o animal apresente sinais de raiva.
- B) Observar o cão em reclusão por 10 dias e administrar soro antirrábico 40UI/Kg de peso corporal. Se o animal apresentar sinais de raiva, acrescentar vacina antirrábica.
- C) Observar o cão em reclusão por 10 dias e iniciar a vacinação antirrábica nos dias 0, 3, 7 e 14. Se o animal apresentar sinais de raiva, acrescentar soro antirrábico.
- D) Independente da observação do estado do animal, indicar a vacinação antirrábica nos dias 0, 3, 7 e 14 e soro antirrábico.

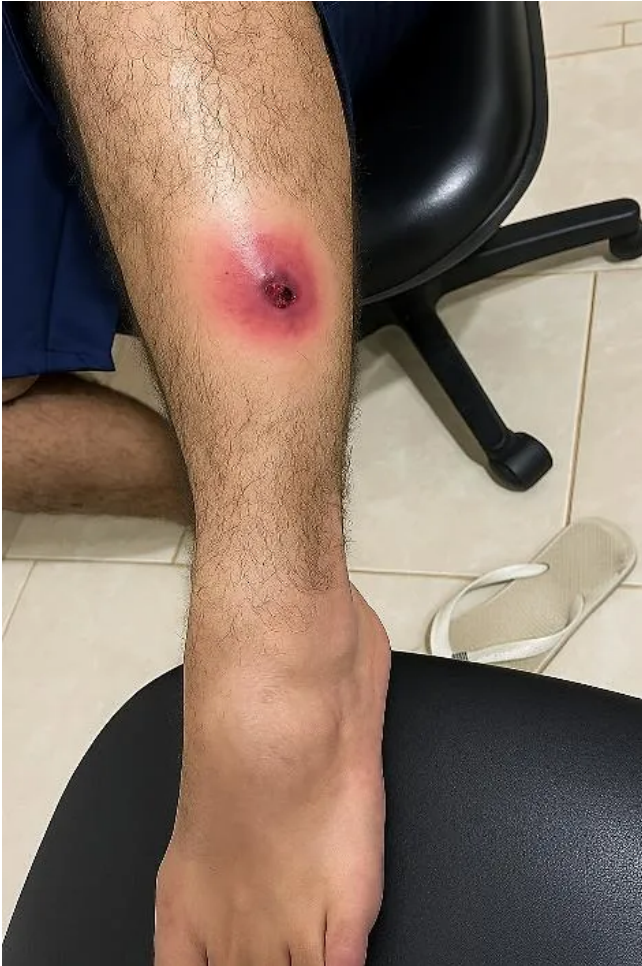---

### Questão 40

USP-RP | SP | 2026

Paciente, sexo masculino, 32 anos, comparece à Unidade de Saúde da Família (USF) referindo um ferimento em região anterior de perna esquerda que surgiu dias após ajudar um amigo a cuidar de um jardim abandonado com vários tijolos, pela manhã. Refere que à noite do mesmo dia, sentiu apenas uma queimação e prurido na perna. No dia seguinte, apresentava lesão eritematosa com algumas vesículas, na perna esquerda. Após 3 dias, chega à USF com a seguinte lesão (Figura). Nega qualquer outro sintoma ou morbidade.

Qual o animal peçonhento mais provável de ter provocado a lesão descrita?



- A) Escorpião *Titius bahiensis*.
- B) Escorpião *Titius serrulatus*.
- C) Aranha *Loxosceles* spp.
- D) Aranha *Phoneutria* spp.

### Questão 41

USP-RP | SP | 2026

Leia a descrição de 2 casos clínicos de crianças com cianose e responda à pergunta a seguir:

Caso 1: recém-nascido, a termo, com 8 horas de vida, pulsos estão cheios, frequência cardíaca de 130 bpm, sopro contínuo mais audível no dorso, frequência respiratória de 56 ipm, ausculta respiratória sem ruídos adventícios.

Caso 2: criança de 4 meses. A mãe refere que a criança sempre fica cianótica ao chorar, mas que desta vez está pior. Pulsos estão cheios, frequência cardíaca de 150 bpm, sopro sistólico em rebordo esternal esquerdo alto, frequência respiratória de 48 ipm, ausculta respiratória sem ruídos adventícios.

Como se classifica a cianose de cada um dos casos apresentados?

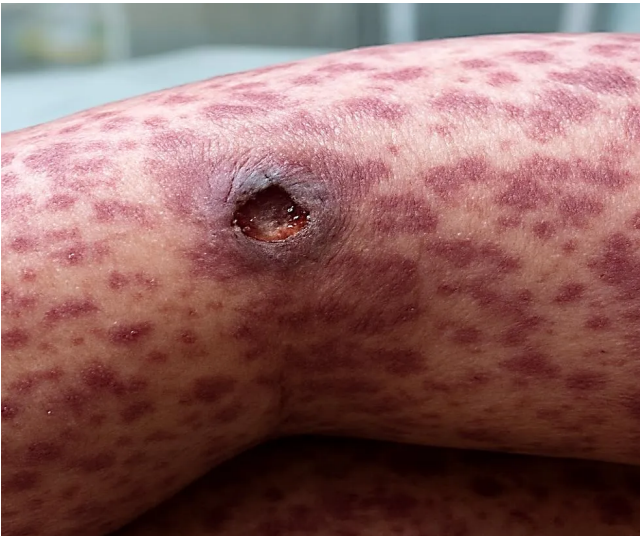- A) Caso 1: central. Caso 2: central.
- B) Caso 1: periférica. Caso 2: central.
- C) Caso 1: central. Caso 2: periférica.
- D) Caso 1: periférica. Caso 2: periférica.

## Questão 42

USP-RP | SP | 2026

Menina, 7 anos. Refere que apresentou febre, coriza e tosse há uma semana. Há 2 dias, iniciou lesões purpúricas em membros inferiores, palpáveis com característica ascendente em grande quantidade, com bolhas hemáticas (figura). Associado ao quadro, apresenta dor abdominal importante e artralgia em joelhos e cotovelos. Ao exame físico, apresenta além das púrpuras, dor à palpação profunda de abdome e dor à movimentação de tornozelos, sem edemas. Hemograma normal e urina rotina com hemácias 10/campo sem outras alterações.

Qual o exame mais importante a ser solicitado, pensando nas possíveis complicações relacionadas ao quadro clínico atual desse paciente?



- A) Doppler Ecocardiograma.
- B) Biópsia de pele.
- C) Ultrassonografia de abdome.
- D) Biópsia renal.

---

## Questão 43

USP-RP | SP | 2026

A mãe de um lactente de quatro meses, em aleitamento materno exclusivo, procura orientação porque vai voltar a trabalhar em 15 dias. O ganho ponderal da criança está adequado e a produção de leite é boa. A mãe está disposta a ordenhar para oferecer seu próprio leite para a criança.

Qual a orientação quanto ao tempo máximo de armazenamento do leite materno ordenhado?

- A) 24 horas na geladeira, ou 3 semanas no congelador/freezer.
- B) 48 horas na geladeira, ou 4 semanas no congelador/freezer.
- C) 8 horas na geladeira, ou 1 semana no congelador/freezer.
- D) 12 horas na geladeira, ou 2 semanas no congelador/freezer.

---

## Questão 44

USP-RP | SP | 2026

Menino de 14 anos vem a consulta visando liberação para a prática de atividade física. Irá iniciar aulas de jiu-jitsu e o professor solicitou um atestado. Não há relato de queixas, nem doenças prévias. Irmão mais velho fez uma cirurgia de troca valvar aórtica há 3 anos. Ao exame físico, você observa somente as seguintes alterações: pressão arterial em membro superior direito 110x40mmHg e sopro diastólico 2+/6 em foco aórtico. Ao passar o caso para a preceptoria, sua chefe recomenda que você reavalie os pulsos deste paciente.

Qual alteração se espera encontrar nos pulsos?

- A)** Diferença entre membros.
- B)** Pulsos em martelo d'água.
- C)** Pulsos paradoxais.
- D)** Pulsos parvus et tardus.

---

### Questão 45

USP-RP | SP | 2026

Lactente de 1 ano e 5 meses é levado pela mãe ao pediatra com queixa de que, há aproximadamente 1 mês, apresentou quadro febril em que houve aumento de nodulações no pescoço e na virilha. A febre melhorou, mas as nodulações persistem. No exame físico é identificada a presença de linfonodomegalia difusa, incluindo cadeias axilares, sem outros achados. A criança não apresenta comorbidades prévias, ainda se encontra em aleitamento materno e com boa evolução na introdução alimentar.

Para a investigação das possíveis causas infecciosas, quais sorologias deveriam ser incluídas na solicitação?

- A)** Epstein Barr, Toxoplasmose e HIV.
- B)** HIV, Parvovírus e Citomegalovírus.
- C)** Toxoplasmose, Parvovírus e Dengue.
- D)** Sífilis, Epstein Barr e Dengue.

---

### Questão 46

USP-RP | SP | 2026

Criança de 7 anos é levada ao pronto atendimento por apresentar febre há 3 dias, associada a queixa de dor ao engolir nos 2 primeiros dias. No terceiro dia, a mãe notou vermelhidão em axilas e virilhas que estava se espalhando ao restante do corpo. A criança estava recebendo somente sintomáticos. No exame físico é identificado um rash maculopapular em tronco, com a pele mais áspera, mais acentuado em região inguinal e axilas, hiperemia de orofaringe e língua com papilas mais proeminentes, sem outras alterações.

Considerando os dados clínicos, qual a conduta adequada?

- A)** Manter uso somente dos sintomáticos e observar a evolução.
  - B)** Administrar Penicilina Benzatina em dose única e hidratar a pele.
  - C)** Suspender sintomáticos e iniciar antialérgico e corticoide oral.
  - D)** Internar para administrar Imunoglobulina e fazer ecocardiograma.
-

### Questão 47

USP-RP | SP | 2026

Menina de 15 anos, chega ao atendimento após crise convulsiva tônico clônica inédita, que durou cerca de 10 minutos e cedeu após receber 10mg de diazepam venoso. Familiares negam febre ou sintomas respiratórios. Não houve traumatismo craniano. Apresenta Glasgow 13, mantendo sonolência e referindo cefaleia nos momentos em que acorda. Pupilas simétricas, reflexo pupilar diminuído à luz. Ao exame: FC: 98 bpm, FR: 18 ipm. PA: 160x105 mmHg, SatO<sub>2</sub>: 95% em ar ambiente. Ausculta cardíaca sem sopros, pulsos cheios em membros superiores e inferiores. Ausculta pulmonar sem alterações. Abdome sem massas. Teste rápido descarta gestação.

Qual medicamento deve ser prescrito?

- A) Captopril.
- B) Levetiracetam.
- C) Manitol.
- D) Nitroprussiato.

### Questão 48

USP-RP | SP | 2026

Lactente de 3 meses, peso de 4600g, está apresentando tosse há 11 dias, com episódios persistentes, chegando a apresentar vômito após alguns deles. Mãe nega febre no período. Procurou atendimento médico na primeira semana, sendo realizado painel viral negativo para coronavírus, influenza e sincicial respiratório. Está em uso de solução fisiológica para lavagem nasal, sem melhora do quadro. Volta hoje ao pronto atendimento devido a persistência da tosse e dificuldade para dormir. Antecedentes: mãe adolescente, não realizou pré-natal, teste rápido de HIV e VDRL maternos negativos no dia do parto; pesou 2650 g ao nascer; recebeu as vacinas de BCG e Hepatite B até o momento. Nega tossidores crônicos no domicílio. Apresenta saturação de oxigênio de 95% em ar ambiente, com queda durante episódios de tosse. Foi optado por internar a criança.

Qual a recomendação, quanto ao tipo de precaução, para o leito desta internação?

- A) De contato.
- B) Para gotículas.
- C) Para aerossóis.
- D) Padrão.

### Questão 49

USP-RP | SP | 2026

Menina de 6 anos estava brincando em parquinho ao ar livre, quando sentiu dor aguda em braço direito, com hiperemia e edema local. Após 15 minutos evoluiu com urticária em tronco, coriza, espirros e apresentou 2 episódios de vômito.

Qual é o tratamento inicial para esse caso?

- A) Adrenalina intramuscular.
- B) Anti-histamínico via oral.
- C) Corticoide via oral.

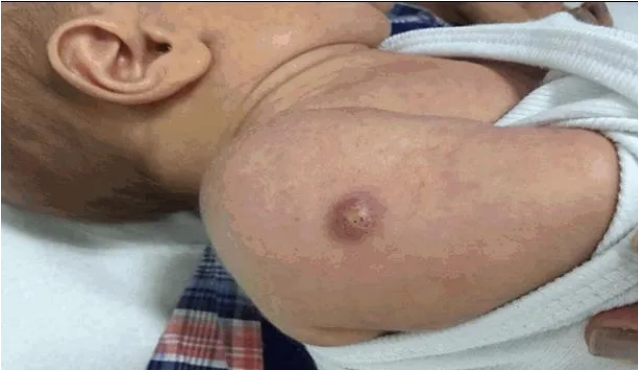**D)** Antiemético intramuscular.

### Questão 50

USP-RP | SP | 2026

Menino de 2 meses, hígido, nascido a termo, recebeu vacina BCG com 1 mês de vida. Mãe nega saída de secreção local, mas procura atendimento devido à preocupação com o aspecto da cicatriz, conforme foto a seguir:

Qual é a conduta mais adequada nesse caso?



- A)** Iniciar Cefalexina.
- B)** Observar a evolução.
- C)** Drenagem da secreção.
- D)** Iniciar Isoniazida.

### Questão 51

USP-RP | SP | 2026

Escolar de 9 anos de idade, 35 kg, com história de cefaleia intensa e rebaixamento do nível de consciência há 2 horas, chega à sala de emergência em mau estado geral, hiporresponsivo, com rigidez de mandíbula e nistagmo horizontal, evoluindo rapidamente com crise convulsiva tônico clônica generalizada. O pai refere que a criança ingeriu fluido de radiador, pouco antes do início dos sintomas. Os exames laboratoriais de sangue arterial mostram: Sódio: 140 mEq/L, potássio: 4,0 mEq/L, cloro: 103 mEq/L, cálcio iônico: 0,9 mmol/L, ureia: 36 mg/dL, creatinina: 0,8 mg/dL, glicemia: 72 mg/dL, osmolaridade plasmática: 320 mOsm/L. Gasometria: pH 7,30, PO<sub>2</sub> 70 mmHg, PCO<sub>2</sub> 30 mmHg, HCO<sub>3</sub> 15 mEq/L, SatO<sub>2</sub> 92%. Qual é o diagnóstico do distúrbio acidobásico?

- A)** Acidose metabólica de ânion gap aumentado.
- B)** Acidose metabólica de ânion gap aumentado e alcalose respiratória aguda.
- C)** Acidose metabólica de ânion gap normal e acidose respiratória aguda.
- D)** Acidose metabólica de ânion gap normal.

### Questão 52

USP-RP | SP | 2026

Adolescente de 15 anos apresenta diarreia há 3 meses, líquida, sem muco ou sangue. Refere dor abdominal difusa e perda de peso discreta. Exame laboratorial revelou calprotectina fecal de 300 µg/g (Valor de referência < 50).

Qual exame é mais indicado para investigar a causa desta diarreia crônica?

- A)** Exame de fezes para calprotectina seriada.
- B)** Colonoscopia com biópsias.
- C)** Anti-transglutaminase IgA/IgA sérica.
- D)** Teste de intolerância à lactose.

---

### Questão 53

USP-RP | SP | 2026

Menino de 9 meses de vida é levado ao pediatra devido a massa palpada pela mãe, durante o banho. Sem outras queixas associadas. Ao exame físico, massa regular, em flanco direito, não ultrapassa a linha média. Como achado adicional, pediatra nota macroglossia e hemi-hiperplasia em membros inferiores.

Qual a principal hipótese diagnóstica?

- A)** Hepatoblastoma.
- B)** Linfoma.
- C)** Tumor de Wilms.
- D)** Neuroblastoma.

---

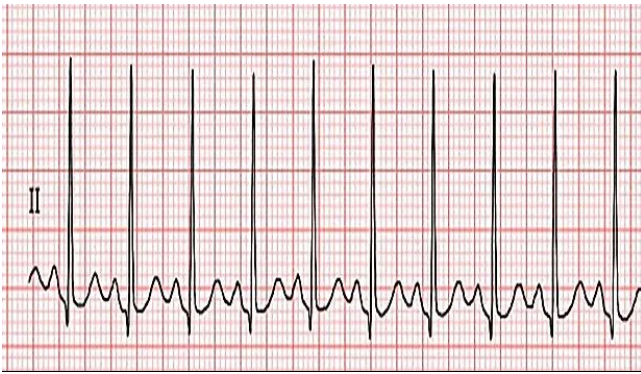
### Questão 54

USP-RP | SP | 2026

Uma adolescente com 15 anos, do sexo feminino, é atendida no Setor de Emergência, relatando palpitações, sudorese e choro imotivado há 7 meses, com piora hoje. Refere também perda de 5 kg, além de crises de ansiedade e tremores de extremidades. Seu ciclo menstrual tornou-se irregular e passou a evacuar várias vezes ao dia nas últimas semanas. Informa que está passando por muita dificuldade no relacionamento com os familiares e com o namorado. Ao exame: comunicativa, orientada, porém com agitação psicomotora, FC: 138bpm, ausculta cardíaca com 2 bulhas rítmicas normofonéticas sem osos, PA: 148x62 mmHg. A frequência respiratória de 16 ipm e não havia anormalidades à inspeção e na ausculta torácica. O exame do abdome não evidenciou alterações.

Foi realizado ECG, demonstrado abaixo:

Qual a conduta mais adequada nesse momento?



- A)** Avaliar a função tireoidiana, hemograma e função hepática.
- B)** Prescrever inibidor seletivo de recaptção serotonina.
- C)** Prescrever antiarrítmico, anticoagulante e monitorização cardíaca.
- D)** Solicitar triagem toxicológica e avaliação psiquiátrica.

### Questão 55

USP-RP | SP | 2026

Lactente, 5 meses de vida, foi admitida na UTI Pediátrica por quadro de bronquiolite com necessidade de intubação orotraqueal. Evoluiu com estenose subglótica pós-extubação, sendo necessário ser submetida a procedimento de laringossuspensão e dilatação. Fez uso de dexametasona 1mg de 12/12h por 45 dias, sendo suspensa no dia da alta hospitalar. Paciente retorna ao pronto-socorro, 5 dias após a alta, com quadro de sonolência e vômitos. Nega febre ou outros sintomas associados. Solicitado os exames laboratoriais abaixo:

Pensando na principal hipótese diagnóstica, qual a conduta imediata?

EXAMES	RESULTADO
GLICEMIA	51 mg/dl (VR: 70 a 99)
SÓDIO	133 mmol/L (VR: 136 a 145)
POTÁSSIO	4,3 mmol/L (VR: 3,5 a 5,1)
HEMOGRAMA	Hb :10,5 G/dl (VR: 9,7 a 13,4) Ht: 32% (VR: 29 a 40) GB: 16000 (VR: 6600 a 15600) 60% neutrófilos 40% linfócitos Plaquetas: 300000 (VR: 240000 a 550000)
UREIA	29 mg/dl (VR: 19 a 49)
CREATININA	0,6 mg/dl (VR: 0,55 a 1,02)

- A)** Salina hipertônica 3%.
- B)** Corticoesteróide.
- C)** Restrição hídrica.
- D)** Antibiótico de amplo espectro.

### Questão 56

USP-RP | SP | 2026

Um recém-nascido pré-termo tardio (36 semanas de idade gestacional) apresenta, 2 horas após o nascimento, taquipneia (80 ipm), gemência e retrações subcostais leves. A radiografia de tórax mostra reforço radiológico nas fissuras interlobares e aumento da trama vascular

perihilar.

Qual é o diagnóstico mais provável?

- A) Pneumonia congênita.
- B) Hipertensão pulmonar persistente do recém-nascido.
- C) Síndrome de aspiração meconial.
- D) Taquipneia transitória do recém-nascido.

### Questão 57

USP-RP | SP | 2026

Recém-nascido do sexo masculino, 10 dias de vida, primeiro filho de pais jovens, não consanguíneos, nasceu a termo, parto vaginal, sem intercorrências (PN 3400 g, PC 34 cm, comprimento 49 cm, APGAR 8/9). Pré-natal de baixo risco. Após alta da maternidade, foi coletado teste do pezinho no 5º dia de vida na UBS local. A equipe do laboratório de referência entrou em contato solicitando nova coleta de amostra. O resultado da primeira amostra detectou fenilalanina de 21,5 mg/dL (valor de referência 0,5 a 1,3 mg/dL).

Qual deve ser a conduta inicial mais apropriada?

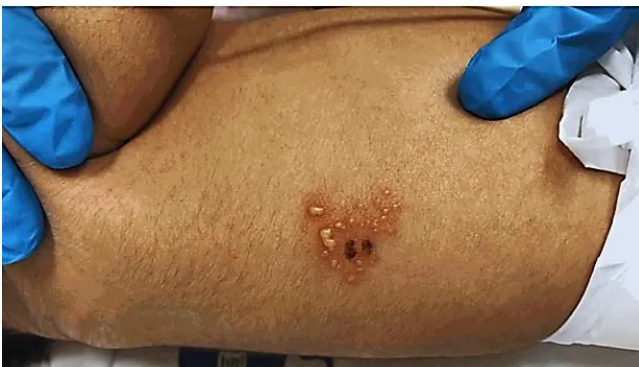- A) Iniciar a fórmula metabólica isenta de fenilalanina.
- B) Iniciar a medicação sapropterina por via oral.
- C) Solicitar o sequenciamento do gene PAH.
- D) Aguardar o segundo resultado da dosagem de fenilalanina.

### Questão 58

USP-RP | SP | 2026

Recém-nascido com 11 dias, sexo masculino, é levado à Unidade de Pronto Atendimento com história de 1 dia de febre e apatia, e há 1 hora ter iniciado com pausas respiratórias. Pais negam coriza, obstrução nasal e tosse. Nasceu com 39 semanas, parto normal, 3kg, Apgar 8/9, e recebeu alta hospitalar com 48 horas, em aleitamento materno exclusivo. Ao exame, RN está corado, acianótico, icterício +/+4, hipoativo e reativo, apresentando pausas respiratórias de 15- 20 segundos. Fígado a 2 cm do rebordo costal direito. Olho direito com hiperemia conjuntival e secreção amarelada. A figura abaixo mostra os achados na pele. Restante do exame sem alterações.

Qual informação complementar fornecida pela mãe é mais relevante para definir a etiologia deste quadro?



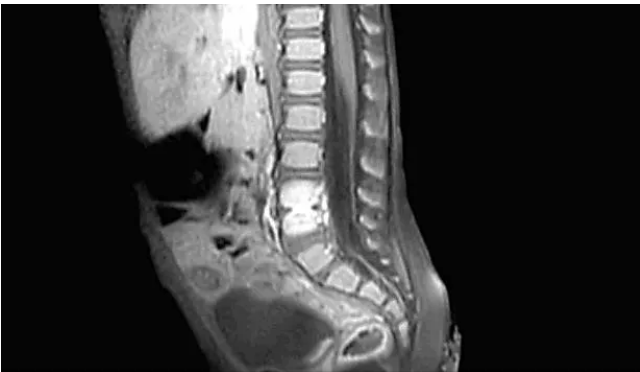
- A) Relato de exantema no primeiro trimestre.
- B) Uso de penicilina benzatina na gestação.
- C) Histórico vacinal materno incompleto.
- D) História de lesões genitais na gestação.

### Questão 59

USP-RP | SP | 2026

Menino, 4 anos, comparece na emergência de hospital terciário para investigação diagnóstica e tratamento. Refere ter iniciado dificuldade progressiva para caminhar, querendo muito colo e muito irritado há 30 dias. Apresenta alguns picos febris esporádicos, não aferidos, segundo os pais. Foi algumas vezes em avaliação médica pelo quadro, sem diagnóstico específico e orientados analgésicos, anti-inflamatórios e observação. Como houve piora do quadro, criança com muita dor à manipulação, não conseguindo sair da cama, foi encaminhada. Feito ultrassonografia com doppler de articulações quadril, que foi normal, e a Ressonância Magnética de coluna lombo sacra abaixo.

Qual a principal hipótese diagnóstica?



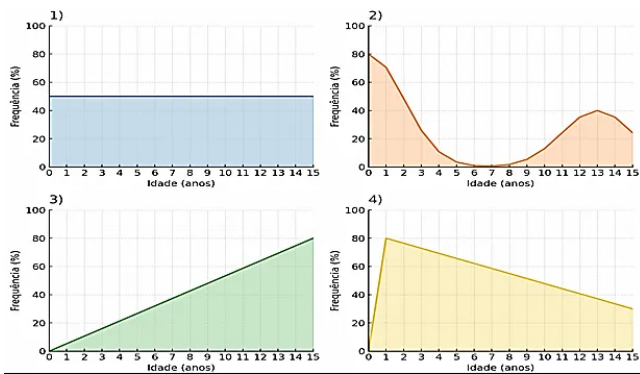
- A) Infiltração leucêmica.
- B) Osteomielite.
- C) Espondilodiscite.
- D) Osteossarcoma.

### Questão 60

USP-RP | SP | 2026

Paciente do sexo masculino, 3 anos, previamente hígido, apresentou edema palpebral e ascite. Realizados exames, identificando-se proteinúria na faixa maciça, hipoalbuminemia e dislipidemia. Foi iniciado tratamento com prednisona, evoluindo com desaparecimento do edema e remissão completa da proteinúria, em três semanas.

Considerando o tipo histológico mais comumente encontrado na doença dessa criança, qual dos gráficos acima representa sua distribuição por idade?



- A) Gráfico 1.
- B) Gráfico 3.
- C) Gráfico 2.
- D) Gráfico 4.

### Questão 61

USP-RP | SP | 2026

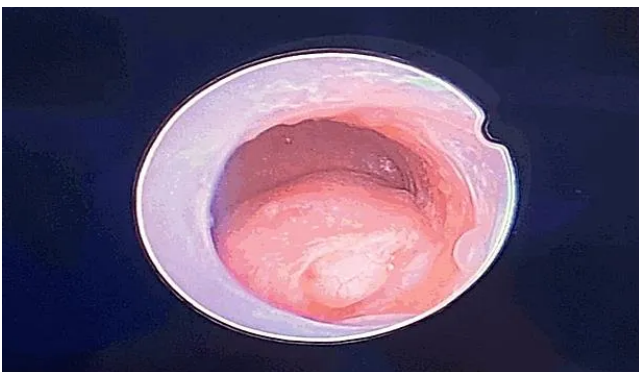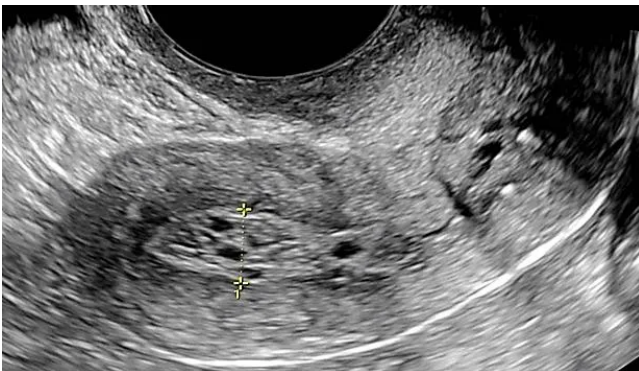
Nuligesta de 70 anos, menopausa aos 50 anos sem uso de terapia hormonal. Tem Hipertensão Arterial em uso regular de medicação. Vem referindo sangramento vaginal com três episódios nos últimos 3 meses, em moderada quantidade.

Exame físico: Corada, PA: 120x80 mmHg, IMC: 34 kg/m<sup>2</sup>.

Exame ginecológico com hipotrofia, sem outras anormalidades.

Exames complementares seguem imagens abaixo:

Qual a melhor conduta?



- A) Histerectomia total.
- B) Dispositivo intrauterino de levonorgestrel.

- C) Ressecção da lesão.
- D) Histerectomia com salpingectomia.

---

### Questão 62

USP-RP | SP | 2026

Mulher de 42 anos, G1C1, laqueada, vem encaminhada a serviço terciário devido a sangramento uterino anormal iniciado há 2 anos, com aumento de volume e duração da menstruação, com piora nos últimos meses. Está em uso de análogo do GnRH há 9 meses com resolução do sangramento. Apresentando sintomas vasomotores e ressecamento vaginal. Comorbidades: HAS bem controlada com uso de medicação, obesidade grau 1. Achados relevantes do exame físico: útero aumentado de volume ao toque vaginal. Exames complementares (realizados no início dos sintomas): ultrassonografia transvaginal mostrando leiomiomatose com presença de múltiplos leiomiomas subserosos e intramurais com volume uterino de 300 cm<sup>3</sup>. Qual a conduta mais adequada neste caso?

- A) Indicar histeroscopia cirúrgica.
- B) Iniciar contraceptivo de progestagênio isolado.
- C) Manter análogo de GnRH.
- D) Iniciar contraceptivo combinado.

---

### Questão 63

USP-RP | SP | 2026

Nuligesta, 30 anos, há 1 ano mantendo relações sexuais pênis-vagina cerca de 3 vezes por semana, sem uso de métodos contraceptivos e sem sucesso em engravidar. Ciclos menstruais a cada 30 a 32 dias, com 5 a 6 dias de duração e fluxo normal. Há 6 meses com dismenorréia moderada a intensa nos primeiros 2 a 3 dias do ciclo, com melhora parcial com anti-inflamatório não hormonal. Fez uso de contracepção hormonal combinada dos 15 aos 29 anos. Ao exame físico: IMC: 20,3 kg/m<sup>2</sup>; Ferriman: 2; cintura: 71 cm; PA:110x70 mmHg. Sem alterações ao exame ginecológico. Esposo de 28 anos, saudável, sem antecedentes importantes, hábitos ou uso de medicamentos. Esposo: espermograma sem alterações. Paciente: FSH: 6,3 mIU/mL. Histerossalpingografia sem anormalidades. Ultrassonografia transvaginal com útero sem anormalidades, ovário direito com volume de 6,8 cm<sup>3</sup> e 12 folículos antrais e ovário esquerdo com volume de 5,8 cm<sup>3</sup> e 6 folículos antrais. Ressonância pélvica sem anormalidades. Qual a melhor abordagem terapêutica para este caso?

- A) Estimulação ovariana e fertilização in vitro.
- B) Agonista do GnRH por 3 meses seguido de conduta expectante.
- C) Indução da ovulação com gonadotrofinas para inseminação intrauterina.
- D) Videolaparoscopia cirúrgica.

---

### Questão 64

USP-RP | SP | 2026

Mulher de 32 anos refere que a primeira gestação evoluiu com aborto com 8 semanas e 3 dias. Foi submetida a aspiração manual intrauterina por sangramento genital importante.

Nega comorbidades e antecedentes relevantes. Fazia uso prévio de contraceptivo oral combinado, tendo engravidado 4 meses após suspender o uso. Está em uso de Desogestrel (75 mcg/dia) e ácido fólico, sem queixas. Vem para consulta três meses após o procedimento, acompanhada do parceiro, manifestando desejo de nova gestação. Qual a melhor conduta?

- A)** Tranquilizar o casal e liberar para nova gestação.
- B)** Orientar a manter contracepção por mais 3 meses.
- C)** Solicitar cariótipo para o casal e TSH para a mulher.
- D)** Solicitar inibidor lúpico e anticorpos anticardiolipina.

---

### Questão 65

USP-RP | SP | 2026

Uma mulher de 30 anos, G2P1A1, saudável, sem queixas, trouxe dosagens hormonais de FSH, LH e estradiol realizadas em outro serviço em uso consistente de Desogestrel oral. Quais resultados esperados em relação aos níveis de FSH, LH e estradiol neste caso?

- A)** FSH: baixo, LH: baixo, Estradiol: baixo.
- B)** FSH: baixo, LH: normal, Estradiol: baixo.
- C)** FSH: normal, LH: normal, Estradiol: normal.
- D)** FSH: normal, LH: baixo, Estradiol: normal.

---

### Questão 66

USP-RP | SP | 2026

Nuligesta de 46 anos, refere urgência miccional quase diariamente, e relata incontinência urinária de urgência durante atividade sexual, mais especificamente no orgasmo. Nega incontinência de esforço, e nega incontinência durante penetração em intercurso sexual. Nega sensação de peso ou bola na vagina. Comorbidades: diabetes tipo 2, transtorno de ansiedade em tratamento psicoterápico. Medicações: metformina, glicazida. Refere ter última hemoglobina glicada de 9% realizada há 1 mês. Ao exame físico, IMC: 4 kg/m<sup>2</sup>, vulva sem alterações, ausência de perda de urina durante manobra de Valsalva, classificação POP Q: Aa= 3, Ba= 3, C= 9, D= 10, Ap= 3, Bp= 3, CVT= 10, cp= 3, hg= 3, 5. Qual a melhor conduta neste momento?

- A)** Amitriptilina.
- B)** Toxina botulínica intravesical.
- C)** Oxibutinina.
- D)** Perda de peso e fisioterapia.

---

### Questão 67

USP-RP | SP | 2026

Mulher de 63 anos com menopausa há 8 anos, relata secura, prurido e ardência vaginal, polaciúria, disúria e tenesmo vesical. Antecedente pessoal de tromboembolismo venoso pulmonar há 5 anos após contrair COVID 19. No exame ginecológico foi observada parede vaginal de coloração rósea pálida, diminuição do pinguente vaginal e pequena

quantidade de conteúdo incharacterístico, sem odor. Urina tipo I: exame sem alterações. Qual a conduta mais adequada para essa paciente?

- A) Terapia hormonal combinada transdérmica.
- B) Estriol creme vaginal.
- C) Metronidazol creme vaginal.
- D) Hidratante vaginal.

---

### Questão 68

USP-RP | SP | 2026

Mulher de 61 anos, G2P2, menopausa há 11 anos, IMC: 34 kg/m<sup>2</sup>, hipertensa e diabética tipo 2, em uso de tamoxifeno há 3 anos por câncer de mama tratado, procura atendimento ambulatorial em Unidade Básica de Saúde por sangramento vaginal recorrente há cerca de 2 meses. Ao exame: sinais de atrofia vaginal, sem lesões cervicais visíveis. Hemoglobina: 12,6 g/dL, coagulograma normal. A ultrassonografia transvaginal mostra endométrio linear e homogêneo, espessura de 3,5 mm, sem líquido intracavitário, miomas intramurais pequenos sem deformidade evidente da cavidade. Qual é o próximo passo mais adequado na investigação?

- A) Realizar biópsia endometrial ambulatorial.
- B) Repetir a ultrassonografia transvaginal em 6 semanas.
- C) Iniciar progestagênio cíclico por 3 meses.
- D) Solicitar ressonância magnética pélvica.

---

### Questão 69

USP-RP | SP | 2026

Mulher de 46 anos, G3P3, procura o ambulatório de ginecologia para avaliação de risco oncológico. Tem mãe falecida por câncer de ovário aos 55 anos e uma irmã com câncer de mama diagnosticado aos 42 anos. Nunca usou contraceptivo hormonal, menarca aos 11 anos, menopausa ainda não instalada. Nega cirurgias prévias e não apresenta sintomas atuais. IMC: 27 kg/m<sup>2</sup>. Exame físico normal. Qual a conduta mais adequada neste momento?

- A) Laqueadura tubária como medida profilática.
- B) Ooforectomia profilática bilateral.
- C) Investigação de mutações germinativas.
- D) Rastreamento com ultrassonografia transvaginal e CA 125.

---

### Questão 70

USP-RP | SP | 2026

Mulher de 25 anos, com quadro clínico com irregularidade menstrual e sinais de hiperandrogenismo, apresentando acantose nigricans. Não deseja engravidar e faz uso regular de Desogestrel (75 mcg/dia). Ao exame físico: IMC: 27,1 kg/m<sup>2</sup>, Pressão Arterial: 130x85 mmHg, Índice de Ferriman Gallwey: 9, Glicemia de jejum:112mg/dL e Glicemia 2h após TOTG (75g):150 mg/dL. Qual o tratamento mais adequado para o quadro metabólico

desta paciente?

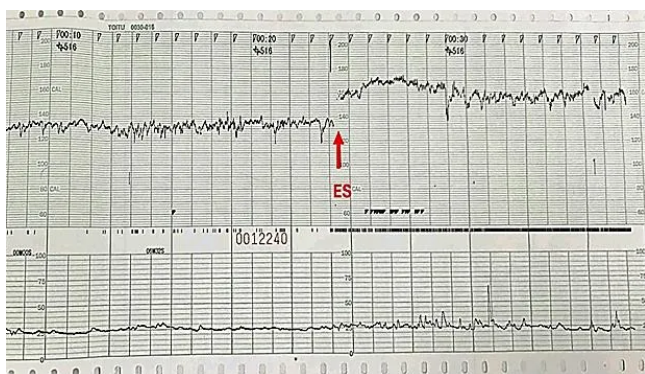
- A)** Metformina.
- B)** Análogos de GLP 1.
- C)** Sibutramina.
- D)** Estatina.

### Questão 71

USP-RP | SP | 2026

Primigesta, 29 anos, com 37 semanas de gestação, com lúpus eritematoso sistêmico, faz avaliação de vitalidade fetal em consulta pré-natal de rotina. Está com a doença sob controle e exames laboratoriais normais. A cardiocotografia realizada hoje está demonstrada abaixo (Figura). A ultrassonografia apresenta feto com peso no P35, com movimentos respiratórios, somáticos e tônus normais e índices de pulsatilidade das artérias umbilical e cerebral média nos percentis 70 e 15, respectivamente. O maior bolsão de líquido amniótico mede 1,5 cm.

Levando-se em consideração o resultado do perfil biofísico fetal, qual a melhor conduta?



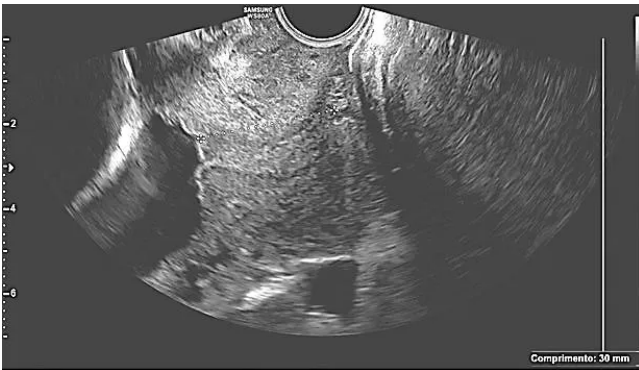
- A)** Retorno em uma semana com ultrassonografia.
- B)** Resolução da gestação por cesárea.
- C)** Reavaliação da vitalidade fetal em 24 horas.
- D)** Indução do trabalho de parto.

### Questão 72

USP-RP | SP | 2026

Primigesta de 20 anos, fazendo pré-natal de risco habitual e sem intercorrências até o momento. Refere cólicas abdominais esporádicas e retorna em consulta pré-natal trazendo o resultado do exame morfológico de segundo trimestre realizado hoje. O feto apresenta crescimento e morfologia dentro da normalidade, com placenta anterior alta e volume de líquido amniótico normal.

De acordo com a imagem ultrassonográfica da aferição do comprimento cervical (Figura), qual a melhor conduta?



- A) Introdução de pessário cervical.
- B) Progesterona micronizada vaginal.
- C) Seguimento pré-natal de risco habitual.
- D) Realização de cerclagem cervical.

### Questão 73

USP-RP | SP | 2026

Gestante de 29 anos, G4P0A3, com 21 semanas gestacionais. Tem como antecedente três abortamentos com o mesmo parceiro, todos diagnosticados por ultrassonografia, com batimentos cardíacos e eliminação espontânea entre 7 e 9 semanas. Está assintomática e nega cirurgias prévias, tabagismo, etilismo, uso de drogas ilícitas ou traumas nas gestações anteriores. IMC: 24 kg/m<sup>2</sup>. Resultados dos exames: Ultrassonografias morfológicas de 1<sup>o</sup> e 2<sup>o</sup> trimestre dentro da normalidade (feto, útero e anexos). Cervicometria transvaginal: 29 mm. Pesquisa de anticorpos para síndrome antifosfolípide negativa. Glicemia de jejum: 88 mg/dl. TSH: 2,1 mUI/L. Sorologias pré-natais negativas. Qual é a conduta mais adequada para esta gestante?

- A) Prescrever ácido acetilsalicílico e enoxaparina profilática até a véspera do parto.
- B) Acompanhamento clínico regular com apoio psicológico.
- C) Prescrever progesterona micronizada vaginal noturna até 36 semanas.
- D) Oferecer realização de cerclagem cervical com retirada dos pontos no termo.

### Questão 74

USP-RP | SP | 2026

Primigesta de 30 semanas de idade gestacional, em seguimento de pré-natal de alto risco devido ao diabetes mellitus tipo 2, retorna à consulta de pré-natal, sem queixas clínicas e obstétricas.

Paciente em uso:

Insulina Neutral Protamine Hagedorn (NPH): 16 UI às 7:00h, 14 UI às 12:00h, 14 UI às 22:00h

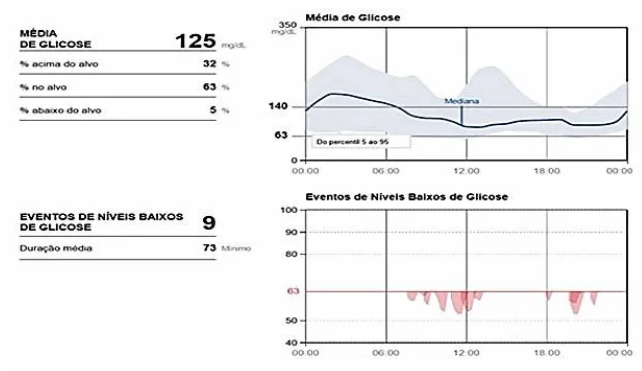
Insulina Regular: 10 UI 30 minutos antes do café da manhã, 10 UI 30 minutos antes do almoço, 10 UI 30 minutos antes do jantar.

Terapia nutricional: café da manhã às 7:00h, lanche da manhã às 10:00h, almoço às 12:00h, lanche da tarde às 16:00h, jantar às 18h30, lanche noturno às 22:00h.

Exame físico geral e obstétrico dentro dos padrões de normalidade. Ganho de peso de 150 gramas em 7 dias.

A avaliação da monitorização glicêmica da última semana está demonstrada na figura abaixo:

Qual a conduta mais adequada em relação ao controle glicêmico desta paciente, além do reforço de orientação sobre terapia nutricional e programa de atividade física?



- A)** Aumentar insulina NPH no café da manhã, almoço e noturna, reduzir regular no café da manhã e jantar e aumentar do almoço.
- B)** Manter as doses administradas atualmente de insulina NPH e de insulina regular.
- C)** Aumentar NPH noturna, reduzir no café da manhã e manter no almoço, aumentar regular no café da manhã e almoço e reduzir no jantar.
- D)** Manter doses de insulina NPH em todos os horários e aumentar doses de insulina regular no café da manhã, almoço e reduzir no jantar.

## Questão 75

USP-RP | SP | 2026

Gestante de 30 anos, G2P1, com gestação a termo e evolução considerada normal, encontra-se no segundo período de trabalho de parto, em posição vertical, com puxos espontâneos e coordenados. Relata desejo de parir nessa posição e sem analgesia. O feto está em apresentação cefálica fletida, variedade de posição occípito anterior esquerda, com progressão visível à medida que os puxos ocorrem. Após 90 minutos, o períneo distende, mas o nascimento ainda não ocorreu. Frequência cardíaca fetal normal e a parturiente está colaborativa.

Qual é a conduta mais adequada neste momento, segundo as diretrizes do Ministério da Saúde?

- A)** Respeitar o tempo fisiológico do segundo período.
- B)** Realizar episiotomia.
- C)** Instrumentalizar o parto.
- D)** Depressurizar a fúrcula vaginal com os dedos.

## Questão 76

USP-RP | SP | 2026

Gestante de 17 anos, sem intercorrências no pré-natal, atualmente com 30 semanas e 1 dia. Busca atendimento por estar com a urina mais concentrada e membros inferiores edemaciados. Ao exame, encontrava-se com pressão arterial de 159x93 mmHg, ausculta fetal normal, discretamente ictérica e edemaciada 2+/4+. O ultrassom realizado à beira leito mostrou restrição de crescimento fetal com Doppler e perfil biofísico fetal normais. Seus

exames demonstraram:  
Hemoglobina: 10,8 g/dL;  
Hematócrito: 29%;  
Plaquetas: 95.000/mm<sup>3</sup>;  
Transaminase glutâmica-oxalacética (TGO): 86 U/L;  
Creatinina: 0,9 mg/dL;  
Desidrogenase láctica (DHL): 730 U/L;  
Bilirrubina total: 2,2 mg/dL;  
Além da internação, qual a conduta mais adequada?

- A)** Realização de cesárea com incisão mediana infraumbilical sob raquianestesia.
- B)** Hidralazina endovenosa, sulfato de magnésio e vigilância clínica e laboratorial por até 48 horas.
- C)** Betametasona intramuscular, sulfato de magnésio e vigilância clínica e laboratorial por até 48 horas.
- D)** Dexametasona endovenosa, sulfato de magnésio e iniciar indução do trabalho de parto.

---

### Questão 77

USP-RP | SP | 2026

Puérpera, G1P1, nas primeiras horas após o parto vaginal espontâneo apresenta sangramento vaginal ativo.

Ao exame físico, está pálida, com pressão arterial de 90x40 mmHg, frequência cardíaca de 110 bpm, abdome flácido e indolor. O útero encontra-se firme, contraído, à altura da cicatriz umbilical. A revisão da placenta foi considerada completa no momento do parto.

Qual é a conduta mais apropriada neste momento?

- A)** Exame especular vaginal.
- B)** Solicitar coagulograma.
- C)** Ultrassonografia abdominal.
- D)** Laparotomia exploradora.

---

### Questão 78

USP-RP | SP | 2026

Primigesta de 34 anos, procura a maternidade com três contrações a cada 10 minutos. Ao exame vaginal, o colo uterino está curto, amolecido e dilatado em 6 cm. Há saída ativa de líquido amniótico via vaginal. A vitalidade fetal encontra-se preservada. A data da última menstruação é incerta. No cartão obstétrico, há registro de dois laudos de ultrassonografia: um realizado com 11 semanas, cuja idade gestacional corrigida é de 36 semanas e 4 dias, e outro realizado com 31 semanas, indicando 33 semanas e 6 dias. Também há anotação de um swab vaginal/anal negativo para Estreptococo agalactiae positivo colhido há 6 semanas. Demais exames pré-natais normais.

Qual a conduta mais adequada neste momento?

- A)** Corticosteroide.
- B)** Atosiban.
- C)** Sulfato de magnésio.
- D)** Penicilina cristalina.

### Questão 79

USP-RP | SP | 2026

Gestante de 21 anos, G2P1A0, idade gestacional de 33 semanas, portadora de diabetes mellitus gestacional em uso de insulina. Veio para a primeira consulta (caso novo) em Hospital Terciário, referindo ter realizado tratamento para bacteriúria assintomática com cefuroxima por sete dias na Unidade Básica de Saúde.

Como deverá ser o controle desta gestante referente à bacteriúria assintomática?

- A)** Solicitar urocultura 7 a 10 dias após o término do tratamento e, sendo negativa, realizar urina tipo 1 mensalmente até o parto.
- B)** Solicitar urina tipo 1 entre 7 a 10 dias após o tratamento e, sendo negativa, repetir mensalmente até o parto.
- C)** Solicitar urocultura 7 a 10 dias após o término do tratamento e, sendo negativa, mensalmente até o parto.
- D)** Não há necessidade de controle de tratamento em casos de bacteriúria assintomática.

---

### Questão 80

USP-RP | SP | 2026

Gestante de 32 anos, G2P1, idade gestacional de 18 semanas e 2 dias. Na consulta pré-natal refere corrimento e queimação vulvar. Refere ser o segundo episódio nesta gestação. Ao exame especular conteúdo branco grumoso, pH 4,0, microscopia com hidróxido de potássio (KOH) 10% mostrando pseudohifas.

Qual a conduta mais adequada para esta gestante?

- A)** Fluconazol 150mg via oral dose única.
- B)** Miconazol creme vaginal 10 noites.
- C)** Nistatina creme vaginal 10 noites.
- D)** Óvulos vaginais de bicarbonato de sódio a 10% por 10 dias.

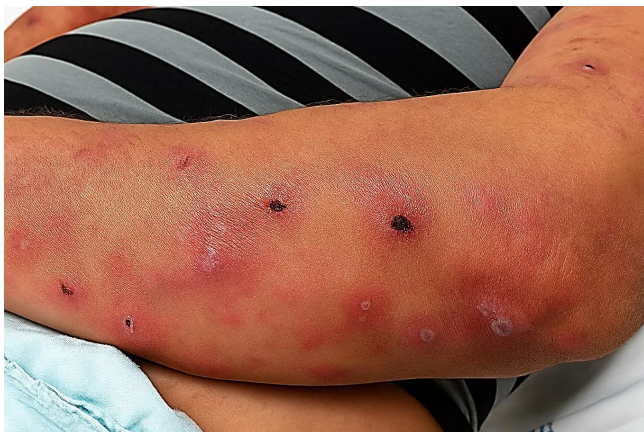---

### Questão 81

USP-RP | SP | 2026

Mulher, 46 anos, natural e procedente de Ribeirão Preto, apresentou há 10 dias quadro de sinusopatia (sic) e fez uso de amoxicilina e clavulanato. Há 4 dias notou aparecimento de pápulas e nódulos eritematosos nos membros superiores e inferiores e que hoje estão conforme figura abaixo. Está com febre de 39,8°C, artralgia, mialgia e queda do estado geral. O teste de sensibilidade tátil está alterado nas mãos e pés.

Qual é o diagnóstico mais provável?



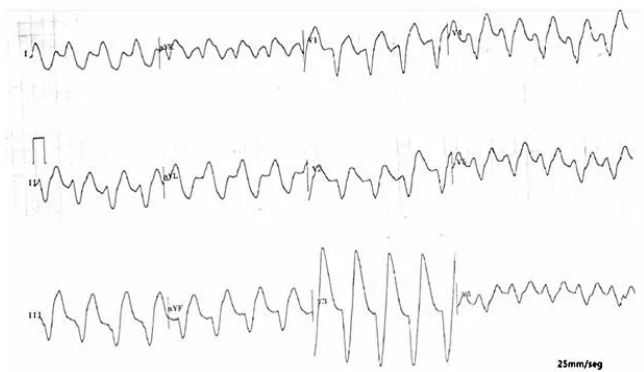
- A) Vasculite leucocitoclástica.
- B) Histoplasmose.
- C) Eritema nodoso hansênico.
- D) Tuberculose cutânea.

### Questão 82

USP-RP | SP | 2026

Homem, 60 anos, acompanhado por familiares, é admitido em pronto-socorro com história de rebaixamento progressivo do estado geral nos últimos 10 dias. Antecedente pessoal de paraplegia crural após acidente doméstico e uropatia obstrutiva bilateral, em uso de cateter duplo J. Faz uso regular de doxazosina e sulfametoxazol trimetoprim profilático há 1 ano. Exame físico: regular estado geral, taquipneico, confuso e desorientado no tempo e no espaço. ECG (abaixo). Gasometria venosa: pH: 7,12; PCO<sub>2</sub>: 21 mmHg; PO<sub>2</sub>: 55 mmHg; HCO<sub>3</sub>: 8 mmol/L.

Qual medicação endovenosa deve ser instituída de imediato?



- A) Bicarbonato de sódio.
- B) Ácido zoledrônico.
- C) Sulfato de magnésio.
- D) Gluconato de cálcio.

### Questão 83

USP-RP | SP | 2026

Homem, 48 anos, assintomático, realizou exames admissionais e foi encaminhado para avaliação na emergência devido às alterações no hemograma.

Exame físico: Baço palpável a 5 cm do rebordo costal esquerdo.

Hemograma completo: Hb: 11,5 g/dl (VR: 13,9 - 17,7 g/dl); Glóbulos brancos:  $78,5 \times 10^3/\mu\text{L}$  (VR:  $3,8 - 10,3 \times 10^3/\mu\text{L}$ ); Plaquetas:  $745 \times 10^3/\mu\text{L}$  (VR:  $166 - 389 \times 10^3/\mu\text{L}$ ); Blastos: 1%; Promielócitos: 3%; Mielócitos: 6%; Metamielócitos: 17%; Bastonetes: 15%; Neutrófilos segmentados: 44%; Linfócitos: 4%; Monócitos: 2%; Basófilos: 3%; Eosinófilos: 5%

Dentre os exames laboratoriais abaixo, qual está indicado para a investigação diagnóstica do caso nesse momento?

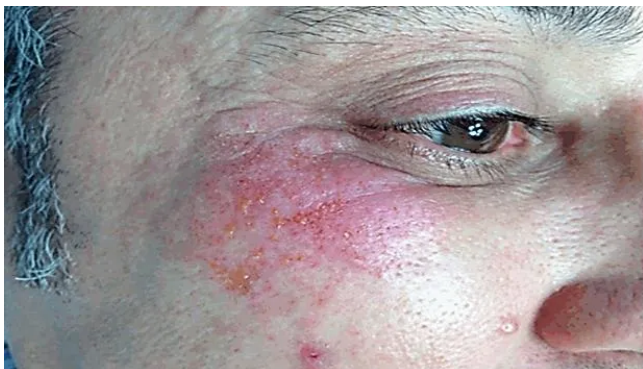- A) Sequenciamento do gene CARL.
- B) Imunofenotipagem.
- C) Pesquisa do rearranjo BCR::ABL1.
- D) PCR para a mutação JAK2V617F.

### Questão 84

USP-RP | SP | 2026

Homem, 47 anos, sem comorbidades, apresenta lesão na região malar (Figura) muito pruriginosa com períodos de exacerbações e períodos de melhora, em especial quando usa cremes com corticoide. Relata que quando usa perfume as lesões ardem e ficam exsudativas.

Qual exame complementar é o mais indicado neste caso?



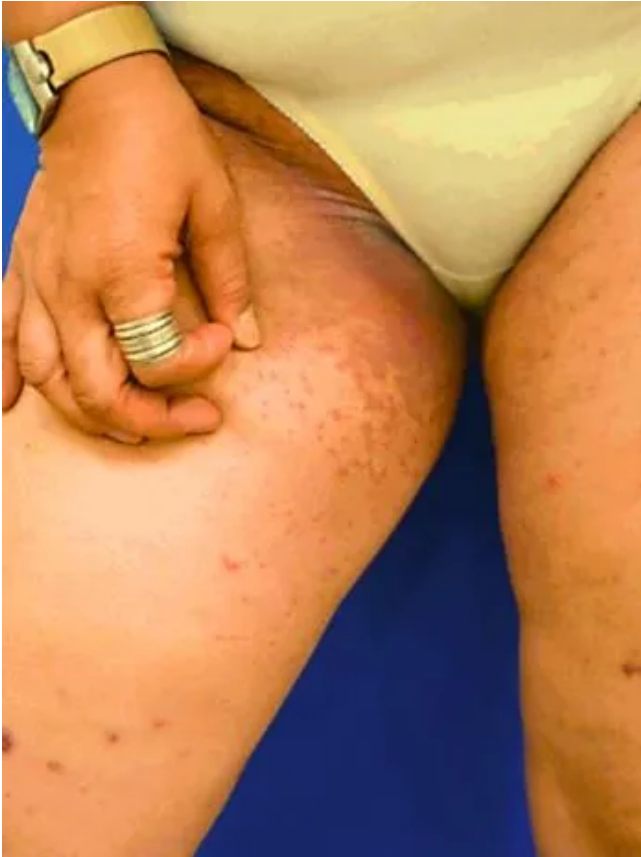- A) Dosagem de IgE total.
- B) Testes de alergia a glúten.
- C) Teste de Puntura (Prick Test).
- D) Teste de contato (Patch Test).

### Questão 85

USP-RP | SP | 2026

Mulher, 56 anos, diabética tipo 2 em tratamento irregular, procura atendimento por lesões recorrentes na região inguinal há cerca de 18 meses. Refere prurido intenso, sensação de ardor e desconforto local, especialmente em dias quentes. Relata uso frequente de Dexametasona creme, com melhora parcial e recidiva ao suspender.

Qual achado laboratorial é o mais provável de ser encontrado neste caso?



- A) Pseudohifas à coloração com KOH.
- B) Anatomopatológico com dermatite psoriasiforme.
- C) Teste de contato positivo para propilenoglicol.
- D) Coloração vermelho coral à luz de Wood.

### Questão 86

USP-RP | SP | 2026

Mulher, 72 anos, hipertensa e com fibrilação atrial crônica, procura atendimento devido dispneia progressiva há 5 dias. Refere perda de peso, tremores finos e agitação nos últimos meses. Exame físico: FC: 128 bpm, PA: 150x80 mmHg, FR: 24 ipm, SatO<sub>2</sub> 96% em ar ambiente, T: 37,6°C, consciente e orientada, sem estertores pulmonares ou sinais de congestão periférica. Exames complementares: Hb: 13,4 g/dL, leucócitos: 9 000/mm<sup>3</sup>, plaquetas: 228 000/mm<sup>3</sup>, ureia: 52 mg/dL, creatinina: 1,1mg/dL, troponina ultrasensível: negativa, TSH < 0,01 µUI/mL, T4 livre: 3,4 ng/dL (VR 0,8 - 1,8), pH: 7,37, pCO<sub>2</sub>: 42 mmHg, HCO<sub>2</sub>: 23 mEq/L, BE 1.

Qual é a melhor opção para controle inicial da frequência cardíaca nesse caso?

- A) Esmolol via endovenosa.
- B) Metoprolol via endovenosa.
- C) Propranolol via oral.
- D) Atenolol via oral.

### Questão 87

USP-RP | SP | 2026

Homem, 65 anos, procura avaliação médica após detecção de níveis pressóricos elevados em exame de triagem. Assintomático. Exame físico: FC: 92 bpm, PA: 152x76 mmHg. Ictus cordis palpável no sexto espaço intercostal, na linha axilar anterior esquerda, com extensão de aproximadamente 3 polpas digitais. Ritmo cardíaco regular em 2 tempos, sopro mesossistólico 1+/6+ no segundo espaço intercostal esquerdo e sopro holodiastólico 3+/4+ em padrão decrescente audível na borda esternal esquerda junto ao terceiro e quarto espaços intercostais.

Quais são as alterações fisiopatológicas esperadas nesse caso?

- A)** Redução do volume de ejeção e hipertrofia excêntrica.
- B)** Redução do volume de ejeção e hipertrofia concêntrica.
- C)** Aumento do volume de ejeção e hipertrofia concêntrica.
- D)** Aumento do volume de ejeção e hipertrofia excêntrica.

### Questão 88

USP-RP | SP | 2026

Homem, 52 anos, apresenta diarreia crônica há nove meses. Relata cerca de 5 evacuações diárias, volumosas, de odor fétido, com fezes oleosas que flutuam no vaso sanitário. Queixa-se de dor epigástrica irradiada para dorso, pior após alimentação, e perda de 8 kg no período. Faz uso frequente de bebida alcoólica há mais de 20 anos. Tabagista desde os 15 anos. Não há relato de comorbidades conhecidas. Exame físico: IMC 19 kg/m<sup>2</sup>, sem outras alterações.

Qual é a causa mais provável da diarreia neste paciente?

- A)** Síndrome do intestino irritável.
- B)** Supercrescimento bacteriano do intestino delgado.
- C)** Pancreatite crônica com insuficiência exócrina.
- D)** Doença de Crohn com acometimento jejunal.

### Questão 89

USP-RP | SP | 2026

Homem, 56 anos, com diagnóstico de diabetes tipo 2 há 7 anos, refere fadiga progressiva, perda de peso de 4 kg em 3 meses e poliúria. Em uso de metformina 850 mg 3x/dia, gliclazida 120 mg/dia, dapaglifozina 10 mg/dia. Admite baixa adesão às orientações dietéticas. Nega prática de atividade física. Nega episódios de hipoglicemia. Exame físico: IMC: 28 kg/m<sup>2</sup>, PA: 142x86 mmHg, FC: 84 bpm. Turgência jugular presente a 45 graus. Edema 2+/4+ bilateral e simétrico em membros inferiores. Exames laboratoriais: glicemia de jejum: 270 mg/dL, Hemoglobina A1c: 10,8%, creatinina: 1,0 mg/dL, função hepática e hemograma: normais.

Qual é a conduta mais indicada para esse paciente?

- A)** Iniciar insulina regular antes do almoço e jantar.
- B)** Suspender dapaglifozina e iniciar pioglitazona.
- C)** Manter esquema atual e reforçar adesão à dieta e exercício.
- D)** Suspender gliclazida e iniciar insulina NPH e regular.

### Questão 90

USP-RP | SP | 2026

Homem, 68 anos, apresenta hipertensão arterial, dislipidemia, diabetes mellitus tipo 2 e doença arterial coronariana obstrutiva. Há 2 anos com insuficiência cardíaca de fração de ejeção do ventrículo esquerdo reduzida, atualmente 35%. Apresenta piora da dispnéia aos esforços nas últimas 2 semanas.

Qual dos achados abaixo é o mais esperado no exame físico desse paciente?

- A)** Pulso paradoxal.
- B)** Desdobramento fixo de B2.
- C)** Refluxo hepatojugular.
- D)** Sopro mesodiastólico em foco mitral.

---

### Questão 91

USP-RP | SP | 2026

Mulher, 24 anos, sem comorbidades, procura atendimento médico com queixa de disúria, dor suprapúbica e polaciúria há 2 dias. Nega febre ou dor lombar. Nega corrimento vaginal ou outras queixas genitais. Refere que já apresentou episódio semelhante há 1 ano, quando usou nitrofurantoína por 5 dias com resolução do quadro. Está em uso adequado de anticoncepcional oral e apresentou última menstruação há 10 dias.

Qual é a conduta mais apropriada para o caso?

- A)** Coletar urina rotina e urocultura e tratar após resultado de exames.
- B)** Solicitar ultrassonografia de vias urinárias.
- C)** Solicitar urocultura e iniciar terapia de amplo espectro de imediato.
- D)** Iniciar terapia empírica com nitrofurantoína.

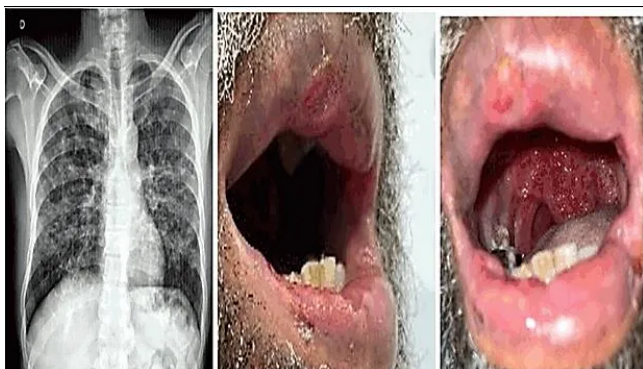
---

### Questão 92

USP-RP | SP | 2026

Homem, 65 anos, hipertenso, morador de Altinópolis, região nordeste do estado de São Paulo. Relata ter trabalhado por mais de 30 anos em lavouras de café. Refere lesões em mucosa oral e palato, acompanhadas de fraqueza e mal-estar há 4 meses. Há 1 mês notou surgimento de lesão no lábio. Queixa de tosse seca e dispnéia progressiva há 2 meses. Nega febre. Perda ponderal de 5 kg no período. ELISA anti-HIV: negativo. Biópsia das lesões orais: presença de abundante infiltrado inflamatório misto, com visualização de estruturas leveduriformes na coloração de metenamina de prata de Grocott Gomori em meio ao infiltrado inflamatório. Imagens das lesões orais e da radiografia de tórax são disponibilizadas na figura a seguir:

Qual é a terapia indicada para o caso?



- A)** Rifampicina + Isoniazida + Etambutol + Pirazinamida.
- B)** Aciclovir.
- C)** Itraconazol.
- D)** Doxiciclina.

### Questão 93

USP-RP | SP | 2026

Homem, 38 anos, veio à consulta na UBS para avaliação de exames laboratoriais. Relatava história familiar de anemia com necessidade de tratamento. Hemograma completo: Hb: 15,7 g/dl (VR: 13,9 - 17,7 g/dl) VCM: 85 fl (VR: 80 - 95 fl); Glóbulos brancos:  $8,8 \times 10^3/\mu\text{L}$  (VR:  $3,79 - 10,3 \times 10^3/\mu\text{L}$ ); Plaquetas:  $230 \times 10^3/\mu\text{L}$  (VR:  $166 - 389 \times 10^3/\mu\text{L}$ ); Estudo de hemoglobina: S=38% (VR: 0%); A:59% (VR: 95 - 98%); A2: 2,3% (VR: 2,0 - 3,3%).

Qual é a conduta mais adequada para o paciente neste momento?

- A)** Hidroxiureia.
- B)** Aconselhamento genético.
- C)** Ultrassonografia de vasos cerebrais.
- D)** Análise molecular dos genes da alfa globina.

### Questão 94

USP-RP | SP | 2026

Mulher, 69 anos, com cirrose por doença hepática esteatótica associada à disfunção metabólica, diabetes e dislipidemia. É levada ao pronto atendimento por quadro súbito de confusão mental e hemiparesia à direita. Nega sangramentos, dor abdominal, náuseas ou vômitos. Faz uso regular de Carvedilol, Metformina e Sinvastatina. Exame físico: desorientada no tempo e no espaço; força muscular grau 4 em membro superior e inferior direitos. Sinais de ascite de moderado volume.

Qual avaliação complementar é a mais indicada para o esclarecimento do quadro neuropsiquiátrico?

- A)** Gasometria arterial e eletrólitos.
- B)** Eletroencefalograma.
- C)** Dosagem de amônia sérica.
- D)** Tomografia de crânio.

## Questão 95

USP-RP | SP | 2026

Mulher, 43 anos, há 6 meses apresenta dor e redução da amplitude de movimento em mãos, punhos, cotovelos e joelhos. Obtém alívio da dor e recuperação da movimentação articular após quatro horas de atividades. Refere fadiga, limitando suas atividades. Exame físico: regular estado geral, descorada 2+/4+; edema, calor e dor em 2ª a 4ª metacarpofalangeanas de ambas as mãos, punhos, cotovelos e joelhos. Sem outras alterações. Exames laboratoriais: Hb: 9,2 g/dL; Ht 31%; Leucócitos: 13.200/mm<sup>3</sup> (neutrófilos 8.500; eosinófilos 200; linfócitos 2.500; monócitos 1.000); Plaquetas: 515.000/mm<sup>3</sup>; Proteína C reativa: 8,1 mg/dL (VR < 0,5); VHS: 95 mm/1ª hora; Creatinina: 0,8 mg/dL.

Qual é a alteração mais provável na investigação do valor da hemoglobina?

- A) Teste de coombs direto positivo.
- B) Folato sérico abaixo do normal.
- C) Contagem de reticulócitos reduzida.
- D) Ferritina sérica reduzida.

## Questão 96

USP-RP | SP | 2026

Mulher, 25 anos, com asma desde a infância, relata estar grávida, com idade gestacional estimada de 7 semanas. Relata uso de budesonida 800 mcg + formoterol 12 mcg de 12/12 horas há 3 anos. Usou salbutamol 100 mcg por dispneia 1 vez por semana nas últimas 4 semanas. Nega sintomas noturnos, tabagismo e procura por serviço de médico de emergência. Exame físico normal. Espirometria realizada há 2 meses (tabela abaixo).

Qual é a melhor recomendação para esta paciente?

Parâmetro	Pré broncodilatador	Pós broncodilatador	% variação
CVF	3,51L (105%)	3,57 L (107%)	2%
VEF1	2,74 L (98%)	2,81 L (100%)	3%
VEF1/CVF	0,78 (94%)	0,79 (94%)	1%

Legenda: CVF: Capacidade vital forçada; VEF<sub>1</sub>: volume expiratório forçado no primeiro segundo.

- A) Reduzir dose de corticóide inalatório.
- B) Manter medicamentos inalatórios.
- C) Aumentar dose de broncodilatador.
- D) Suspender corticóide inalatório.

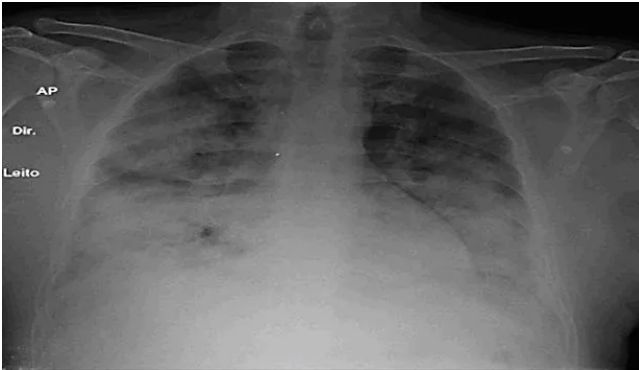## Questão 97

USP-RP | SP | 2026

Homem, 75 anos, portador de hipertensão arterial, em uso de losartana 50 mg/dia, sem outras comorbidades. Há 5 dias teve início súbito de febre elevada (39°C), acompanhada de tosse seca, mialgia intensa, coriza e mal-estar. Evoluiu com piora progressiva da tosse e do estado geral, persistência da febre e aparecimento de dispneia, procurando por atendimento

em serviço de urgência. Hemograma da avaliação inicial mostrava leucocitose importante com desvio à esquerda. Radiografia de tórax abaixo:

Qual é o agente infeccioso provavelmente relacionado à piora clínica do paciente?



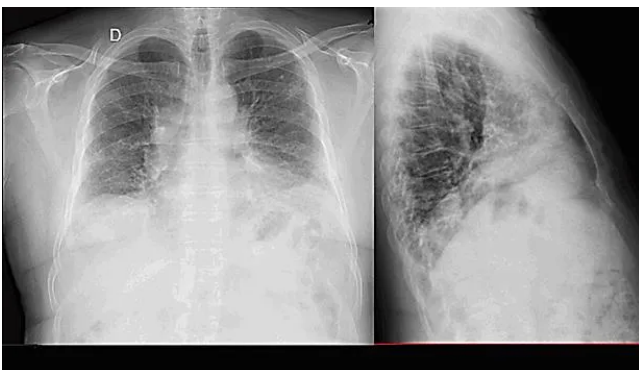- A) *Proteus mirabilis*.
- B) *Acinetobacter baumannii*.
- C) *Aspergillus fumigatus*.
- D) *Staphylococcus aureus*.

### Questão 98

USP-RP | SP | 2026

Homem, 63 anos, metalúrgico, queixa-se de tosse seca diária e dispneia progressiva há 4 anos, atualmente aos mínimos esforços como tomar banho. Exame físico: bom estado geral, corado, cianótico, presença de baqueteamento digital. FR: 30 ipm. SatO<sub>2</sub>: 86% em ar ambiente. Radiografia de tórax abaixo:

Qual é o achado semiológico mais provável?



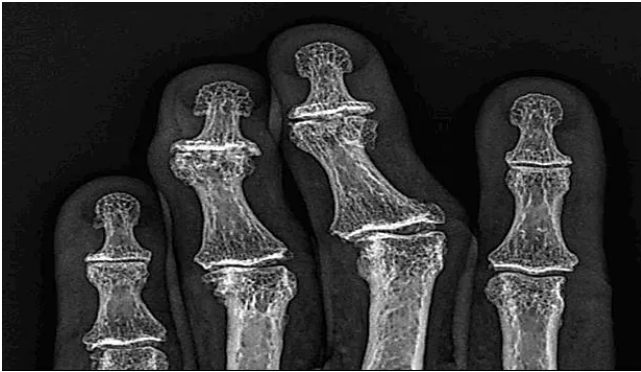- A) Expansibilidade reduzida.
- B) Ausculta com roncos difusos.
- C) Macicez a percussão.
- D) Ressonância vocal abolida.

### Questão 99

USP-RP | SP | 2026

Homem, 68 anos, pedreiro. Refere que os dedos de suas mãos estão entortando, além de doerem quando realiza atividades manuais mais intensas, como carregar balde ou preparar concreto. Tabagista e etilista diário (aproximadamente 2 litros de cerveja por dia). Exame físico: bom estado geral; aumento de volume, de consistência óssea, em algumas interfalangeanas proximais e distais de ambas as mãos, com desvios articulares em 3º e 4º quirodáctilos à direita. A radiografia da mão direita é mostrada abaixo:

Qual é o diagnóstico mais provável?



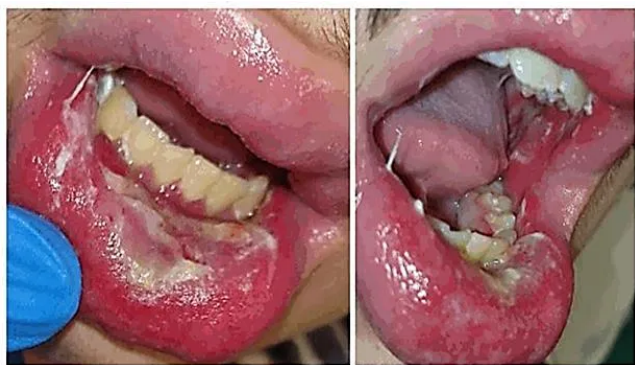- A) Gota tofácea.
- B) Artrite reumatoide.
- C) Artrite psoriásica.
- D) Osteoartrite.

### Questão 100

USP-RP | SP | 2026

Homem, 18 anos, em tratamento adjuvante com metotrexato endovenoso, no segundo mês pós-operatório de ressecção de osteossarcoma tibial. Comparece ao pronto atendimento com história de febre (38°C) há 1 dia, acompanhada de lesões aftosas dolorosas em mucosa jugal e em lábio (figuras abaixo), que impedem a ingestão via oral. Encontra-se estável clinicamente. Hemograma: Hb 8,7 g/dL; Ht 26,1%; leucócitos 1.200/mm<sup>3</sup>; neutrófilos 240/mm<sup>3</sup> (20%); linfócitos 600/mm<sup>3</sup> (50%); plaquetas 58.000/mm<sup>3</sup>.

Qual é a conduta imediata indicada?



- A) Cefepime endovenoso.
- B) Ganciclovir endovenoso.
- C) Aciclovir via oral.
- D) Nistatina via oral.