

HIAE

2025 | SP | 75 Questões



Questão 1

HIAE | SP | 2025

Paciente de 72 anos, hipertenso, diabético tipo II (DM2), obesidade grau I e doença cardiovascular aterosclerótica estabelecida. Está em acompanhamento ambulatorial de suas comorbidades. Atualmente sem queixas. Em uso de: losartana 50 mg 12/12 horas, metformina 500 mg 12/12 horas, dapagliflozina 10 mg 1x por dia, AAS 100 mg 1x por dia, rosuvastatina 20 mg 1x por dia. Exame físico sem alterações. Assinale a alternativa correta sobre o uso de agonista do receptor do GLP-1 nesse indivíduo.

- A)** O uso dos agonistas do receptor do GLP-1 nesse paciente pode estar associado a uma discreta redução da pressão arterial sistólica.
- B)** O principal benefício dos agonistas do receptor do GLP-1 nesse indivíduo com alto risco cardiovascular é o aumento do HDL colesterol.
- C)** O uso dos agonistas do receptor do GLP-1 frequentemente gera hipoglicemia quando combinado com as medicações em uso do paciente.
- D)** Devido ao efeito nefroprotetor dos agonistas do receptor do GLP-1, eles estão indicados para pacientes com taxa de filtração glomerular <15 mL/min/1,73 m².

Questão 2

HIAE | SP | 2025

Uma mulher de 64 anos, pesando 60 kg, sem comorbidades prévias, é admitida à sala de emergência com febre de 38,7 °C, dor lombar direita e disúria há 3 dias. Na entrada, apresentava FC = 120 bpm, FR = 28 irpm, PA=74x40 mmHg. Após coleta de exames, introdução de ceftriaxona e administração de 2 litros de Ringer Lactato, a paciente segue com PA de 78 x 44 mmHg. Exames laboratoriais iniciais revelam leucocitose de 18.000/μL (VR: 4.000-11.000/μL) e creatinina de 2,6 mg/dL (VR: 0,6-1,2 mg/dL). Assinale a alternativa que apresenta uma das condutas apropriadas para esse momento.

- A)** Utilizar hidrocortisona para tratamento adjuvante do choque séptico.
- B)** Infundir mais 1 litro de Ringer Lactato e solicitar prioridade de transferência à UTI para início de drogas vasoativas.
- C)** Realizar ultrassonografia à beira-leito para avaliar obstrução de vias urinárias.
- D)** Ampliar a terapia antimicrobiana para meropenem.

Questão 3

HIAE | SP | 2025

Um homem de 26 anos com antecedente de asma procurou o pronto atendimento há duas semanas com queixa de palpitações. Realizado o diagnóstico de fibrilação atrial, com prescrição de metoprolol oral e solicitação de ecocardiograma ambulatorial. Após o uso da medicação, o paciente apresentou sibilância e dispneia, levando-o a suspender o metoprolol por conta própria. Realizado ecocardiograma transtorácico, sem alterações. Hoje, o paciente retorna ao PA com relato de palpitações taquicárdicas nos últimos 3 dias. Sem dor torácica, dispneia ou alterações da consciência no período. Sinais vitais: FC = 136 bpm, FR = 16 irpm, PA = 130 x 80 mmHg, T = 36,5 °C. Ausculta cardíaca com bulhas arritmicas normofonéticas, sem sopros. Ausculta pulmonar com murmúrio vesicular presente bilateralmente, sem ruídos adventícios. ECG com ritmo de fibrilação atrial com frequência ventricular de 142/min.

Assinale a alternativa que apresenta a melhor opção terapêutica a ser utilizada no momento.

- A) Esmolol.
- B) Cardioversão elétrica sincronizada.
- C) Propafenona.
- D) Verapamil.

Questão 4

HIAE | SP | 2025

Um homem de 58 anos procura o ambulatório clínico com queixa de aumento progressivo do volume abdominal nas últimas quatro semanas. Ele relata distensão abdominal sem dor ou desconforto respiratório. Tem antecedente de consumo de 0,5 L de destilado diariamente nos últimos 35 anos. Procurou Unidade de Pronto Atendimento há duas semanas com mesma queixa, tendo recebido prescrição de furosemida 40 mg/dia após realização de ultrassonografia, com pouca melhora. Ao exame físico, apresenta FC 82 bpm, FR 16 irpm, PA 112 x 70 mmHg, T 36,5 °C. Ictérico ++/4; abdome globoso, com sinal do Piparote positivo, macicez móvel e circulação colateral abdominal. Exames laboratoriais mostram bilirrubina total de 3,8 mg/dL (VR: 0,1-1,2 mg/dL), albumina de 2,5 g/dL (VR: 3,5-5,0 g/dL) e TP-INR de 1,8 (VR: 0,8-1,2). A ultrassonografia abdominal realizada na UPA mostra fígado reduzido de tamanho, com bordas irregulares e sinais de hipertensão portal, além de ascite descrita como moderada. Qual é o próximo passo mais adequado na condução do caso?

- A) Aumentar a dose de furosemida para 80 mg/dia.
- B) Iniciar espironolactona 100 mg/dia em adição à furosemida.
- C) Realizar paracentese diagnóstica.
- D) Solicitar infusão de albumina intravenosa.

Questão 5

HIAE | SP | 2025

Um paciente do sexo masculino de 37 anos de idade, portador de doença de Crohn, atualmente em uso de adalimumabe 40 mg em infusões quinzenais com bom controle de atividade de doença, perdeu seu cartão de vacinação e comparece ao centro de referência de imunobiológicos para atualização vacinal. Esse paciente pode ser vacinado com todas alternativas a seguir, EXCETO:

- A) meningocócica C em dose única.
- B) HPV tetravalente em três doses.
- C) hepatite B em três doses e com volume dobrado.
- D) dengue tetravalente em duas doses.

Questão 6

HIAE | SP | 2025

Paciente de 56 anos, hipertenso e diabético, é admitido no hospital com queixa de dor torácica retroesternal, em aperto, com irradiação para o braço esquerdo e o pescoço, iniciada

há uma hora. Sinais vitais: pressão arterial: 160 x 90 mmHg; frequência cardíaca: 90 bpm; saturação O₂: 96%; temperatura: 36,5 °C. Ausculta cardíaca e respiratória sem alterações. O eletrocardiograma realizado na admissão revelou supradesnivelamento do segmento ST em V2-V4, e a troponina está elevada. O paciente recebeu tratamento medicamentoso inicial recomendado. O cateterismo revelou lesão única de 99% no terço médio da artéria descendente anterior (DA). A conduta correta a ser realizada nesse momento consiste em

- A)** realizar tratamento clínico otimizado com IECA, betabloqueadores e estatinas, sem necessidade de revascularização.
- B)** indicar revascularização cirúrgica imediata devido à localização e à importância da lesão coronariana.
- C)** observar clinicamente e definir conduta após 24 horas da admissão, com base na curva de troponina e nas alterações do ecocardiograma.
- D)** realizar angioplastia coronariana com implante de stent em artéria descendente anterior.

Questão 7

HIAE | SP | 2025

Paciente, 59 anos, hipertenso, sedentário, obeso, em uso de enalapril 20 mg 12/12 horas, anlodipino 10 mg/dia, clortalidona 25 mg/dia, espironolactona 25 mg/dia e carvedilol 25 mg 12/12 horas. Apesar de ser aderente às medicações em uso, mantém pressão não controlada, com aferições acima de 140/90 mmHg. Com base no caso clínico, assinale a alternativa correta em relação ao manejo ambulatorial desse paciente.

- A)** Substituir a clortalidona por hidroclorotiazida, pois é o diurético de escolha em hipertensão resistente.
- B)** Associar diurético de alça, como a furosemida e encaminhar ao cardiologista.
- C)** Suspender a espironolactona pela falha terapêutica e associar hidralazina 50 mg 8/8 horas.
- D)** Solicitar exames para investigação de causas secundárias de hipertensão e associar clonidina.

Questão 8

HIAE | SP | 2025

Paciente feminina de 37 anos vem em consulta de retorno. Ela havia procurado atendimento inicialmente por queixa de tosse seca persistente e dispneia progressiva até para andar no plano, sendo que em alguns dias tinha até que parar para andar dois quarteirões. Referia que os sintomas pioravam com mudança de tempo, contato com poeiras e pelos de animais e que algumas noites percebia um chiado no peito. Já tinha ido algumas vezes a pronto atendimentos nos últimos meses por conta de falta de ar. Na ocasião da primeira consulta, foi feita a hipótese de asma, solicitada espirometria e iniciado tratamento com formoterol-budesonida 12/400 mcg 12/12h. A paciente retorna hoje referindo melhora importante dos sintomas, mantendo sintomas noturnos e necessidade de medicação de resgate pelo menos 1 a 2 vezes por semana. Seu score no Asthma Control Test (ACT) é de 18 de 25. Não teve mais buscas ao pronto-socorro. Está utilizando regularmente a medicação inalatória prescrita, refere coriza e prurido nasal persistentes e importantes, pirose e regurgitação a depender da alimentação. Tirou tapetes e cortinas de casa, mas mantém

exposição ao cachorro da vizinha, que entra na sua casa regularmente. Nega história de asma na infância. Ao exame físico, paciente em bom estado geral, corada, hidratada, IMC 33 kg/m². Exame cardiovascular sem alterações, ausculta pulmonar com murmúrios vesiculares presentes bilateralmente e tempo expiratório aumentado, com raros sibilos expiratórios. SpO₂ em ar ambiente de 96%, frequência respiratória de 16 ipm. Traz espirometria mostrando distúrbio ventilatório obstrutivo leve com resposta ao broncodilatador, hemograma com eosinófilos de 350/mcL (4%) e IgE total de 200 UI/mL. Assinale a alternativa que corresponde à melhor classificação de gravidade e conduta nesse momento.

- A)** Trata-se de asma de difícil controle, sendo sugerido aumento da frequência de formoterol-budesonida para 3x/dia, checar técnica de uso da medicação inalatória, tratar rinite e refluxo e afastar da exposição ao cão.
- B)** Trata-se de asma leve controlada, dado que a espirometria mostrou apenas um distúrbio obstrutivo leve, e a paciente referiu melhora importante dos sintomas. Sugere-se manter as medicações atuais e tratar a rinite.
- C)** Trata-se de asma moderada, pois a paciente está em STEP 4 de tratamento segundo o GINA 2024. Sugere-se adicionar um anticolinérgico de longa ação ou um antileucotrieno para melhora do controle.
- D)** Trata-se de asma grave não controlada, sendo indicado agora o uso de imunobiológico devido ao fenótipo alérgico-eosinofílico. A escolha entre omalizumabe e mepolizumab dependerá da disponibilidade da medicação.

Questão 9

HIAE | SP | 2025

Paciente feminina de 68 anos é trazida ao pronto atendimento por queixa de tosse produtiva há 5 dias, sendo que hoje passou a apresentar dispneia para caminhar no plano e dor ventilatório-dependente em hemitórax direito. Nega febre, internações ou uso de antibióticos recentes. Nega sintomas gripais antes do início do quadro atual, mas diz que vem apresentando dificuldade para engolir alguns alimentos e tosse com frequência durante a alimentação. Paciente é previamente hipertensa e diabética, com controle adequado das comorbidades em uso de losartana 50 mg 12/12h, anlodipino 5 mg 12/12h, metformina 850 mg 3x/dia e dapagliflozina 10 mg/dia. Ao exame físico, paciente encontra-se em regular estado geral, corada, hidratada, anictérica, afebril, lúcida e orientada, cavidade oral em bom estado. Sinais vitais: frequência cardíaca de 102 bpm, frequência respiratória de 25 ipm, PA = 120 x 70 mmHg, SpO₂ = 91% em ar ambiente, glicemia capilar de 95 mg/L. Ausculta cardíaca e exame abdominal sem alterações, ausculta pulmonar com estertores crepitantes em campo inferior de hemitórax direito. O médico solicita uma radiografia de tórax que mostra consolidação em base do pulmão direito, com alguns infiltrados algodonosos também em campo inferior esquerdo. Exames de sangue mostram: Hb = 12,1 g/dL, leucócitos 15.000 (75% neutrófilos, 5% bastões), plaquetas 160.000/mm³, Ur = 60 mg/dL, Cr = 1,1 mg/dL, Na = 135 mEq/L, K = 4,5 mEq/L, Proteína C-reativa = 50 mg/dL, gasometria arterial com pH = 7,46 pO₂ = 58 mmHg, pCO₂ = 34 mmHg, SpO₂ = 91%. Com relação ao caso descrito, assinale a alternativa correta.

- A)** Paciente apresenta pneumonia comunitária sem sinais de gravidade, podendo ser tratada ambulatorialmente com amoxicilina-clavulanato e azitromicina. Nenhum exame adicional é necessário.
- B)** Paciente com provável pneumonia aspirativa, sendo recomendado tratamento com ceftriaxone e clindamicina em regime de enfermagem, além de oxigenoterapia

suplementar por cateter nasal. Solicitar hemoculturas e cultura de escarro.

- C)** Paciente com pneumonia comunitária grave com necessidade de internação em UTI. Iniciar antibioticoterapia empírica com ceftriaxone e azitromicina, cateter de alto fluxo e hidrocortisona, colher hemoculturas e pesquisa de antígeno urinário para Legionella.
- D)** Paciente com pneumonia adquirida na comunidade, de provável origem aspirativa. Iniciar tratamento empírico com ceftriaxone e azitromicina, cateter nasal de oxigênio, colher hemocultura e cultura de bactérias no escarro, painel de patógenos respiratórios, antígeno urinário para Streptococcus e Legionella.

Questão 10

HIAE | SP | 2025

Paciente masculino de 52 anos, portador de DPOC em tratamento há 2 anos com vilanterol-umeclidínio, vinha mantendo dispneia habitual mMRC 1. Fez uso de amoxicilina-clavulanato para uma exacerbação da doença há aproximadamente 8 meses, mas sem necessidade de internação hospitalar. Paciente também é hipertenso em uso de losartana, dislipidêmico em uso de rosuvastatina, diabético em uso de empaglifozina + linagliptina. Paciente procura o pronto atendimento por queixa de piora da dispneia há 1 dia, atualmente mMRC 3. Costuma apresentar habitualmente expectoração hialina em pequena quantidade e nega aumento do volume do catarro agora, mas refere que hoje expectorou secreção clara com alguns laivos de sangue. Nega dor torácica. Ao exame físico, paciente encontra-se em regular estado geral, corado, hidratado, anictérico, cianótico, afebril, lúcido e orientado. Sinais vitais: frequência cardíaca de 115 bpm, frequência respiratória de 26 ipm, PA = 110 x 70 mmHg, SpO2 = 86% em ar ambiente, glicemia capilar de 102 g/dL. Bulhas rítmicas hipofonéticas em 2 tempos sem sopros, estase jugular 2+/4. Murmúrio vesicular presente, mas reduzido em ápices, discretos estertores crepitantes em bases. Abdome globoso, ruídos hidroaéreos presentes, fígado palpável a 2 cm do rebordo costal direito, espaço de Traube livre. Presença de edema em membros inferiores, pulsos presentes e simétricos. Quanto ao quadro clínico descrito, todas as medidas a seguir devem ser adotadas nesse momento, EXCETO:

- A)** solicitar exame de imagem do tórax.
- B)** solicitar D-dímero.
- C)** iniciar oxigenoterapia suplementar.
- D)** iniciar corticoterapia sistêmica.

Questão 11

HIAE | SP | 2025

Um paciente de 58 anos com história de hipertensão e cirurgia ortopédica recente apresenta-se ao pronto-socorro com dispneia súbita, dor torácica e sinais de choque. O exame físico revela taquicardia, taquipneia e oximetria de pulso de 92% em ar ambiente. A tomografia computadorizada de tórax confirma tromboembolismo pulmonar (TEP) com evidência de hipertensão pulmonar significativa. O paciente está com pressão arterial de 85/50 mmHg e níveis de lactato elevados. Qual é a conduta inicial mais apropriada para o manejo desse paciente?

- A)** Iniciar anticoagulação com heparina de baixo peso molecular e monitorar a resposta clínica.

- B)** Iniciar trombólise intravenosa com alteplase (rtPA) para tratamento do TEP maciço e estabilização hemodinâmica.
- C)** Realizar intervenção cirúrgica para embolectomia pulmonar devido ao choque.
- D)** Iniciar terapia com vasopressores para tratamento do choque e monitorar a função cardíaca.

Questão 12

HIAE | SP | 2025

Um paciente de 68 anos com histórico de hipertensão e diabetes tipo 2 é admitido com um acidente vascular cerebral (AVC) isquêmico agudo. Ele recebeu trombólise intravenosa (rtPA) nas primeiras 4 horas após o início dos sintomas. No segundo dia de internação, o paciente apresenta deterioração do nível de consciência, aumento súbito da hemiparesia e sinais de hipertensão intracraniana. Qual a provável causa dessa evolução?

- A)** Progressão do AVC isquêmico devido à falha da trombólise.
- B)** Efeito adverso da trombólise, levando à hemorragia subaracnoidea.
- C)** Piora do déficit devido à extensão da área de penumbra.
- D)** Transformação hemorrágica no território do AVC isquêmico.

Questão 13

HIAE | SP | 2025

Um paciente de 65 anos, hipertenso e com histórico de infarto agudo do miocárdio há 3 anos, é admitido no pronto-socorro com palpitações, tontura e sudorese há cerca de 2 horas. Ao exame físico, encontra-se com pressão arterial de 90/60 mmHg, frequência cardíaca de 160 bpm, pulsos finos e irregulares, e frequência respiratória de 20 irpm. A ausculta cardíaca revela ritmo irregular sem sopros. Um eletrocardiograma (ECG) é realizado e revela uma taquicardia com QRS estreito e ondas P não visualizadas claramente, variabilidade na amplitude dos intervalos RR, sem onda F típica em "dente de serra". Diante desse quadro, qual a conduta mais adequada?

- A)** Administração de adenosina intravenosa.
- B)** Cardioversão elétrica sincronizada.
- C)** Administração de amiodarona intravenosa.
- D)** Administração de verapamil intravenoso.

Questão 14

HIAE | SP | 2025

Paciente, 83 anos, sexo masculino, foi internado com quadro de queda do estado geral, tosse produtiva e febre com início há 3 dias. Paciente tem antecedentes de hipertensão arterial, hipotireoidismo e doença de Parkinson. Previamente com cognição preservada, independente para as atividades básicas de vida diária e totalmente dependente para as atividades instrumentais de vida diária, devido a limitação motora pela doença de Parkinson. Seu filho conta que, nos últimos 3 dias, notou seu pai mais sonolento, alternando com períodos de confusão e agitação, com piora no dia de hoje. Ao exame clínico, nota-se que o paciente está

em regular estado geral, desidratado, alerta e calmo, com atenção prejudicada e pensamento desorganizado. Além disso, encontra-se eupneico com estertores crepitantes em base esquerda. Exames complementares na admissão: Hb: 13 g/dL; leuco: 13.200/mL; plaquetas 180.000/mL. RX de tórax: opacidade com broncograma aéreo em base esquerda. Considerando as hipóteses diagnósticas, quais os fatores precipitantes e predisponentes para o caso clínico apresentado?

- A)** Internação hospitalar, sexo masculino e insuficiência cardíaca.
- B)** Hipertensão arterial, hipotireoidismo e déficit sensorial.
- C)** Idade, doença de Parkinson e pneumonia.
- D)** Sexo masculino, limitação motora e embolia pulmonar.

Questão 15

HIAE | SP | 2025

Paciente de 82 anos, sexo feminino, professora aposentada, hipertensa e diabética há 15 anos em uso de enalapril 10 mg 2 vezes ao dia e metformina 500 mg 2 vezes ao dia e lombalgia crônica, com uso cerca de uma a duas vezes por semana de diclofenaco 50 mg para controle de dor. Paciente com seguimento irregular, sem acompanhamento há cerca de dois anos vem à consulta referindo fadiga, dispneia aos moderados esforços e perda de peso, de cerca de 5 kg em 12 meses. Refere episódios intermitentes de diarreia há 2 anos. Ao exame físico, paciente em bom estado geral, mas com palidez cutaneomucosa 2+/4+, hidratada, anictérica, eupneica, queilite angular, PA 130/80 mmHg, ausência de hepato ou esplenomegalia. Restante do exame físico sem alterações. Exames laboratoriais: hemoglobina 9,0 g/dL; hematócrito 25%; VCM 75 fL; HCM 25 pg; RDW 16%; leucócitos 4.500/mL; plaquetas 400.000/mL; ureia 73 mg/dL; creatinina 1.38 mg/dL. Com base no caso clínico, qual a hipótese diagnóstica mais provável?

- A)** Anemia de doença crônica.
- B)** Talassemia.
- C)** Anemia sideroblástica.
- D)** Anemia ferropriva.

Questão 16

HIAE | SP | 2025

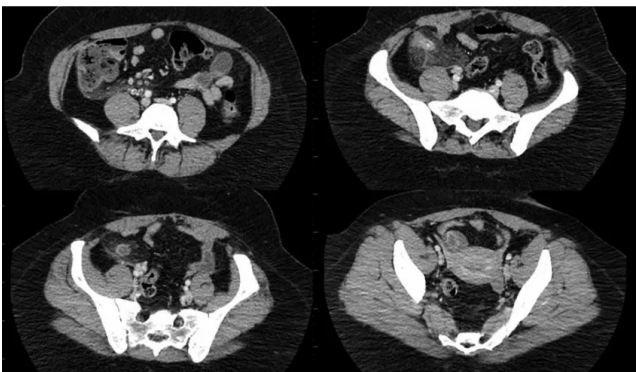
Paciente de 35 anos, sexo feminino, previamente hígida, admitida no Pronto-Socorro com quadro de dor abdominal em epigastro e hipocôndrios há 4 dias, associada a episódios de vômito e inapetência. Na admissão, encontrava-se em regular estado geral, FC 126 bpm, PA 95 x 60 mmHg, FR 22, peso 60 kg. Palpação abdominal com distensão leve, dor em andar superior, pior em epigastro, sem sinais de irritação peritoneal, sem massas palpáveis. Ruídos hidroaéreos presentes, mas diminuídos. Descompressão brusca negativa, sinal de Giordano negativo, sinal de Murphy negativo. Foram realizados exames laboratoriais na chegada: Hb 14 g/dL, Ht 46%, leucócitos 15500 (sem desvio), ureia 90 mg/dL (Valor de Referência - VR 8 - 20), creatinina 1,9 md/dL (VR 0,7 - 1,3), TGO 125 U/L (VR 10-40), TGP 98 U/L (VR 10-40), bilirrubinas totais 1,2 mg/dL (VR 0,2 - 1,1), bilirrubina direta 1,0 mg/dL (0 - 0,3), amilase 245 U/L (VR 25 - 125), lipase 1250 U/L (VR 10 - 140), PCR 105 mg/dL. Assinale a alternativa que apresenta a melhor conduta para essa paciente, nesse momento

- A)** Monitorização; jejum; ringer lactato - 500 mL EV, agora e de 6/6 h; dipirona 1g EV, de 6/6 h; ondansetrona - 4 mg EV, de 8/8 h; sondagem vesical de demora.
- B)** Monitorização; dieta parenteral; ceftriaxone e metronidazol EV; metoclopramida; morfina, se necessário; soro fisiológico 0,9% - 500 mL, de 12/12 h.
- C)** Jejum; tomografia de abdome com contraste; meropenem EV; tramadol - 100 mg EV, de 8/8h; ondansetrona - 4 mg EV, de 8/8 h.
- D)** Internação em UTI; dieta leve hipogordurosa; ringer lactato - 500 mL EV, de 12/12 h; sondagem vesical de demora; angiotomografia de abdome.

Questão 17

HIAE | SP | 2025

Paciente de 26 anos, sexo feminino, vem com queixa de mal-estar há dois dias, com piora progressiva e, há um dia, com dor abdominal em hipogastro associada a disúria e polaciúria. Nega febre, nega alterações de hábito intestinal, refere inapetência, mas nega vômitos. Sexualmente ativa, refere corrimento amarelo claro no período, faz uso de contraceptivo oral; data da última menstruação há 3 semanas. Ao exame físico, está em bom estado geral, FC 89 bpm, PAM 120 x 87 mmHg, dor à palpação de hipogastro, sem massas palpáveis ou sinal de irritação peritoneal. Urina I com 20000 leucócitos/mL (VR 0 - 10000). Realizou o exame a seguir. Assinale a alternativa que contém o diagnóstico correto para esse caso.



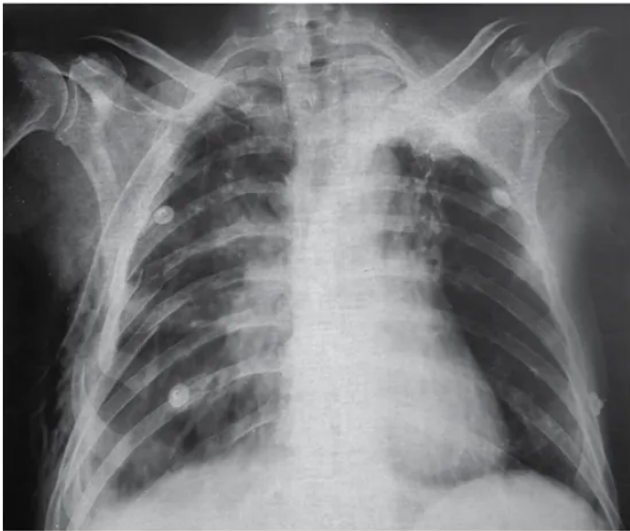
(Arquivo pessoal; imagem usada com autorização)

- A)** Abscesso túbulo ovariano.
- B)** Ureterolitíase.
- C)** Apendicite aguda não complicada.
- D)** Apendicite aguda perfurada.

Questão 18

HIAE | SP | 2025

Paciente vítima de trauma moto versus auto foi diagnosticado com pneumotórax direito, e esse paciente foi drenado pelo médico que o atendeu. Ao assumir o plantão, outro médico reavalia o paciente, que mantém queixa de dor em hemitórax direito, taquipneia e murmúrio diminuído à direita, com saturação de 93% com 2L de oxigênio. A radiografia realizada é a seguinte: Assinale a alternativa que apresenta a conduta correta a ser empregada nesse momento.



(Arquivo pessoal; imagem usada com autorização)

- A) Retirar o dreno atual e realizar nova drenagem de hemitórax direito.
- B) Manter dreno atual e realizar drenagem torácica esquerda.
- C) Manter dreno, por enquanto, e realizar tomografia de tórax.
- D) Manter dreno atual e iniciar fisioterapia respiratória.

Questão 19

HIAE | SP | 2025

Uma paciente, sexo feminino, 52 anos, realizou ultrassonografia de tireoide por queixa de aumento do volume cervical. Na ultrassonografia, foram evidenciados quatro nódulos tireoideanos. Assinale a alternativa que descreve corretamente o nódulo mais suspeito para malignidade

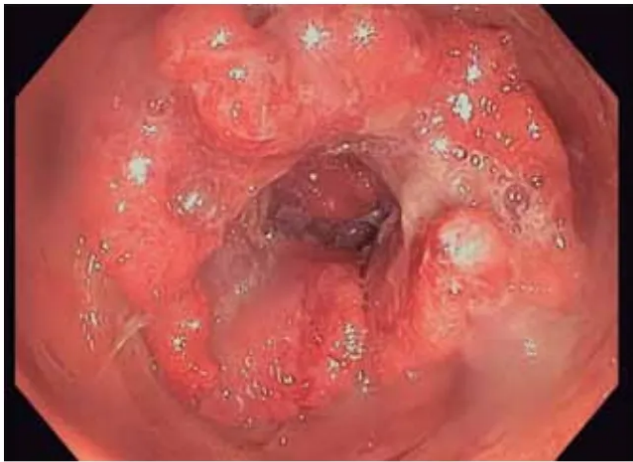
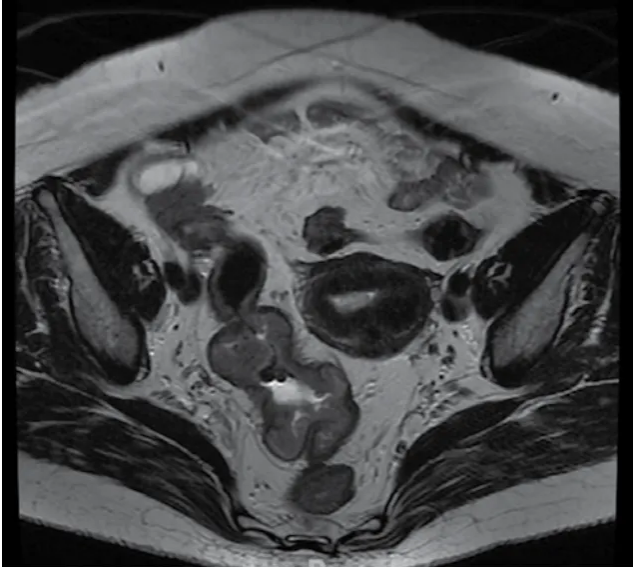
- A) Nódulo sólido, hipoecogênico, bem delimitado, sem focos ecogênicos de permeio, medindo 0,8 x 0,9 x 0,9 cm em istmo.
- B) Nódulo hiperecogênico de limites bem definidos, com fluxo vascular predominantemente periférico, medindo 2,5 x 1,5 x 1,8 cm, mais largo do que alto em terço inferior de lobo direito.
- C) Nódulo isoecogênico, medindo 4,0 x 2,0 x 2,5 cm, ocupando quase integralmente o lobo esquerdo da tireoide, com calcificações grosseiras de permeio.
- D) Nódulo sólido hipoecogênico, medindo 1,2 x 1,0 x 0,9 cm em 1/3 superior de lobo direito, com contornos parcialmente delimitados e focos hiperecogênicos puntiformes de permeio (prováveis microcalcificações).

Questão 20

HIAE | SP | 2025

Mulher, 70 anos, DM tipo 2 e HAS, ambas com controle adequado. Hematoquezia há 3 meses. Refere emagrecimento não intencional de 10 kg, em 6 meses. Exames laboratoriais: Hb 10,9 g/dL, plaquetas 220 mil/uL, Cr 0,95mg/dL, INR 1,0, R 0,95, PCR 15,2 mg/dL, ferritina 40 ng/mL, saturação de transferrina 12%, albumina 3,5 g/dL. Exames de estadiamento negativo para metástases. Realizados os exames diagnósticos a seguir. Qual é o diagnóstico e como deve

ser feita a condução dessa paciente no pré-operatório?



(Arquivo pessoal; imagens usadas com autorização)

- A)** Neoplasia de cólon. Realizar suplementação de ferro por via endovenosa.
- B)** Neoplasia de cólon. Realizar eritropoetina por via subcutânea.
- C)** Neoplasia de canal anal. Realizar suplementação de ferro por via endovenosa.
- D)** Neoplasia de canal anal. Realizar eritropoetina por via subcutânea.

Questão 21

HIAE | SP | 2025

Homem, 22 anos, vítima de colisão de carro a 70 km/h contra um caminhão; o condutor estava sem cinto de segurança. Dados locais: PA 100 x 70 mmHg, FC 110 bpm, FR 18 ipm, SatO₂ 92%. Tempo de resgate de 30 minutos. Chega ao serviço de emergência em prancha rígida, colar cervical e máscara de oxigênio a 10 L/min. Queixa-se de muita dor no tórax e dificuldade para respirar. Sinais vitais na admissão: PA 90 x 70 mmHg, FC 130 bpm, FR 24 ipm, SatO₂ 88%. Escoriações e equimoses em face e tórax bilateral. Crepitações em tórax à direita. Murmúrios vesiculares reduzidos à direita. Qual é a conduta correta nesse momento?

- A)** Infundir 1 litro de cristalóide.
- B)** Toracentese descompressiva.

- C) Intubação orotraqueal.
- D) Realizar o FAST.

Questão 22

HIAE | SP | 2025

Homem, 22 anos, vítima de queda de motocicleta a 50 km/h, sem capacete, há 30 minutos. Trazido pelo resgate em prancha rígida e com colar cervical. Dados do local: PA 110 x 70 mmHg, FC 90 bpm, FR 16 ipm, escala de coma de Glasgow AO 4, RV 4, RM 6. Chega ao hospital com via aérea pérvia, exame torácico sem alterações, PA 110 x 60 mmHg, FC 85 bpm, FR 15 ipm, SatO2 95%, FAST negativo, sem deformidades em membros inferiores e superiores, ferimento corto-contuso em região parietal direita, com curativo compressivo, midríase à direita, escala de coma de Glasgow AO 2, RV 2, RM 4. O hospital não possui especialidades cirúrgicas. Qual é o diagnóstico e quais condutas devem ser tomadas nesse momento?

- A) TCE grave, intubação orotraqueal, e transferir para centro de trauma com neurocirurgião.
- B) TCE moderado, intubação orotraqueal e transferir para centro de trauma com neurocirurgião.
- C) TCE moderado, iniciar manitol endovenoso, observação clínica por 2 horas, e transferir para centro de trauma com neurocirurgião.
- D) TCE grave, realizar tomografia de crânio, e transferir para centro de trauma com neurocirurgião.

Questão 23

HIAE | SP | 2025

Paciente do sexo masculino, 58 anos, vem por quadro de hematêmese e melena há 2 horas. Acompanhante refere que esse é o segundo episódio de sangramento nos últimos 6 meses. Tem antecedente de consumo de destilados, diariamente, há 15 anos. À admissão, encontra-se confuso e agitado, pressão arterial de 80 x 60 mmHg, FC de 120 bpm, com tempo de enchimento capilar de 5 segundos. Paciente foi admitido na sala de emergência e, após monitorização, acesso venoso e expansão volêmica, evolui com novo episódio de hematêmese, que resultou em rebaixamento do nível de consciência, com necessidade de intubação orotraqueal. São complicações do procedimento que pode ser realizado pelo médico emergencista para controle do sangramento:

- A) contaminação cruzada, febre, reação hemolítica.
- B) necrose de asa de nariz, isquemia esofágica, perfuração de esôfago.
- C) encefalopatia hepática, hemobilia, insuficiência renal.
- D) ulceração no esôfago, estenose esofágica, dor torácica.

Questão 24

HIAE | SP | 2025

Paciente do sexo masculino, 35 anos, foi submetido à hernioplastia inguinal direita, por via

laparoscópica, pela técnica transabdominal pré-peritoneal. A cirurgia evoluiu sem intercorrências, e o paciente recebeu alta no 1º pós-operatório. No primeiro retorno ambulatorial, após 7 dias da cirurgia, o paciente referia dor inguinal e em face medial de coxa direita, sendo prescritos analgésicos simples para controle algico. O paciente retorna 6 semanas após a cirurgia, com as mesmas queixas a despeito dos analgésicos prescritos. Ao exame físico, região inguinal direita sem abaulamentos, hematomas ou sinais de recidiva. O provável fator responsável pela dor e a terapia inicial mais adequada no momento são:

- A)** uso de grampos cirúrgicos em região lateral aos vasos epigástricos e abaixo do trato ileopúbico; gabapentina via oral.
- B)** ligadura inadvertida dos vasos gonadais; ultrassom Doppler de testículos.
- C)** migração da tela cirúrgica para região abdominal; tomografia de abdome com contraste endovenoso.
- D)** seroma adjacente à tela cirúrgica; punção guiada por ultrassom.

Questão 25

HIAE | SP | 2025

Paciente do sexo feminino, 12 anos, com quadro de dor em cólica intermitente em hipocôndrio direito há 2 meses. Realizou ultrassom de abdome, que revelou vesícula biliar normodistendida, paredes com diâmetro normal, contendo múltiplos cálculos em seu interior. Dentre as condições listadas a seguir, aquela que mais provavelmente se relaciona com o diagnóstico de colelitíase nessa paciente é:

- A)** puberdade precoce.
- B)** história familiar de colelitíase.
- C)** hipercolesterolemia familiar.
- D)** anemia falciforme.

Questão 26

HIAE | SP | 2025

Paciente de 68 anos, sexo feminino, apresenta quadro de icterícia progressiva, colúria e acolia, nos últimos 2 meses. Refere perda de peso de, aproximadamente, 5 kg no período. Ao exame físico, apresenta-se icterica e, à palpação abdominal, revela abdome flácido, plano, sem sinais de peritonite. Os exames laboratoriais mostram bilirrubina direta de 12 g/dL, fosfatase alcalina de 1200 e gama-glutamil transferase de 2100. Realizou ultrassom de abdome, que revelou: acentuada dilatação de vias biliares intra-hepáticas; vesícula biliar murcha, sem cálculos e colédoco com diâmetro normal. Com base nos achados clínicos e radiológicos, qual é o diagnóstico mais provável?

- A)** Coledocolítíase.
- B)** Adenocarcinoma de papila duodenal.
- C)** Tumor de Klatskin.
- D)** Síndrome de Mirizzi.

Questão 27

HIAE | SP | 2025

Paciente, 45 anos, apresenta quadro de hematêmese e melena. Endoscopia digestiva alta realizada na urgência identifica tumor de, aproximadamente, 3 cm, recoberto por mucosa normal, com umbilicação central, em fundo gástrico, com sinais de sangramento recente. Não foi realizada biópsia. Em face do exposto, assinale a alternativa correta.

- A)** O paciente deve ser submetido à gastrectomia com linfadenectomia a D2, na urgência, considerando a alta probabilidade de câncer gástrico.
- B)** Deve-se encaminhar o paciente para radioterapia, para realizar radioterapia hemostática.
- C)** Paciente jovem, com suspeita de câncer gástrico. Deve-se suspeitar de síndrome de Lynch.
- D)** Biópsia da superfície do nódulo pode resultar em falso negativo, uma vez que a lesão pode ser subepitelial.

Questão 28

HIAE | SP | 2025

O câncer colorretal é o mais incidente dentre as neoplasias malignas gastrointestinais. Sua incidência tem aumentado em muitos países dentre os jovens. Quanto ao rastreamento para câncer colorretal, é correto afirmar:

- A)** colonoscopia pode ser utilizada não somente como exame diagnóstico, mas também como intervenção terapêutica em alguns casos de câncer colorretal.
- B)** pacientes com doença de Crohn devem iniciar rastreamento para câncer colorretal antes dos 45 anos, enquanto pacientes com retocolite ulcerativa seguem a mesma estratégia de rastreio que a população geral.
- C)** colonoscopia virtual pode ser utilizada como exame de rastreio, caso o paciente seja relutante em realizar exames, tais como sangue oculto nas fezes ou colonoscopia.
- D)** a grande limitação da colonoscopia como exame de rastreamento para câncer colorretal populacional é que este é um exame de baixa sensibilidade, apesar de alta especificidade.

Questão 29

HIAE | SP | 2025

Paciente feminina, 45 anos, cabeleireira, apresenta queixas de dor e cansaço em membros inferiores, predominantemente no final do dia, que melhoram ao elevar as pernas. Também relata sensação de peso e queimação nas pernas. Ao exame físico, há varizes visíveis e tortuosas nas pernas e coxas, além de edema bilateral dos membros inferiores. Há também telangectasias na inspeção. Não há ulcerações, alterações pigmentares ou de textura da pele. Não há áreas de endurecimento. A paciente tem hipertensão controlada com medicamentos, é tabagista e tem histórico familiar de varizes. Relata dificuldade em desempenhar suas atividades laborais devido ao desconforto nas pernas. Com base na classificação CEAP (Clinical-Etiology- -Anatomy-Pathophysiology) e no quadro clínico descrito, qual é a conduta terapêutica mais apropriada para essa paciente e qual é sua classificação?

- A)** Tratamento cirúrgico das varizes de membros inferiores devido ao impacto na qualidade

de vida e presença de edema. A prescrição de meias elásticas de compressão pode ser associada para controle dos sintomas. Essa paciente tem classificação C4.

- B)** Iniciar anticoagulação plena devido ao risco de trombose venosa profunda, uma conduta indicada para pacientes como a descrita no enunciado. Essa paciente tem classificação C3.
- C)** Aplicação de escleroterapia nas telangetasias para alívio imediato dos sintomas, que é uma conduta apropriada para pacientes como a descrita no enunciado. Essa paciente tem classificação C3.
- D)** Tratamento cirúrgico das varizes de membros inferiores devido ao impacto na qualidade de vida e presença de edema. A prescrição de meias elásticas de compressão pode ser associada para controle dos sintomas. Essa paciente tem classificação C3.

Questão 30

HIAE | SP | 2025

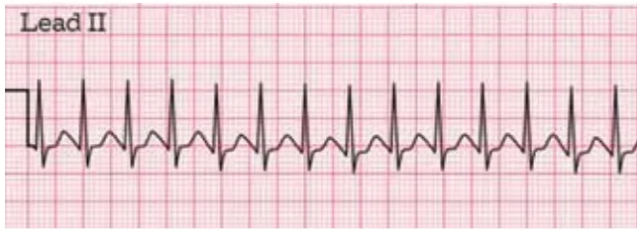Um homem de 45 anos, sem comorbidades conhecidas e com antecedente de alergia a dipirona, foi submetido a uma colecistectomia laparoscópica. No primeiro dia de pós-operatório, ele relata dor abdominal difusa com uma pontuação de 5/10 na escala de dor. A analgesia multimodal, incluindo paracetamol e cetoprofeno, não aliviou suficientemente a dor. O paciente apresenta dificuldade para respirar profundamente devido ao desconforto. Exames de imagem e outros testes descartaram quaisquer complicações cirúrgicas. A equipe médica agora busca otimizar o manejo da dor pós-operatória. Qual é o próximo passo mais apropriado no manejo da dor para esse paciente?

- A)** Aumentar a dose de paracetamol para maximizar seu efeito analgésico.
- B)** Iniciar um opioide de ação curta, como tramadol, para controle adicional da dor.
- C)** Administrar relaxantes musculares por via oral para reduzir o desconforto abdominal.
- D)** Iniciar morfina subcutânea, para controle adicional da dor.

Questão 31

HIAE | SP | 2025

Escolar de 8 anos, sexo masculino, com episódios recorrentes de palpitações e desconforto no peito nas últimas horas. Os pais negam histórico prévio de problemas cardíacos ou episódios semelhantes. No momento da avaliação, o paciente está ansioso e relata sentir o coração "batendo muito rápido". Ele parece desconfortável e agitado, mas colabora com o atendimento quando solicitado. Ao exame físico, FC = 187 bpm, PA = 98 x 56 (70) mmHg, tempo de enchimento capilar de 2 segundos, pulsos periféricos cheios e simétricos, FR = 32 ipm, SatO₂ = 98% em ar ambiente, sem desconforto respiratório. No monitor cardíaco, nota-se o seguinte ritmo: Com base no fluxograma de avaliação de taquicardias do PALS (Pediatric Advanced Life Support), qual é a conduta mais apropriada a ser realizada inicialmente para esse paciente?



(Arquivo pessoal; imagem utilizada com autorização)

- A) Administrar adenosina endovenosa, imediatamente.
- B) Administrar adenosina apenas se ausência de resposta com manobras vagais.
- C) Realizar cardioversão elétrica sincronizada com 0,5 a 1 J/kg.
- D) Administrar atropina endovenosa, imediatamente.

Questão 32

HIAE | SP | 2025

Menino de 8 anos com história de edema de face e em membros inferiores há três dias associado à diminuição do débito urinário e urina escurecida. Os pais negam problemas prévios de saúde, referindo apenas que há 1 mês, paciente fez uso de cefalexina para tratar uma infecção de pele no membro inferior direito. Ao exame físico, FC = 88 bpm, PA = 138 x 67 (99) mmHg, FR = 34 ipm, SatO₂ = 89% em ar ambiente. Ausculta pulmonar diminuída em ambas as bases, com estertores crepitantes. Sinais de desconforto respiratório leve. Tendo em vista a principal hipótese diagnóstica, assinale a alternativa que contenha, respectivamente, a alteração laboratorial esperada e a conduta inicial adequada para esse paciente.

- A) Antiestreptolisina O (ASLO) diminuída; restrição hidrossalina e furosemida.
- B) Albumina sérica diminuída; albumina e corticoide.
- C) Anticorpos antidesoxirribonuclease B (anti-DNase B) elevados; restrição hidrossalina e furosemida.
- D) Dismorfismo eritrocitário presente; albumina e corticoide.

Questão 33

HIAE | SP | 2025

Lactente de 9 meses com quadro de diarreia aguda há três dias, acompanhada de vômitos pontuais e febre baixa. Ao exame físico, a criança apresenta sinais de desidratação, com mucosas secas, olhos fundos, irritabilidade e diminuição da elasticidade da pele. Restante do exame: FC = 148 bpm, PA = 100 x 55 (74) mmHg, pulsos cheios, presença de lágrimas, fontanela anterior normotensa. Com base nas diretrizes do Ministério da Saúde para manejo da desidratação na criança com diarreia, qual é a conduta inicial mais apropriada para esse caso?

- A) Iniciar terapia de reidratação oral e monitorar a resposta clínica.
- B) Solicitar exames laboratoriais para avaliar eletrólitos e função renal antes de iniciar qualquer intervenção.
- C) Iniciar reidratação intravenosa imediatamente com soro fisiológico ou ringer lactato.
- D) Iniciar reidratação intravenosa com soro glicosado 5% e soro fisiológico em partes iguais.

Questão 34

HIAE | SP | 2025

Um menino de 4 anos com diagnóstico de TDAH (transtorno do déficit de atenção com hiperatividade) é levado ao pronto-socorro pela avó materna devido a múltiplos hematomas em diferentes estágios de cicatrização visíveis em seu corpo. A avó relata que as lesões foram observadas quando ela ajudou o menino a trocar de roupa. Ela menciona que o neto vive com os pais, mas ela nota que ele tem estado mais retraído e evita contato físico nos últimos meses. Ao exame físico, notam-se vários hematomas (alguns arroxeados, outros amarelados) em várias partes do corpo, incluindo costas, braços e pernas. Paciente se mostra reservado, evitando contato visual e mantendo postura corporal defensiva. Com base no caso clínico descrito, qual é a conduta mais apropriada a ser tomada inicialmente?

- A)** Iniciar tratamento psicológico e entrar em contato com a coordenação da escola que o paciente frequenta.
- B)** Realizar notificação compulsória aos órgãos competentes.
- C)** Orientar a avó a respeito da importância de se conversar com os pais sobre o ocorrido, para entender como surgiram os hematomas.
- D)** Realizar exames laboratoriais para investigação de possíveis distúrbios de coagulação.

Questão 35

HIAE | SP | 2025

Os pais de um menino de 7 anos relatam ter observado o surgimento de um nódulo em seu pescoço há cerca de 3 semanas, com aumento gradual de tamanho. Nesse mesmo período, a criança apresentou alguns episódios de febre baixa, apesar da ausência de outros sintomas condizentes com infecções. Ao exame físico, presença de linfonodo palpável no lado direito do pescoço com aproximadamente 3,5 cm de diâmetro, endurecido, aderido aos planos profundos e indolor à palpação superficial. Palpa-se também um linfonodo menor (cerca de 1 cm) em região supraclavicular à direita. Considerando os achados clínicos, qual a conduta apropriada a seguir?

- A)** Solicitar biópsia excisional do linfonodo e exames de imagem (ultrassonografia cervical e tomografia computadorizada do tórax).
- B)** Acompanhar clinicamente por 4 a 6 semanas; considerar biópsia se aumento de tamanho ou sintomas sistêmicos.
- C)** Solicitar hemograma, DHL, e PCR e acompanhar clinicamente, sem necessidade de biópsia.
- D)** Solicitar biópsia por punção aspirativa com agulha fina dos linfonodos, sorologia para Epstein-Barr e citomegalovírus.

Questão 36

HIAE | SP | 2025

Sem nada referir anteriormente, lactente de 8 meses dá entrada em serviço de emergência com quadro de vômitos, urticária e angioedema ocular bilateral, iniciados imediatamente após a ingestão de ovo cozido. A criança encontra-se eutrófica, sem história de outras condições patológicas e vem sendo amamentada ao seio materno sem qualquer restrição alimentar da nutriz. Administrada adrenalina intramuscular com resolução dos sintomas e

mantida em observação por algumas horas. Em relação às recomendações necessárias no momento da alta, assinale a alternativa correta.

- A)** Vacinas cultivadas em embrião de galinha não devem ser administradas, caso da tríplice viral, influenza e febre amarela.
- B)** A baixa idade contraindica a realização de testes para avaliação de IgE específica para o ovo, que deve ser completamente excluído da dieta.
- C)** O diagnóstico deve ser necessariamente confirmado por meio de teste de provocação oral.
- D)** Não há necessidade de restringir as proteínas do ovo da dieta da mãe nutriz, que manterá o aleitamento materno.

Questão 37

HIAE | SP | 2025

J.P.G. é um menino de 10 anos que apresenta histórico de infecções respiratórias bacterianas frequentes desde os 3 anos de idade, incluindo sinusites, otites médias e dois episódios de pneumonia comunitária. Há cerca de 2 anos, mantém tratamento regular para asma (corticoide inalatório em baixas doses associado a broncodilatador de longa duração) e corticoide tópico nasal para os sintomas da rinite alérgica. Nos últimos 6 meses, apresentou episódios recorrentes de diarreia, com resultado positivo para o antígeno de Giardia lamblia. Ao exame físico, encontra-se no escore z de zero (IMC), sinais de infecção respiratória superior; à inspeção abdominal, leve distensão e aumento do ruído hidroaéreo, sem visceromegalias ou linfadenopatia visível. Carteira vacinal completa. Considerando as principais hipóteses etiológicas que justifiquem os sintomas de J.P.G, assinale a alternativa que apresenta apenas instrumentos laboratoriais relevantes para a investigação.

- A)** Hemograma, imunofenotipagem, tomografia de seios da face.
- B)** Dosagem de imunoglobulinas e sorologia para anticorpos polissacarídeos.
- C)** Sorologia para anticorpos proteicos, dosagem de IgE específica para aeroalérgenos.
- D)** Espirometria, painel genético para deficiência de fagócitos, subpopulações de linfócitos.

Questão 38

HIAE | SP | 2025

Em uma consulta pediátrica de rotina, o médico avalia o estadiamento puberal de um menino de 12 anos. Ao exame físico, observa testículos com volume dentro da normalidade para a idade e escroto com leve pigmentação; pequenas quantidades de pelos ao redor do pênis. Diante dos achados clínicos, qual é a análise correta sobre a maturação sexual do paciente?

- A)** Estádio II de Tanner, considerado normal para a idade de 12 anos.
- B)** Estádio I de Tanner (fase pré-púbere), exigindo monitoramento do caso.
- C)** Estádio III de Tanner, compatível com quadro de puberdade precoce.
- D)** A maturação sexual só pode ser estabelecida em associação com os níveis hormonais (testosterona).

Questão 39

HIAE | SP | 2025

Recém-nascido a termo e adequado para a idade gestacional (39 semanas) apresenta hipotonia e apneia logo após o nascimento. Realizados clampamento imediato do cordão umbilical e transferência para o berço aquecido. Após as manobras iniciais, verificou-se FC = 80 bpm e ausência de respiração espontânea; iniciada ventilação com pressão positiva (VPP) com máscara facial e balão autoinflável em ar ambiente. Após 30 segundos de VPP, constatou-se FC = 60 bpm e respiração irregular. Qual é a medida indicada neste caso?

- A)** Ofertar O₂ suplementar à VPP.
- B)** Corrigir o escape da máscara facial e repetir a VPP.
- C)** Proceder com a intubação traqueal.
- D)** Iniciar massagem cardíaca.

Questão 40

HIAE | SP | 2025

Pré-escolar de 3 anos com episódios recorrentes de febre alta (acima de 39 °C), com duração de 3 a 5 dias, associados a dor de garganta, estomatite aftosa e adenite cervical. Os episódios ocorrem aproximadamente a cada 4 a 6 semanas, desde os 2 anos de idade, aparentemente sem relação com infecções respiratórias; a criança se mantém assintomática nos intervalos. Neste momento, a paciente encontra-se em atendimento médico por estar na vigência de febre (39,2 °C). Exame físico revela eutrofia, bom estado geral apesar da febre alta, ausculta pulmonar e cardíaca normais; abdome flácido, sem visceromegalias. Orofaringe: hiperemia difusa, presença de úlceras aftosas no palato e na mucosa oral. Adenomegalia em região cervical anterior bilateral, dolorosa, medindo aproximadamente 2 cm de diâmetro. Diante da principal hipótese diagnóstica, qual é o manejo adequado?

- A)** Substituir o antipirético usual por ibuprofeno.
- B)** Indicar adenoamidalectomia.
- C)** Administrar dose única de prednisona (1 - 2 mg/kg) ou de betametasona (0,1 - 0,2 mg/kg).
- D)** Manter antitérmicos de horário e iniciar profilaxia com colchicina.

Questão 41

HIAE | SP | 2025

Pré-escolar de 5 anos, sexo masculino, com quadro de claudicação, dor na perna direita e redução da mobilidade há 24 h. Seu estado geral é bom, sem febre ou sinais de toxemia. Há uma semana apresentou quadro gripal com duração de 5 dias e melhora espontânea, com administração de sintomáticos. Ao exame físico, encontra-se em posição antálgica do joelho direito e rotação externa do membro inferior ipsilateral, sem outras alterações. A abordagem diagnóstico-terapêutica neste caso deve ser:

- A)** antibioticoterapia com cobertura para *S. pyogenes*.
- B)** sintomáticos para alívio dos sintomas.
- C)** tomografia computadorizada do quadril.
- D)** ultrassonografia para avaliar deslizamento epifisário.

Questão 42

HIAE | SP | 2025

Escolar de 8 anos de idade apresenta crises de sibilância desde os 2 anos, com melhora após o uso de salbutamol de resgate. Foi atendido por pediatra que solicitou espirometria, a qual evidenciou distúrbio ventilatório obstrutivo leve com prova broncodilatadora positiva. Quatro semanas após iniciar tratamento com beclometasona inalatória em baixa dose, paciente ainda refere ter apresentado falta de ar durante atividades físicas e necessidade de broncodilatador de resgate em média 3 vezes na semana para controle de sintomas diurnos. Após verificação da técnica inalatória e adesão, o próximo passo, de acordo com as orientações do GINA, deve ser

- A)** substituir a beclometasona pela associação formoterol-budesonida inalatória em baixa dose diária.
- B)** dobrar a dose de beclometasona e substituir o salbutamol de resgate pela combinação formoterol-budesonida inalatória em baixa dose apenas nas crises.
- C)** manter a beclometasona inalatória diária na dose prescrita e o salbutamol inalatório nas crises e associar montelucaste oral diário.
- D)** suspender a beclometasona e o salbutamol e prescrever a combinação formoterol budesonida inalatória em baixa dose apenas nas crises.

Questão 43

HIAE | SP | 2025

Lactente de 6 meses de idade comparece à unidade de pronto atendimento com queixa de febre há 72 horas, acompanhada de tosse e secreção nasal. Ao exame encontra-se irritado, em regular estado geral, com hiperemia conjuntival intensa e secreção ocular, otoscopia com membranas timpânicas opacas e hiperemiadas bilateralmente sem abaulamento, presença de linfonodos cervicais anteriores bilaterais de 1 a 1,5 cm móveis e fibroelásticos, exantema maculopapular difuso em tronco, membros e face. Ausculta respiratória com murmúrios vesiculares universalmente audíveis com ronos difusos. Ritmo cardíaco regular em 2 tempos, bulhas normofonéticas sem sopros. Abdômen flácido e indolor à palpação. Considerando a principal hipótese diagnóstica, a conduta adequada é:

- A)** notificação compulsória imediata do caso.
- B)** internação e solicitação de ecocardiograma; início de AAS e imunoglobulina endovenosa.
- C)** prescrição de amoxicilina oral por 10 dias.
- D)** realização de prova do laço.

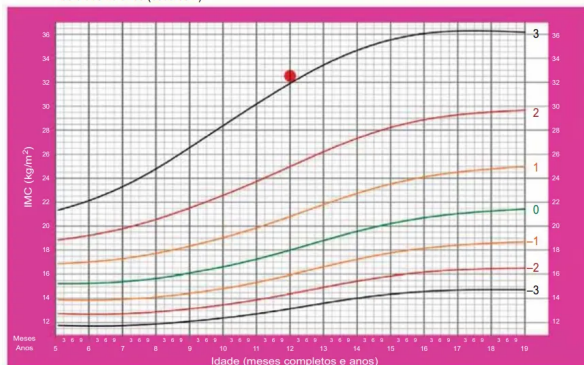
Questão 44

HIAE | SP | 2025

Adolescente de 12 anos, sexo feminino, comparece à consulta de rotina com pediatra. Apresenta desenvolvimento puberal em estágio M3P3 de Tanner e IMC representado no gráfico a seguir. Considerando a avaliação nutricional dessa paciente, a conduta adequada é:

IMC por idade MENINAS

Dos 5 aos 19 anos (escores-z)



- A) solicitar dosagem de LDL para rastreio do diagnóstico de síndrome metabólica.
- B) recomendar a prática de, no mínimo, 30 minutos de atividade física moderada diariamente.
- C) recomendar orientação nutricional e manutenção do peso, e não a sua redução, em vista do desenvolvimento puberal ainda incompleto.
- D) solicitar ultrassonografia abdominal para rastreio de doença gordurosa não alcoólica do fígado.

Questão 45

HIAE | SP | 2025

Lactente de 6 meses comparece à consulta na Unidade Básica de Saúde, onde é verificado que nunca recebeu nenhuma imunização. Para atualização do cartão vacinal segundo o Programa Nacional de Imunização, o adequado é aplicar

- A) BCG, dose única; Poliomielite Inativada (VIP), 3 doses, com 2 meses de intervalo; Rotavírus (VORH), 2 doses, com 2 meses de intervalos; Pentavalente (Difteria + Tétano + Pertussis + Hepatite B + Haemophilus tipo B), 3 doses, com 2 meses de intervalo, Meningococo C, 2 doses, com 60 dias de intervalos; Pneumococo-10, 3 doses, com 60 dias de intervalo.
- B) BCG, dose única; VIP, 3 doses, com 2 meses de intervalo; Pentavalente, 3 doses, com 60 dias de intervalo; Meningococo-C 2, doses, com 60 dias de intervalo; Pneumococo-10, 2 doses, com 60 dias de intervalo; Covid-19, 2 doses, com 4 semanas de intervalo.
- C) Poliomielite Oral (VOP), 3 doses, com 2 meses de intervalo; Pentavalente, 3 doses, com 2 meses de intervalo; Meningococo-C, 2 doses, com 60 dias de intervalo; Pneumococo-10, 2 doses, com 60 dias de intervalo; Covid-19, 2 doses, com 4 semanas de intervalo.
- D) BCG, dose única; Rotavírus, dose única; VIP, 3 doses; DTP (Difteria + Tétano + Pertussis), 3 doses, com 2 meses de intervalo; Meningococo-C, 2 doses, com 60 dias de intervalo; Pneumococo-10, 2 doses, com 60 dias de intervalo; Covid-19, 2 doses, com 4 semanas de intervalo.

Questão 46

HIAE | SP | 2025

Paciente de 30 anos, antecedente de hipotireoidismo e hipertensão crônica, encontra-se na

primeira hora do puerpério de parto vaginal gemelar sob analgesia. O peso dos neonatos foi de 2430 g e 2290 g. Subitamente passa a apresentar sangramento genital em moderada quantidade. Quais medidas iniciais devem ser realizadas?

- A)** Misoprostol via retal, ergotamina IM e solicitar balão de tamponamento uterino.
- B)** Estimativa de perda sanguínea, avaliação do índice de choque e solicitar ajuda.
- C)** Ácido tranexâmico, transfusão sanguínea e ligadura de artérias hipogástricas.
- D)** Infusão de ocitocina IV, ergotamina IM e resfriamento abdominal.

Questão 47

HIAE | SP | 2025

Parturiente de 39 semanas, 22 anos, é submetida à pelvimetria clínica. Observam-se uma pelve ovalada, com reduzido diâmetro anteroposterior do estreito superior, espinhas isquiáticas proeminentes e ângulo subpúbico com grande amplitude. A insinuação fetal foi observada no diâmetro transversal. O tipo mais provável de pelve é:

- A)** ginecoide.
- B)** androide.
- C)** antropoide.
- D)** platipeloide.

Questão 48

HIAE | SP | 2025

Paciente de 40 anos comparece à consulta obstétrica pré-concepção. Encontra-se com obesidade grau I e diabetes tipo 2 há 8 anos, em uso de metformina. Os exames realizados recentemente mostram funções renal e cardíaca adequadas, fundo de olho sem alterações e hemoglobina glicada de 9,6 %. O quadro em questão pode elevar o risco das seguintes anomalias fetais:

- A)** agenesia renal e deleção de falanges.
- B)** hipertelorismo e implantação baixa de orelha.
- C)** cisto de plexo coroide e estenose uretral.
- D)** defeito de septo interventricular e síndrome da regressão caudal.

Questão 49

HIAE | SP | 2025

Paciente IIIGIPN, 35 anos, primeira gestação com o atual parceiro, apresenta-se na 35ª semana gestacional com PA: 173 x 121 mmHg, confirmada após repouso em DLE, dor epigástrica e náuseas. A melhor conduta é:

- A)** internação, coleta de exames da rotina hipertensiva, hidralazina, sulfato de magnésio e realização de cesariana.
- B)** internação, coleta de exames da rotina hipertensiva, metildopa, corticoide, sulfato de magnésio e indução do parto após a estabilização.
- C)** internação, coleta de exames da rotina hipertensiva, hidralazina, sulfato de magnésio e

indução do parto após a estabilização.

- D)** internação, coleta de exames da rotina hipertensiva, hidralazina e indução do parto após a estabilização.

Questão 50

HIAE | SP | 2025

Paciente 40 anos, nuligesta, submetida à exérese da zona de transformação do tipo 3, comparece para resultado de estudo anatomopatológico que revelou: lesão intraepitelial escamosa de alto grau com extensão para criptas endocervicais em todos os quadrantes, presença de área de invasão estromal 1.6 mm sem invasão linfo-vascular, margens cirúrgicas livres de neoplasia. Qual é a conduta mais adequada neste caso?

- A)** Caso a paciente seja desejosa de gestação, é possível conduta conservadora com traquelectomia e histerectomia após prole completa.
- B)** Caso a paciente seja desejosa de gestação, mesmo com doença invasora no produto da exérese, é possível manter controle rigoroso com citologia e colposcopia.
- C)** Como a paciente tem idade avançada para gestação, com provável baixa reserva ovariana, e doença invasora, não se recomenda conduta conservadora.
- D)** A conduta conservadora pode ser mantida se houver negativação do teste de DNA HPV, no primeiro controle, 6 meses após a exérese da zona de transformação.

Questão 51

HIAE | SP | 2025

Homem transgênero de 25 anos, ainda não submetido à cirurgia de redesignação de gênero, comparece à consulta com queixa de corrimento e prurido genital intenso. Em amenorria desde o início do uso de testosterona há 6 meses. Ao exame físico cuidadoso, presença de escoriações em vulva, conteúdo vaginal amarelo fluido abundante, hipotrofismo e presença de múltiplas diminutas erosões esparsas, orifício externo do colo puntiforme, pH alcalino. A hipótese diagnóstica mais provável é:

- A)** vaginose bacteriana.
- B)** tricomoníase.
- C)** vaginite aeróbia.
- D)** vaginose citolítica.

Questão 52

HIAE | SP | 2025

Mulher de 28 anos vem para acompanhamento após 6 meses de resultado de Papanicolau com lesão intraepitelial escamosa de baixo grau. Refere ter sido vacinada com esquema completo contra HPV na adolescência. O resultado atual da citologia oncótica cérvico vaginal revela atipia de células escamosas de significado indeterminado (ASC-US). Assinale a alternativa que apresenta recomendação correta de acordo com as diretrizes brasileiras para o rastreamento do câncer do colo do útero (2016).

- A) Como a paciente é menor de 30 anos, repetir a citologia em 12 meses.
- B) Como o segundo resultado de citologia é alterado, colposcopia com biópsia dirigida.
- C) Se disponível, genotipagem com DNA HPV para elucidar ASC US.
- D) Como a paciente é imunizada e menor do que 30 anos, manter acompanhamento anual.

Questão 53

HIAE | SP | 2025

Assinale a alternativa correta em relação ao manejo pré-natal de gestante com tipagem sanguínea Rh negativo, aloimunizada.

- A) A pesquisa do Rh fetal no sangue materno, quando realizada a partir de 10 semanas de gestação, apresenta acurácia de cerca de 85%.
- B) Diante de teste de Coombs indireto positivo, é necessária a pesquisa de anticorpos irregulares com identificação e determinação dos títulos.
- C) A vasodilatação cerebral fetal demonstrada no exame dopplervelocimétrico é marcador precoce de anemia moderada/grave.
- D) A administração de imunoglobulina anti-D, no início do terceiro trimestre, diminui a chance de piora da sensibilização materna e de anemia fetal grave.

Questão 54

HIAE | SP | 2025

Gestante com sorologias de sífilis não reagentes, no início do pré-natal, retorna na 28ª semana com teste treponêmico positivo. É correto afirmar que

- A) se trata de caso de sífilis em gestante, em fase latente tardia.
- B) pode ser um resultado falso positivo, especialmente se o título for menor ou igual a 1/4.
- C) o tratamento consiste em benzilpenicilina benzatina na dose de 2,4 milhões UI, intramuscular, 1 x/semana por 3 semanas.
- D) após o tratamento, o aumento do título do VDRL, em duas diluições, indica retratamento.

Questão 55

HIAE | SP | 2025

Mulher de 28 anos, com atraso menstrual de 7 semanas, refere sangramento vaginal associado a dor em baixo ventre. Assinale a alternativa que indica a associação correta entre achados adicionais e hipótese diagnóstica.

- A) Dosagem de beta-hCG sérico de 1200 mUI/mL e ultrassonografia transvaginal, demonstrando saco gestacional de 10 mm no interior da cavidade uterina; ameaça de aborto.
- B) Exame clínico demonstrando colo pérvio no toque digital, sem visualização de saída de restos ovulares no exame especular; ameaça de aborto.
- C) Ultrassonografia transvaginal demonstrando embrião de 5 mm, sem batimentos cardíacos; gestação não evolutiva.

- D)** Dosagem de beta-hCG sérico de 4000 mUI/mL, colo impérvio ao toque vaginal e ultrassonografia transvaginal com cavidade uterina vazia; aborto incompleto.

Questão 56

HIAE | SP | 2025

Uma paciente de 52 anos, sem histórico familiar de câncer de mama, apresentou-se com massa palpável na mama esquerda há aproximadamente 2 meses. Os exames de imagem revelaram lesão espiculada de 1,7 cm na mama esquerda (Bi-Rads 5). A avaliação clínica e ultrassonográfica da axila não mostrou evidências de comprometimento linfonodal. A biópsia por agulha grossa diagnosticou carcinoma invasivo do tipo não especial (SOE), grau histológico 3. A imuno-histoquímica da neoplasia mostrou receptores de estrogênio e progesterona negativos, Ki-67 de 70% e HER2 positivo (3+). Assinale a alternativa que apresenta a melhor abordagem terapêutica para esta paciente.

- A)** Mastectomia com pesquisa de linfonodo sentinela e reconstrução imediata com prótese de silicone, seguida de quimioterapia adjuvante e terapia alvo anti-HER2 (trastuzumabe).
- B)** Cirurgia conservadora (quadrantectomia) com pesquisa de linfonodo sentinela, seguida de quimioterapia adjuvante, terapia alvo anti-HER2 (trastuzumabe) e radioterapia.
- C)** Quimioterapia neoadjuvante com duplo bloqueio anti-HER2 (trastuzumabe e pertuzumabe), seguida de cirurgia conservadora (quadrantectomia) com pesquisa de linfonodo sentinela e tamoxifeno por 5 anos.
- D)** Cirurgia conservadora (quadrantectomia) com pesquisa de linfonodo sentinela, seguida de quimioterapia adjuvante, terapia alvo anti-HER2 (trastuzumabe), radioterapia e tamoxifeno por 5 anos.

Questão 57

HIAE | SP | 2025

Diante de adolescente de 17 anos, com dismenorrea e episódios de dor pélvica acíclica, sem comorbidades, sexualmente ativa e sem desejo reprodutivo em curto prazo, com ultrassonografia com preparo intestinal para pesquisa de endometriose demonstrando discreto espessamento inespecífico de ligamentos uterossacros, qual é a melhor conduta?

- A)** Ressonância nuclear magnética para investigação complementar de endometriose e outras causas de dor pélvica crônica.
- B)** Iniciar tratamento clínico com contraceptivo oral combinado e reavaliar em 3 meses.
- C)** Cirurgia laparoscópica para confirmação diagnóstica e remoção de prováveis lesões endometrióticas.
- D)** Dosagem de CA 125, considerado alterado e marcador de endometriose se maior ou igual a 50 U/mL.

Questão 58

HIAE | SP | 2025

Menstruações volumosas são uma das formas clínicas do sangramento uterino anormal,

distúrbio com alta prevalência na população global, com impacto pessoal, social, profissional e público. Diante das possíveis causas, são reconhecidas todas a seguir, EXCETO

- A)** doença de Von Willebrand.
- B)** leiomioma uterino.
- C)** uso de anticoagulante.
- D)** endometriose.

Questão 59

HIAE | SP | 2025

Mulher de 32 anos, sexualmente ativa, usuária de contraceptivo oral e sem método de barreira, apresenta-se ao pronto socorro hospitalar com quadro de dor pélvica progressiva de início espontâneo há 5 dias. Nega adinamia e alteração do apetite. Ao exame físico: bom estado geral, temperatura de 38,5 graus Celsius, secreção cervical purulenta, dor à mobilização do colo uterino e ao toque bimanual com palpação dos anexos. Apresenta hemograma com leucócitos de 13950/mm³ e PCR de 57 mg/L. BHCG negativo e ultrassonografia transvaginal evidenciando espessamento tubário direito e pequena quantidade de líquido livre na pelve. Diante da hipótese de doença inflamatória pélvica aguda, neste caso, recomenda-se

- A)** antibioticoterapia de amplo espectro via oral, por 14 dias, com reavaliação clínica em 3 dias.
- B)** internação para antibioticoterapia de amplo espectro endovenosa, esperando 48 horas por melhora, considerando-se cirurgia em caso negativo.
- C)** antibioticoterapia de amplo espectro via oral, por 14 dias, com reavaliação clínica em 7 dias.
- D)** internação para laparoscopia e drenagem de abscesso pélvico, seguida de antibioticoterapia de amplo espectro endovenosa.

Questão 60

HIAE | SP | 2025

Uma paciente de 22 anos, com ciclos menstruais regulares a cada 28 dias e queixa de acne importante há 6 meses, foi encaminhada ao serviço de ginecologia para avaliação. Sua mãe trata diabetes mellitus tipo 2. A paciente adota preservativo masculino como método anticoncepcional, tendo utilizado pílula combinada oral por 3 anos antes de cessar o uso há 8 meses. Ao exame físico, ela apresenta escore de Ferriman-Gallwey de 10, acantose nigricans em axilas e IMC de 24,2. O exame ginecológico é normal. Visando ao adequado diagnóstico, qual é a conduta inicial mais apropriada?

- A)** Iniciar tratamento com mio-inositol e pílula anticoncepcional combinada.
- B)** Realizar teste oral de tolerância à glicose 75 g e tranquilizar paciente.
- C)** Realizar ultrassonografia pélvica e exames laboratoriais adicionais para excluir outras causas de hiperandrogenismo.
- D)** Iniciar tratamento com metformina e progesterona cíclica ou sistema liberador intrauterino de levonorgestrel.

Questão 61

HIAE | SP | 2025

Um jovem de 25 anos procura a unidade básica de saúde com febre alta há 4 dias, acompanhada de dores musculares intensas, cefaleia, dor retro-orbital e náuseas. Ele relata que, nos últimos dois dias, notou algumas manchas avermelhadas na pele, principalmente nos braços e nas pernas, além de ter sentido tontura ao levantar-se pela manhã. Ao exame físico, o paciente apresenta febre de 38,7 °C, erupções cutâneas, pressão arterial de 100/70 mmHg e pulso de 98 bpm. O hemograma revela uma queda no número de plaquetas (80000/mm³) e um hematócrito aumentado (45%). Assinale a alternativa que indica a correta classificação desse caso e a conduta a ser adotada.

- A)** Dengue grupo A. Hidratação oral vigorosa e orientar procurar o pronto atendimento em caso de sinais de alarme.
- B)** Dengue grupo B. Observação no domicílio com hidratação oral vigorosa e solicitar coleta de IgG no 6º dia.
- C)** Dengue grupo D. Iniciar reposição volêmica intravenosa imediata e transferir para pronto-socorro para acompanhamento em UTI.
- D)** Dengue grupo C. Iniciar reposição volêmica intravenosa imediata na UBS e transferir para unidade de referência para reavaliação do hematócrito.

Questão 62

HIAE | SP | 2025

Um médico de família e comunidade em uma unidade de saúde localizada no centro de uma grande metrópole, durante uma visita da equipe de Consultório na Rua, atende uma mulher de 18 anos, que é encontrada vivendo em um viaduto. Ela está grávida, aproximadamente no terceiro trimestre (cerca de 32 semanas, segundo seu relato). A paciente não possui documentação, não faz acompanhamento pré-natal e refere não conseguir acessar os serviços de saúde devido a situações de violência que enfrentou ao tentar buscar ajuda anteriormente. Ao exame físico, realizado em condições não ideais, observou-se que ela está pálida, com sinais de má nutrição. O exame obstétrico mostrou um útero compatível com a idade gestacional estimada, mas o batimento cardíaco fetal não pôde ser auscultado claramente com o sonar portátil. Quais estratégias intersectoriais poderiam ser implementadas para assegurar um acompanhamento contínuo e eficaz para essa paciente durante o restante da gestação e no período pós-parto?

- A)** Encaminhar a paciente para internação compulsória em uma Comunidade Terapêutica para monitoramento contínuo devido à alta incidência do uso de drogas em pessoas em situação de rua e pela certeza da adesão ao plano de cuidado.
- B)** Estabelecer uma parceria entre a unidade de saúde e a sociedade civil para criar uma rede de suporte que não se utilize da UBS e acompanhe a paciente de maneira integrada, garantindo seu parto em uma maternidade pública.
- C)** Cadastrá-la na UBS mais próxima do viaduto onde dorme, acionar a assistência social e buscar parcerias com instituições da sociedade civil para garantir a adesão da paciente ao pré-natal, acionando também o serviço de pré-natal de alto risco.
- D)** Reforçar a importância do pré-natal e responsabilizar a paciente pela adesão ao tratamento, tomando o cuidado de encaminhá-la ao serviço de pré-natal de alto risco para que seja decidida a necessidade de internação.

Questão 63

HIAE | SP | 2025

Mulher de 40 anos, casada há 15 anos, trabalha como auxiliar administrativa e tem dois filhos adolescentes. Durante uma consulta na Unidade Básica de Saúde para tratar uma dor crônica nas costas, ela revela ao médico, entre divertida e constrangida, que o marido controla seu acesso ao próprio salário para que as contas fiquem sempre controladas. Ela gostaria de ter um cartão de crédito, mas o marido alega que isso poderá desregular a vida financeira da família. Questionada, ela expressa que se sente impotente e gostaria de mudar, mas não vê saída, pois depende financeiramente dele para o sustento da casa. Ressalta que não quer que os filhos saibam dessa situação, temendo que isso afete a relação deles com o pai. Considerando a situação apresentada, qual deve ser a conduta do médico de família da UBS?

- A)** Explicar à paciente que o comportamento do marido caracteriza violência patrimonial e orientá-la sobre seus direitos e a possibilidade de buscar ajuda jurídica e apoio psicológico, oferecendo-se para desenvolver um plano de segurança financeira junto com a paciente.
- B)** Reconhecer que o comportamento do marido é uma forma de violência patrimonial e encaminhá-la para um assistente social da UBS, que poderá envolver outros membros da equipe, como o psicólogo e a enfermeira, para discutir as implicações financeiras e emocionais da situação.
- C)** Sugerir que ela considere abrir uma conta bancária secreta ou procurar um advogado de confiança para garantir que ela tenha acesso ao seu dinheiro, sem a necessidade de envolver a equipe da UBS ou os filhos, preservando, assim, sua autonomia financeira e privacidade.
- D)** Reconhecer a violência patrimonial e ponderar que questões financeiras são comuns em casamentos e que é possível resolver a situação com diálogo. O médico pode sugerir que o casal participe de um aconselhamento financeiro.

Questão 64

HIAE | SP | 2025

Qual das alternativas a seguir descreve, corretamente, as características da população assistida pela Atenção Primária à Saúde (APS) no Brasil em relação à incidência de transtornos de somatização?

- A)** Transtornos de somatização são mais frequentes em pessoas que, embora tenham um nível educacional elevado, enfrentam altos níveis de estresse ocupacional, o que pode ser exacerbado pelo ambiente urbano.
- B)** Transtornos de somatização são igualmente prevalentes entre homens e mulheres na APS, refletindo uma distribuição homogênea dos sintomas psicossomáticos em diferentes grupos sociais.
- C)** Transtornos de somatização tendem a ser mais diagnosticados em indivíduos com acesso frequente aos serviços de saúde, independentemente do nível socioeconômico, devido à maior sensibilização dos profissionais de saúde.
- D)** Transtornos de somatização são frequentemente observados em mulheres, especialmente aquelas que residem em áreas atendidas pela APS, com maior prevalência associada a questões de saúde mental não psicótica.

Questão 65

HIAE | SP | 2025

Em uma consulta na UBS, Lívia relata que sua pressão, apesar de estar fazendo o tratamento adequadamente, não está controlada; quando mede, às vezes, está 15 x 10, e outras vezes, 16 x 9. Fala que ela sabe que esses valores são altos e os relaciona a uma dor de cabeça na nuca. Conta que tem dor de cabeça frequentemente, que vai e volta algumas vezes no mês. A dor parece apertar a nuca e, por vezes, desce para ombros, algumas vezes dói moderadamente e, de vez em quando, dói muito, fazendo com que ela não consiga ajeitar a sua própria casa ao chegar do trabalho no final da tarde. Toma dipirona em todas ocasiões em que sente a dor, isso acontece em torno 1-2 vezes por semana, no máximo, 6 vezes por mês. Nega qualquer outro sintoma que acompanhe, exceto a pressão alterada. Hoje está com dor leve atrás da cabeça, sem qualquer outro sintoma. No exame físico, não havia qualquer alteração, e a PA era de 126 x 86 mmHg. Considerando o caso apresentado, assinale a alternativa que descreve, corretamente, o diagnóstico e o tratamento.

- A)** É uma cefaleia secundária, e há necessidade de revisar os medicamentos para hipertensão arterial sistêmica para diminuir a pressão.
- B)** É uma cefaleia primária, que exige tratamento profilático com antidepressivos, dose baixa e uso de exames de imagem.
- C)** É uma cefaleia primária, que é tratada com anti-inflamatório não esteroideal associado e medidas não farmacológicas, por exemplo, massagem.
- D)** É uma cefaleia crônica diária; deve-se suspender a medicação de uso frequente e pedir diário da dor, com retorno em 15 dias.

Questão 66

HIAE | SP | 2025

Adolescente de 16 anos, eutrófico, procura orientações a respeito das formas de proteção própria e de seus parceiros contra doenças sexualmente transmissíveis, em especial o HIV. O paciente refere ser homoafetivo e sexualmente ativo e relata não utilizar preservativos em todas as relações sexuais, com diferentes parceiros. De acordo com os protocolos atuais do Ministério da Saúde, qual seria a recomendação para o manejo da infecção por HIV nesse paciente?

- A)** Prescrever profilaxia pré-exposição ao HIV, indicada para adolescentes acima de 15 anos com mais de 35 quilos, sexualmente ativos.
- B)** Orientar que a profilaxia pós-exposição, se necessária, deve ser iniciada até uma semana após uma possível exposição ao HIV.
- C)** Informar que a profilaxia pré-exposição só pode ser prescrita com consentimento por escrito do adolescente e dos pais responsáveis.
- D)** Informar que a profilaxia pós-exposição com antirretrovirais deve ser administrada pelos 6 meses subsequentes à exposição sexual de risco.

Questão 67

HIAE | SP | 2025

Manuel, um paciente diabético de longa data, veio à UBS hoje porque não está se sentindo muito bem; está tonto, com a visão estranha e fazendo mais xixi que o habitual; nega outras

queixas. Veio, também, porque iniciou o uso de insulina NPH, há 10 dias, e precisa fazer o controle glicêmico na UBS. Foi encaminhado para a sala de avaliação, onde foi feita a medida da sua glicemia – sendo encontrado o valor de 288 mg/dL - realizado um exame na sua urina, cujo resultado foi cetonúria negativa. Diante desse quadro, qual alternativa descreve a conduta acertada?

- A)** A médica responsável pelo paciente deve encaminhá-lo para atendimento em serviço emergência, pois a glicemia está maior que 250 mg/dL.
- B)** Deve-se administrar insulina regular, com dose equivalente a 10% da dose total usada pelo paciente, se possível, hidratar, mesmo que oralmente, e reavaliar a glicemia em 4 horas.
- C)** Deve-se administrar insulina NPH, com dose equivalente a 10% da dose usada pelo paciente, hidratar com soro fisiológico a 0,9% intravenoso e reavaliar a glicemia em 4 horas.
- D)** Devem-se avaliar sinais de desidratação e cetose; caso não sejam encontrados, deve-se hidratar o paciente com soro fisiológico a 0,9% intravenoso e reavaliar a glicemia em 30 minutos.

Questão 68

HIAE | SP | 2025

Uma paciente com transtorno por uso de álcool chega a um Centro de Atenção Psicossocial (CAPS) solicitando apoio para ficar abstinente. Cristiane tem 42 anos, é mãe, está desempregada, faz uso de álcool desde os 16 anos; ela conta que aumentou o consumo perto dos 35 anos e, desde então, faz uso diariamente e ao longo de todo o dia, com maior consumo à noite. Faz 10 dias que vem diminuindo, estando há 2 dias sem beber, mas não está se sentindo bem; tem insônia, náusea e inquietação, e por isso buscou ajuda. Nega febre, suor, tremor e sintomas psicóticos. É a terceira vez que tenta parar. Nas outras vezes, tentou sozinha e não conseguiu, mas não teve problemas graves de saúde. Não costuma ir à sua UBS de referência e tem receio do que as pessoas podem falar. Na avaliação, a equipe usou o Alcohol Use Disorders Identification Test (AUDIT). O escore da paciente nesse teste foi de 24 pontos, indicando provável transtorno por uso de álcool de moderado a grave. Adote: CAGE - sigla formada pelas iniciais em inglês das palavras-chaves das perguntas de um instrumento utilizado para avaliar uso de álcool (cutdown, annoyed, guilty e eyeopened). Qual das alternativas a seguir descreve a conduta correta do CAPS frente ao caso?

- A)** Aplicar também o CAGE, solicitar exames e iniciar o tratamento com inibidores da recaptção de serotonina associados a benzodiazepínicos, além de encaminhar para Unidade Básica de Saúde para demais cuidados.
- B)** Deve acolher, ouvir a história da paciente e encaminhá-la para cuidado longitudinal na Atenção Primária à Saúde (APS), pois ela deve entrar no sistema de saúde por intermédio da APS e, se necessário, ser encaminhada.
- C)** Reconhecer a gravidade do caso pelos sinais de abstinência e, a partir do diagnóstico, encaminhar para serviço de emergência para atendimento inicial, organizando internação breve para tratamento posterior.
- D)** Deve fazer observação por algumas horas, avaliar rede de apoio, introduzir Diazepam de até 10 mg de 8/8 horas e tiamina 100 mg IM por 5 dias, orientar sinais de alerta e marcar retorno breve para reavaliação do caso.

Questão 69

HIAE | SP | 2025

Assinale a alternativa que indica, corretamente, características importante para que um ensaio clínico randomizado seja considerado como bem conduzido.

- A) Os grupos de comparação foram semelhantes em termos de características basais no início do estudo.
- B) A seleção de participantes tenha ocorrido a partir de um único centro de pesquisa.
- C) A análise tenha sido feita apenas a partir dos dados dos participantes que aderiram até o final do estudo aos tratamentos selecionados para os grupos.
- D) Os resultados terem sido publicados em uma revista científica de alto impacto.

Questão 70

HIAE | SP | 2025

Sobre revisão sistemática e meta-análise, assinale a alternativa correta.

- A) Revisão sistemática e meta-análise têm o mesmo significado do ponto de vista de metodologia da pesquisa.
- B) Os estudos selecionados das bases de dados, nos quais forem observados vieses, devem ser sistematicamente excluídos.
- C) Em uma meta-análise, a estimativa sumária final do efeito considera o peso de cada estudo, levando em conta a precisão de seu resultado.
- D) A presença de heterogeneidade entre os estudos invalida o cálculo da estimativa sumária da meta-análise.

Questão 71

HIAE | SP | 2025

Os registros de exame físico e dados antropométricos de todos os calouros da turma de universitários de 1970 foram periodicamente coletados, armazenados e avaliados, em 2022, com o objetivo de verificar se seus pesos e alturas estariam associados ao desenvolvimento de doença cardiovascular. Esse estudo é um exemplo de:

- A) estudo de coorte retrospectiva.
- B) estudo transversal.
- C) estudo caso-controle.
- D) estudo adaptativo.

Questão 72

HIAE | SP | 2025

Em um ensaio clínico controlado, o planejamento de delineamento de cross-over

- A) elimina a necessidade de randomização.
- B) requer randomização estratificada.
- C) deve considerar um possível efeito residual da primeira intervenção.

- D)** aumenta a validade externa dos resultados.

Questão 73

HIAE | SP | 2025

Maria, 45 anos, vem à consulta relatando dores generalizadas há mais de oito meses, além de sensação de fadiga e sono não reparador. Ela já foi a vários especialistas e realizou múltiplos exames, os quais trouxe à consulta, todos avaliados como normais, incluindo alguns autoanticorpos e provas de atividade inflamatória. Maria chora e expressa preocupação de que os médicos não estão levando suas queixas a sério. Durante o exame físico, percebe-se que Maria tem sensibilidade dolorosa difusa à palpação muscular e articular, mas não se notam sinais inflamatórios articulares. Ao aplicar o método clínico centrado na pessoa, qual deve ser a primeira abordagem?

- A)** Informar à paciente que, apesar de todos os exames normais, os sintomas indicam claramente uma fibromialgia e iniciar o tratamento com antidepressivos tricíclicos e relaxantes musculares.
- B)** Explorar detalhadamente os sintomas e solicitar novos exames com perfil completo de autoanticorpos para melhor abordar a preocupação de Maria e confirmar o diagnóstico com segurança.
- C)** Investigar como Maria está vivenciando esses sintomas, seus medos, expectativas e impacto na sua rotina de vida e, somente então, discutir possíveis estratégias para manejo conjunto dos sintomas.
- D)** Encaminhar a paciente para um especialista em reumatologia, considerando o tempo de duração dos sintomas, o que colabora para a possibilidade de uma condição autoimune não detectada.

Questão 74

HIAE | SP | 2025

Em junho de 2024, a taxa de desemprego no Brasil caiu para 6,9%, a menor taxa desde 2015. Segundo dados do IBGE, o número de empregados no setor privado também foi o máximo já registrado, 52,2 milhões, impulsionado por novos recordes do total de trabalhadores com carteira assinada (38,4 milhões) e sem carteira (13,8 milhões). A taxa de informalidade, que inclui empregados sem carteira assinada, empregadores sem CNPJ e trabalhador familiar auxiliar, ficou em 38,6% do total de ocupados no país. Considerando a história do sistema de saúde no Brasil e a relevância desse contexto para a oferta de serviços de saúde, como seria a situação de acesso à saúde pública para a população de trabalhadores formais e informais citada na notícia antes da criação do Sistema Único de Saúde (SUS) em 1988?

- A)** Ambas as populações mencionadas teriam o mesmo acesso à saúde que têm atualmente, pois o direito à saúde pública sempre foi garantido a todos os trabalhadores, independentemente de serem formais ou informais.
- B)** A população de trabalhadores informais enfrentaria dificuldades significativas para acessar serviços, já que o sistema público de saúde era focado em trabalhadores formais com carteira assinada, excluindo, na maior parte, os informais.
- C)** Ambas as populações mencionadas teriam o mesmo acesso à saúde que têm atualmente, pois o direito à saúde pública sempre foi garantido a todos os cidadãos brasileiros, sendo sua oferta organizada pelo SUS.

- D)** A oferta de serviços para trabalhadores informais ficava a cargo do Instituto Nacional de Assistência Médica da Previdência Social (INAMPS), enquanto os formais tinham a garantia de planos de saúde por seus empregadores.

Questão 75

HIAE | SP | 2025

Durante uma reunião da equipe de APS, a enfermeira relata o caso de um paciente com diabetes não controlado, que frequentemente busca atendimento no pronto-socorro por complicações agudas. A equipe decide discutir como otimizar o cuidado desse paciente e de outros com situação semelhante. Com base no conceito de rede de atenção à saúde, qual seria a estratégia mais eficaz para evitar novas internações e melhorar o controle da doença?

- A)** Organizar uma abordagem centralizada na APS, com ênfase em consultas frequentes e acompanhamento exclusivo pela sua equipe de forma a abordar os determinantes sociais da saúde.
- B)** Garantir que o paciente seja encaminhado para o nível secundário de atenção à saúde, para atendimento por um especialista em endocrinologia e melhor manejo medicamentoso do caso.
- C)** Estabelecer uma linha de cuidado que coordene e monitore o estado de saúde do paciente, desde a atenção primária à saúde até os serviços especializados, quando necessário.
- D)** Estabelecer um protocolo clínico que facilite o acesso aos demais níveis da rede de atenção à saúde para todos os pacientes com múltiplas internações por complicações agudas.